М. Р. Сапин
Д. Б. Никитюк
С. В. Клочкова

АНАТОМИЯ ЧЕЛОВЕКА ДЛЯ ПЕДИАТРОВ

УЧЕБНИК

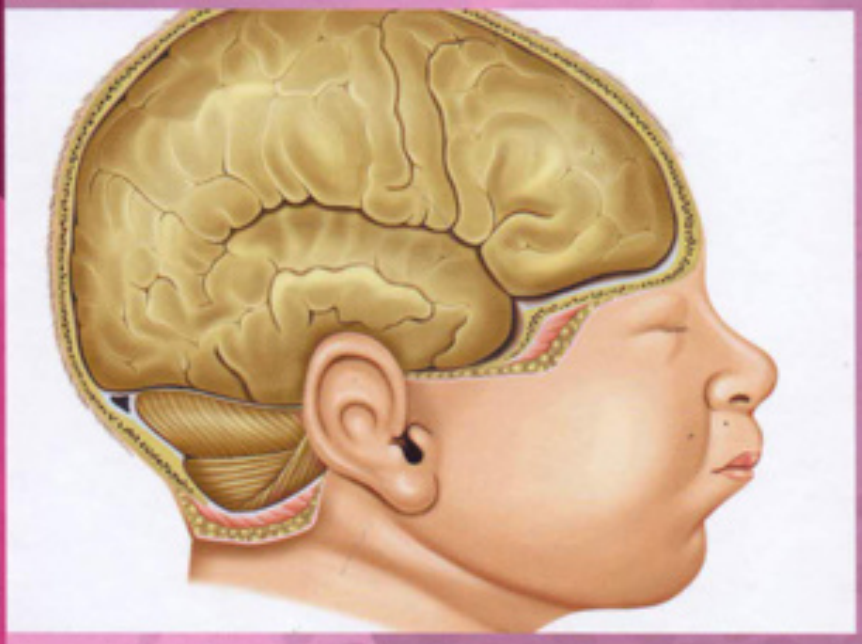

2 ТОМ

НОВАЯ ВОЛНА

М.Р. Сапин
Д.Б. Никитюк
С.В. Клочкова

АНАТОМИЯ ЧЕЛОВЕКА

Учебник
В двух томах

Под редакцией академика РАН М.Р. Сапина

Том II

Москва
Новая волна
Издатель Умеренков
2018

УДК 611(084.4)
ББК 28.86я73
С19

Сапин Михаил Романович (1925 – 2015) — д.м.н., профессор, академик РАН, заведующий кафедрой анатомии человека Первого МГМУ им. И.М. Сеченова и кафедрой нормальной и топографической анатомии МГУ им М.В. Ломоносова.

Никитюк Дмитрий Борисович — д.м.н., профессор, член-корреспондент РАН, директор ФИЦ питания, биотехнологии и безопасности пищи, вице-президент Научного медицинского общества анатомов, гистологов и эмбриологов.

Клочкова Светлана Валерьевна —д.м.н., профессор, профессор кафедры анатомии человека Первого МГМУ им. И.М.Сеченова и кафедры нормальной и топографической анатомии МГУ им. М.В. Ломоносова.

В издании использованы иллюстрации из «Атласа анатомии человека» Синельникова Р.Д., Синельникова Я.Р., Синельникова А.Я. в 4-х томах (7-е изд., перераб.—М., Новая волна, 2005—2018)

Сапин М.Р., Никитюк Д.Б., Клочкова С.В.
С19 Анатомия человека: Учебник: В 2 т. Т. 2./Под ред. М.Р. Сапина.— М.: Новая волна: Издатель Умеренков, 2018. — 408 с.: ил.

ISBN 978-5-7864-0296-5 (Новая волна)
ISBN 978-5-94368-075-5 (Изд. Умеренков)

В учебнике в традиционной последовательности изложены анатомические сведения о строении и функциях тела человека и его органов, даны краткие сведения о развитии и возрастных особенностях органов и частей тела, а также вариантах и аномалиях строения.

Во второй книге подробно рассмотрена анатомия мочеполового аппарата, иммунной, сердечно-сосудистой и нервной систем, а также эндокринных желез и органов чувств.

Учебник предназначен для студентов, ординаторов, аспирантов и врачей педиатрического профиля.

УДК 611(084.4)
ББК 28.86я73
С19

ISBN 978-5-7864-0296-5 (Т. 2) (Новая волна)
ISBN 978-5-94368-075-5 (Т. 2) (Изд. Умеренков)
ISBN 978-5-7864-0294-1 (Новая волна)
ISBN 978-5-94368-073-1 (Изд. Умеренков)

© Сапин М.Р., Никитюк Д.Б., Клочкова С.В., 2018
© Оформление. ООО «РИА «Новая волна», 2018
© Оформление. Издатель Умеренков, 2018

МОЧЕПОЛОВОЙ АППАРАТ

Мочеполовой аппарат (apparatus urogenitalis) включает мочевые органы, а также мужские или женские половые органы, объединенные общностью развития, тесными анатомическими и функциональными взаимоотношениями (рис. 258, 259).

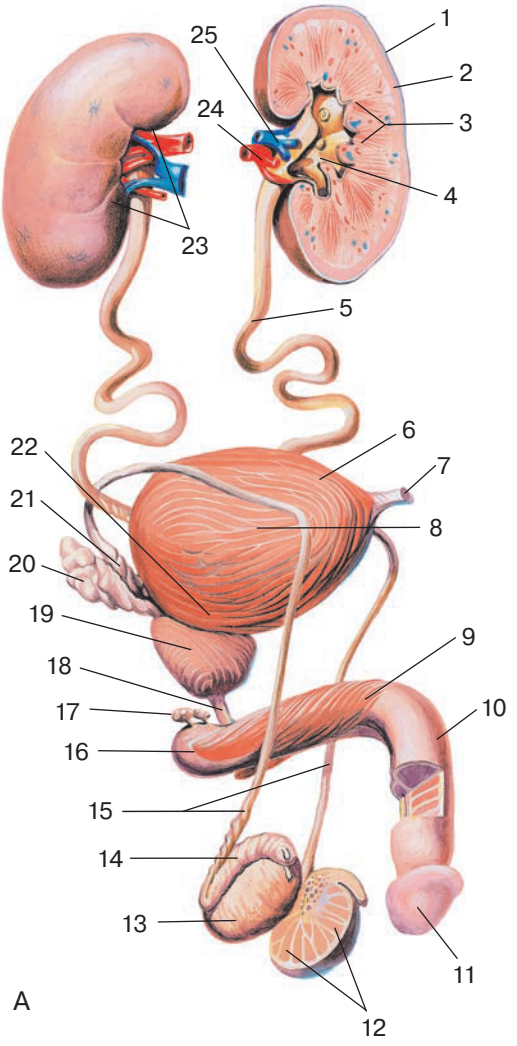

Рис. 258. Мочеполовой аппарат мужчины. Схема:

А — взрослого: 1 — почка; 2 — корковое вещество; 3 — почечная пирамида; 4 — почечная лоханка; 5 — мочеточник; 6 — верхушка мочевого пузыря; 7 — срединная пупочная связка; 8 — тело мочевого пузыря; 9 — тело полового члена; 10 — спинка полового члена; 11 — головка полового члена; 12 — дольки яичка; 13 — яичко; 14 — придаток яичка; 15 — семявыносящие протоки; 16 — корень полового члена; 17 — бульбоуретральная железа; 18 — перепончатая часть мочеиспускательного канала; 19 — предстательная железа; 20 — семенной пузырек; 21 — ампула семявыносящего протока; 22 — дно мочевого пузыря; 23 — почечные ворота; 24 — почечная артерия; 25 — почечная вена

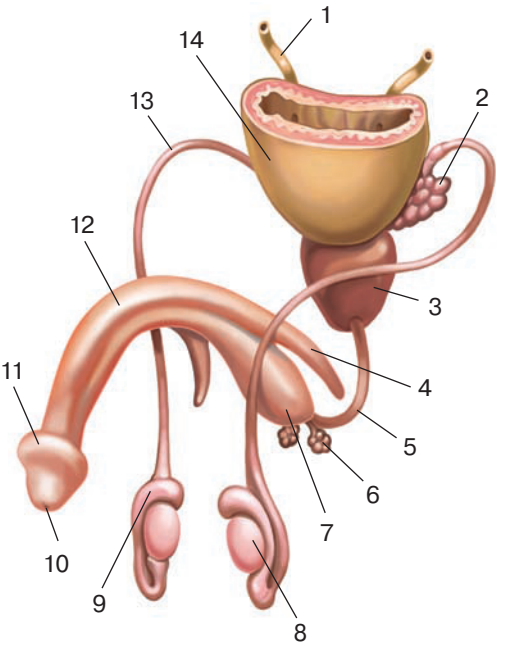

Б — новорожденного: 1 — мочеточник; 2 — семенная железа; 3 — простата; 4 — ножка полового члена; 5 — мужской мочеиспускательный канал; 6 — бульбоуретральная железа; 7 — луковица полового члена; 8 — яички; 9 — придаток яичка; 10 — наружное отверстие мочеиспускательного канала; 11 — головка полового члена; 12 — пещеристое тело полового члена; 13 — семявыносящий проток; 14 — мочевой пузырь

Рис. 259. Мочеполовой аппарат женщины. Схема:

А — взрослой: 1 — почка; 2 — мочеточник; 3 — дно матки; 4 — полость матки; 5 — тело матки; 6 — брыжейка маточной трубы; 7 — ампула маточной трубы; 8 — бахромка маточной трубы; 9 — широкая связка матки; 10 — мочевой пузырь; 11 — слизистая оболочка мочевого пузыря; 12 — внутреннее отверстие мочеиспускательного канала; 13 — ножка клитора; 14 — тело клитора; 15 — головка клитора; 16 — наружное отверстие мочеиспускательного канала; 17 — отверстие влагалища; 18 — большие железы преддверия; 19 — луковица преддверия; 20 — мочеиспускательный канал; 21 — влагалище; 22 — влагалищные складки; 23 — наружное отверстие матки; 24 — канал шейки матки; 25 — круглая связка матки; 26 — яичник; 27 — фолликул яичника; 28 — везикулярный привесок; 29 — придаток яичника (надъяичник); 30 — складки слизистой оболочки маточной трубы

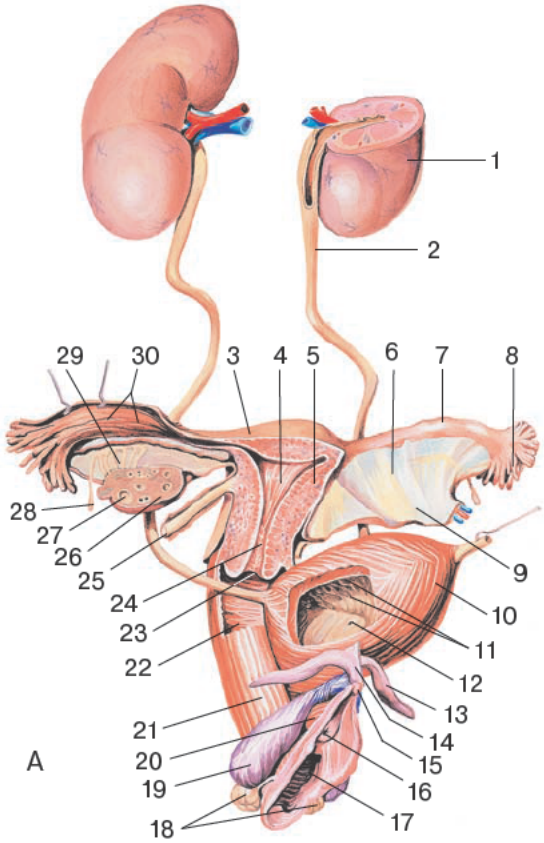

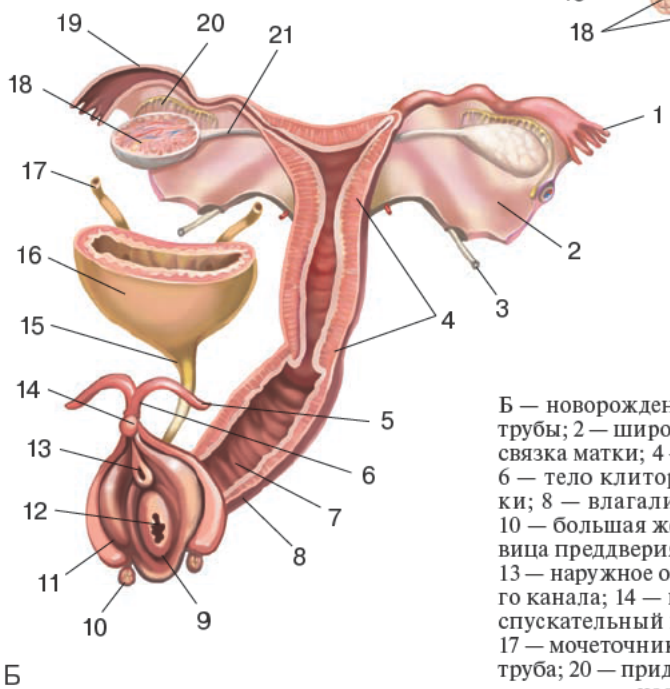

Б — новорожденной: 1 — бахромки маточной трубы; 2 — широкая связка матки; 3 — круглая связка матки; 4 — матка; 5 — ножка клитора; 6 — тело клитора; 7 — влагалищные складки; 8 — влагалище; 9 — девственная плева; 10 — большая железа преддверия; 11 — луковица преддверия; 12 — отверстие влагалища; 13 — наружное отверстие мочеиспускательного канала; 14 — клитор; 15 — женский мочеиспускательный канал; 16 — мочевой пузырь; 17 — мочеточник; 18 — яичник; 19 — маточная труба; 20 — придаток яичника; 21 — собственная связка яичника

Мочевые органы

Мочевые органы (organa urinaria) выделяют мочу (почки), выводят мочу из почек (почечные чашки, лоханка, мочеточники), а также служат для скопления мочи (мочевой пузырь) и выведения мочи из организма (мочеиспускательный канал).

Почка

Почка (ren; греч. нефрос) — парный орган бобовидной формы массой от 120 до 200 г. (рис. 260). У почки различают *переднюю поверхность* (facies anterior) и *заднюю поверхность* (facies posterior), *верхний конец*, или *полюс* (extremitas superior), и *нижний конец*, или *полюс* (extremitas inferior), а также выпуклый *латеральный край* (margo lateralis) и вогнутый *медиальный край* (margo medialis). У медиального края имеется углубление — *почечные ворота* (hilum renalis), в которые входят почечная артерия и нервы и из которых выходят мочеточник, почечная вена и лимфатические сосуды, образующие *почечную ножку*. В глубине почечных ворот находится углубление, вдающееся в вещество почки, — *почечная пазуха* (sinus renalis). В почечной пазухе располагаются малые и большие почечные чашки, почечная лоханка, кровеносные и лимфатические сосуды, нервные волокна и жировая ткань.

Правая и левая почки расположены по обе стороны от позвоночного столба, на задней брюшной стенке, забрюшинно (рис. 261). Левая почка располагается несколько выше, чем правая. Верхний конец левой почки находится на уровне середины XI грудного позвонка, а верхний конец правой почки соответствует нижнему краю этого позвонка. Двенадцатое ребро пересекает заднюю поверхность левой почки на середине ее длины, а правую — на границе ее верхней и средней третей. Задняя поверхность почки вместе с ее оболочками прилежит к диафрагме, квадратной мышце поясницы, поперечной мышце живота и большой поясничной мышце (почечное ложе). К верхнему концу почки прилежит надпочечник (рис. 262). Передняя поверхность правой и левой почек находится позади париетальной брюшины (в забрюшинном пространстве) и через нее соприкасается с некоторыми внутренними органами. К верхней части передней поверхности правой почки прилежит печень, а к нижней трети — правый изгиб ободочной кишки, к медиальному краю правой почки — нисходящая часть двенадцатиперстной кишки. Передняя поверхность левой почки в верхней трети соприкасается с желудком, в средней — с поджелу-

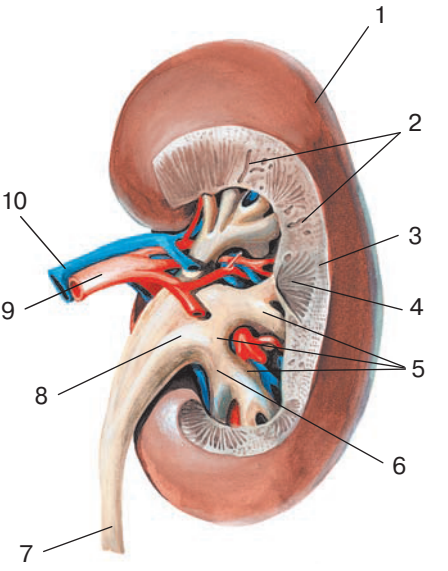

Рис. 260. Почка, правая. Задняя часть почки удалена. Вид сзади:

1 — капсула почки; 2 — почечные столбы; 3 — корковое вещество почки; 4 — мозговое вещество (пирамиды); 5 — малые почечные чашки; 6 — большая почечная чашка; 7 — мочеточник; 8 — почечная лоханка; 9 — почечная артерия; 10 — почечная вена

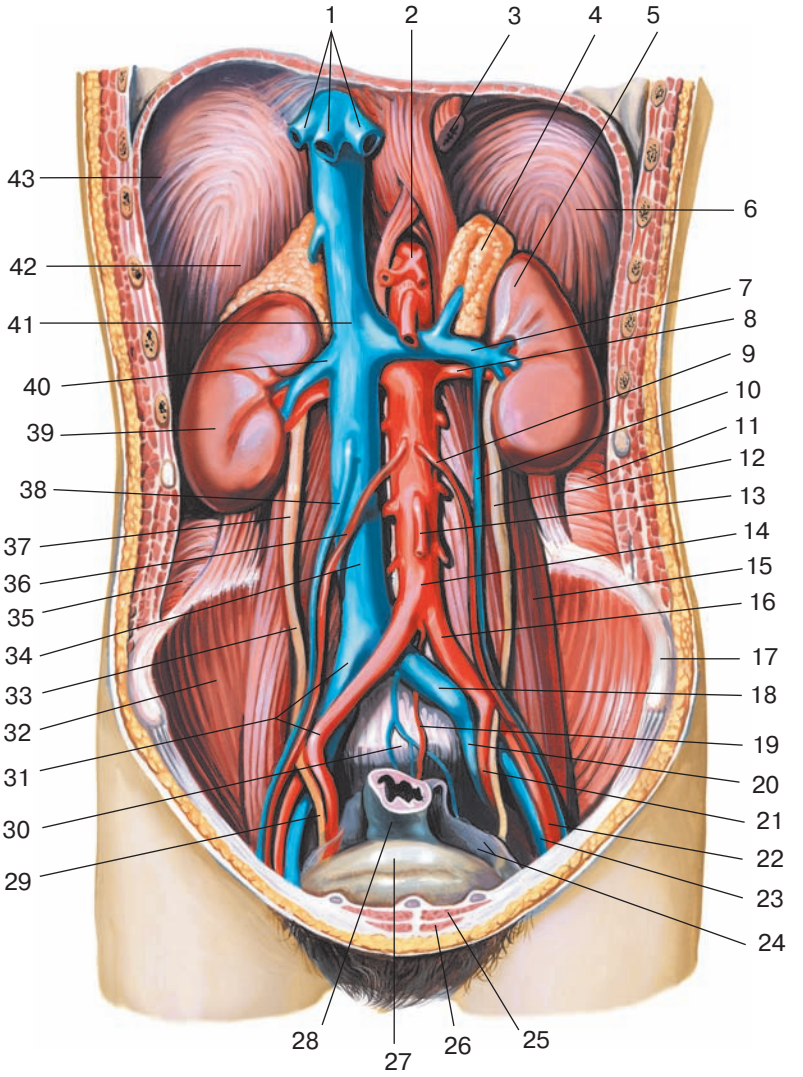

Рис. 261. Мочевые органы. Париетальная брюшина удалена. Вид спереди:

1 — печеночные вены; 2 — чревный ствол; 3 — пищевод; 4 — левый надпочечник; 5 — левая почка; 6 — диафрагма; 7 — левая почечная вена; 8 — левая почечная артерия; 9 — левая яичковая артерия; 10 — левая яичковая вена; 11 — квадратная мышца поясницы; 12 — мочеточник левый; 13 — нижняя брыжеечная артерия; 14 — брюшная часть аорты; 15 — большая поясничная мышца; 16 — левая общая подвздошная артерия; 17 — подвздошный гребень; 18 — левая общая подвздошная вена; 19 — срединная крестцовая артерия; 20 — левая внутренняя подвздошная вена; 21 — левая внутренняя подвздошная артерия; 22 — левая наружная подвздошная артерия; 23 — левая наружная подвздошная вена; 24 — париетальная брюшина; 25 — прямая мышца живота; 26 — пирамидальная мышца; 27 — мочевой пузырь; 28 — прямая кишка; 29 — мочеточник (тазовая часть); 30 — мыс крестца; 31 — правые общие подвздошные артерия и вена; 32 — правая подвздошная мышца; 33 — правый мочеточник; 34 — нижняя полая вена; 35 — поперечная мышца живота; 36 — правая яичковая артерия; 37 — мочеточник (брюшная часть); 38 — правая яичковая вена; 39 — правая почка; 40 — правая почечная вена; 41 — верхняя брыжеечная артерия; 42 — правый надпочечник; 43 — диафрагма

дочной железой, а в нижней — с петлями тощей кишки. Латеральный край левой почки прилежит к селезенке и левому изгибу ободочной кишки.

Структурно-функциональной единицей почки является *нефрон* (nephron), который состоит из почечного тельца (клубочка) и канальцев (рис. 262). *Капсула клубочка* (капсула Шумлянского—Боумена) (capsula glomerularis) охватывает клубочковую капиллярную сеть, в результате формируется *почечное* (Мальпигиево) *тельце* (corpusculum renale) (рис. 263). Из капсулы клубочка выходит *проксимальный извитой каналец* (tubulus contortus proximalis), за которым следует *петля нефрона* (ansa nephroni), или петля Генле, состоящая из нисходящей и восходящей частей. Петля нефрона переходит в *дистальный извитой каналец* (tubulus contortus distalis), впадающий в *собирательную трубочку* (tubulus renalis colligens). Собирательные трубочки продолжаются в *сосочковые протоки*. На всем протяжении канальцы нефрона окружены прилегающими к ним кровеносными капиллярами. В почке имеется около 1 млн. нефронов.

У почки выделяют несколько оболочек. К почечной ткани прилежит *фиброзная капсула* (capsula fibrosa), прикрытая толстой *жировой капсулой* (capsula adiposa), которая лучше выражена на задней стороне почки. Кнаружи от жировой капсулы почки имеется *почечная фасция* (fascia renalis), состоящая из предпочечного и позадипочечного листков. *Предпочечный листок* почечной фасции покрывает спереди правую и левую почки, почечные сосуды, брюшную часть аорты и нижнюю полую вену. Вверху, над надпочечниками и по бокам от почек, предпочечный листок срастается с позадипочечным листком. С медиальной стороны от почек *позадипочечный листок* почечной фасции слева и справа прикрепляется к позвоночнику. Нижние края пред- и позадипочечного листков почечной фасции не соединены между собой. Впереди от предпочечного листка находится париетальная брюшина.

Вещество почки состоит из поверхностного слоя толщиной от 0,4 до 0,7 см и глубокого слоя толщиной от 2 до 2,5 см, расположенного участками, имеющими форму пирамид. Поверхностный слой образует корковое вещество почки, состоящее из почечных телец, проксимальных и дистальных извитых канальцев нефронов. В глубоком слое почки, представляющем собой мозговое вещество, располагаются нисходящие и восходящие части петли нефронов, а также собирательные трубочки и сосочковые канальцы.

Корковое вещество почки (cortex renalis) состоит из чередующихся светлых и темных участков. Светлые участки отходят от мозгового вещества почки в корковое вещество в виде лучей и составляют *лучистую часть* (pars radiata). В лучистой части располагаются прямые почечные канальцы, продолжающиеся в мозговое вещество почки, и начальные отделы собирательных трубочек. Темные участки коркового вещества почки — *свернутая часть* (pars convoluta) — содержат почечные тельца, проксимальные и дистальные извитые канальцы.

Мозговое вещество почки (medulla renalis) образовано 10—15 *почечными пирамидами* (pyramides renales). Каждая почечная пирамида имеет *основание* (basis pyramidis), обращенное к корковому веществу, и верхушку в виде *почечного сосочка* (papilla renalis), направленного в сторону почечной пазухи. *Почечные столбы* (columnae renales), расположенные между пирамидами мозгового вещества, образованы узкими участками коркового вещества, где в окружении соединительной ткани проходят кровеносные и лимфатические сосуды, нервные волокна. Каждая почечная пирамида состоит из прямых канальцев, образующих петлю нефрона, и из проходящих через мозговое вещество собирательных трубочек, которые постепенно сливаются друг с другом и образуют в области почечного сосочка 15—20 коротких *сосочковых*

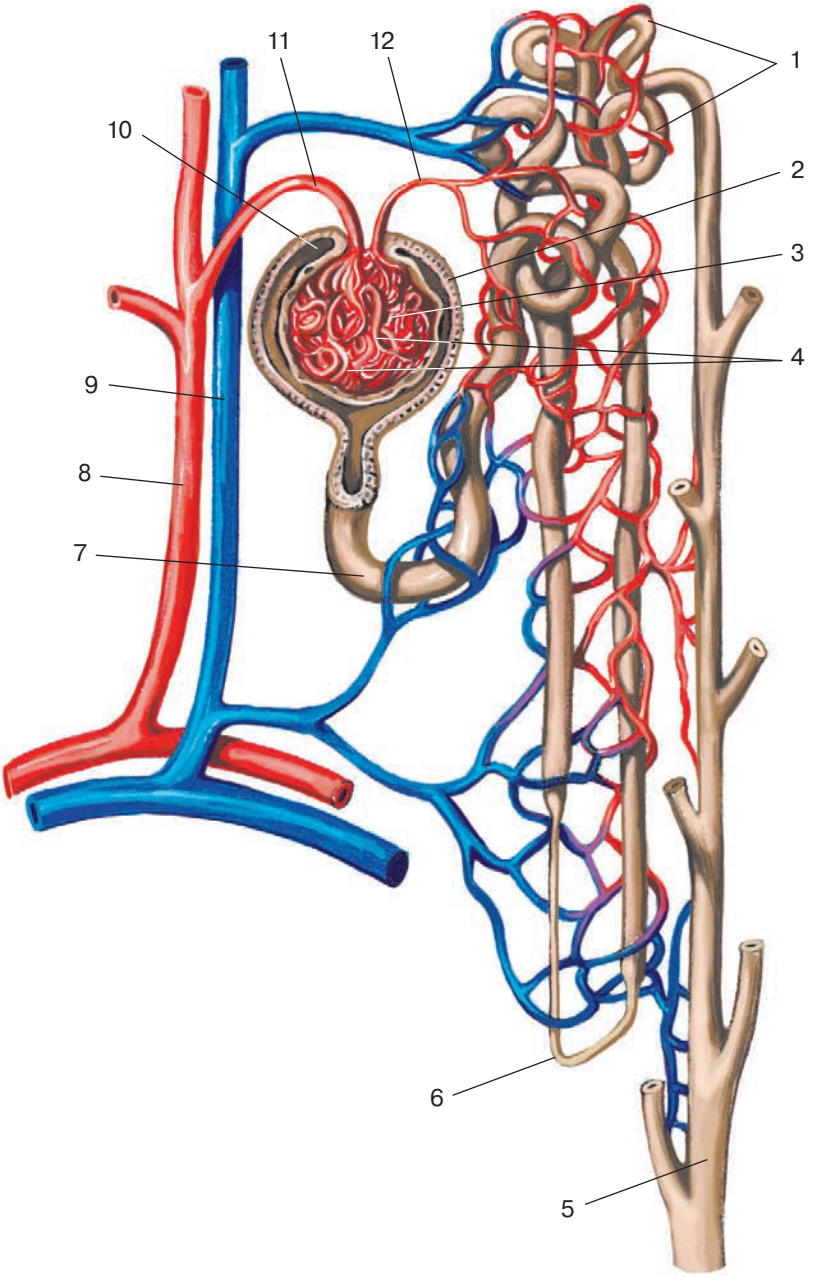

Рис. 262. Строение нефрона. Схема:

1 — дистальный извитой каналец; 2 — капсула клубочка; 3 — почечное тельце (Мальпигиево тельце); 4 — капиллярные петли; 5 — сосочковый проток; 6 — петля нефрона (петля Генле); 7 — проксимальный извитой каналец; 8 — междольковая артерия; 9 — междольковая вена; 10 — просвет капсулы клубочка; 11 — приносящая клубочковая артериола; 12 — выносящая клубочковая артерола

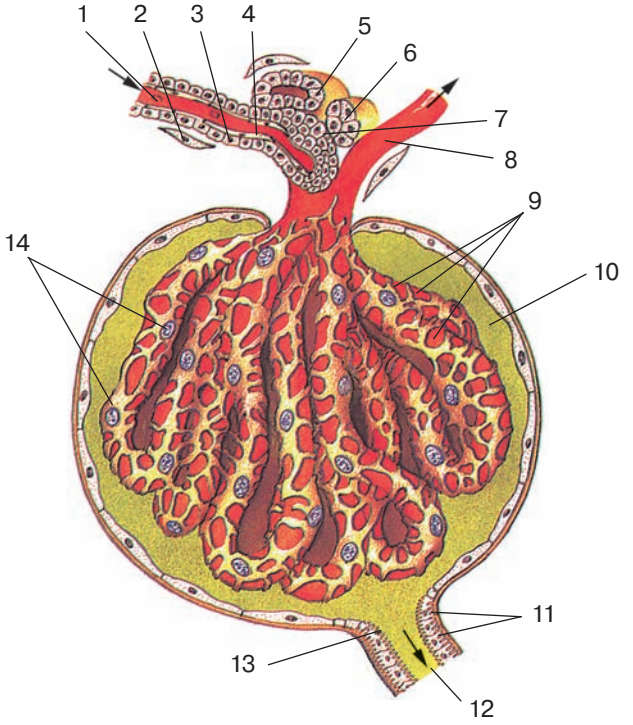

Рис. 263. Строение почечного тельца. Схема:

1 — приносящая клубочковая артериола; 2 — адвентициальная клетка; 3 — парагломерулярная клетка; 4 — эндотелиальная клетка; 5 — стенка дистального извитого канальца нефрона; 6 — плотное пятно дистального отдела; 7 — клетки парагломерулярного комплекса (клетки Гурмагтига); 8 — выносящая клубочковая артериола; 9 — клубочковые кровеносные капилляры; 10 — просвет капсулы клубочка; 11 — базальная исчерченность; 12 — проксимальный извитой каналец нефрона; 13 — щеточная каемка; 14 — подоциты

протоков (ductus papillares). Сосочковые протоки открываются на поверхности сосочков *сосочковыми отверстиями* (foramina papillaria). Эти отверстия на вершинах почечных сосочков образуют *решетчатое поле* (area cribrosa).

Строение почки и ее кровеносных сосудов позволяет выделить в почке 5 сегментов: *верхний* (segmentum superius), *верхний передний* (segmentum anterius superius), *нижний передний* (segmentum anterius inferius), *нижний* (segmentum inferius) и *задний* (segmentum posterius). Каждый сегмент объединяет 2—3 почечные доли. Одна *почечная доля* (lobus renalis) включает почечную пирамиду с прилежащим к ней корковым веществом почки; ограничена почечными столбами. В корковом веществе имеются корковые дольки. *Корковая долька* (lobulus corticalis) содержит одну лучистую часть, ограниченную по бокам междольковыми сосудами с прилежащими структурами свернутой части коркового вещества почки.

Каждый почечный сосочек на верхушке пирамиды охватывает *малая почечная чашка* (calix renalis minor). При соединении 2—3 малых почечных чашек образуется *большая почечная чашка* (calix renalis major). При слиянии двух больших почечных

чашек образуется *почечная лоханка* (pelvis renalis), которая, суживаясь книзу, в области ворот почки переходит в мочеточник (см. рис. 260). Малые и большие почечные чашки, почечная лоханка и мочеточник составляют *мочевыводящие пути.* В стенках малых почечных чашек, в области их свода, имеется кольцеобразный слой гладкомышечных клеток — сжиматель свода. Этот сжиматель образует *форникальный аппарат почки,* который препятствует обратному току мочи из почечных чашек и лоханки в канальцы нефронов.

Иннервация почки: из чревного сплетения, узлов симпатического ствола (симпатические волокна) и из блуждающих нервов (парасимпатические).

Кровоснабжение почки: почечная артерия (ветвь брюшной части аорты).

Венозная кровь оттекает по почечной вене, которая впадает в нижнюю полую вену.

Лимфатические сосуды почки впадают в поясничные лимфатические узлы.

Возрастные особенности строения почки

Относительная масса почек у новорожденных больше, чем у взрослых людей, абсолютная масса — 8,5—12 г (левая обычно тяжелее правой). Почки, чаще бобовидной формы, имеют дольчатое строение (рис. 264). Граница каждой дольки на поверхности почки соответствует ее доле. Дольчатость почки (количество долек от 3 до 16) в раннем детском возрасте на висцеральной стороне почки выражена лучше, чем на дорсальной. Размеры почек у детей вариабельны. Длина почки у новорожденных равна 27—50 мм, ширина — 15—25 мм, толщина — 10—18 мм. Левая почка в раннем детском возрасте обычно длиннее, шире и тоньше, чем правая. В большинстве случаев почки расположены на одном уровне: XII ребро пересекает каждую из них на границе верхней и средней третей, реже правая почка у детей раннего возраста располагается ниже левой. Положение почек на задней брюшной стенке у детей более вертикальное, чем у взрослых. Топография почек изменяется после рождения (они немного опускаются). К 5—7 годам скелетотопия почки соответствует таковой у взрослого человека.

Взаимоотношения почек с соседними органами в детском возрасте также имеют особенности. У новорожденных передняя поверхность почки в значительной степени покрыта надпочечником, ворота почки располагаются часто позади него. Правая почка с печенью непосредственно не соприкасается, у детей младшего возраста задненижний край печени соответствует границе между верхней и средней третями передней поверхности почки (реже — середине ворот почки). Висцеральная поверхность печени чаще прикрывает две верхние трети передней поверхности правой почки (реже — всю). Отношение почки к двенадцатиперстной и толстой кишкам зависит от их наполнения. Левая почка у детей находится позади хвоста поджелудочной железы, отделена от нее надпочечником.

Связки почки, предпочечный и позадипочечный листки почечной фасции, жировая и фиброзная капсулы почки в детском возрасте развиты незначительно, поэтому уровень расположения почек в значительной степени варьирует (зависит от фазы дыхания, положения тела и др.). Из-за относительно больших размеров почек, слабости жировой капсулы и мускулатуры стенок живота у новорожденных часто встречаются закрытые повреждения органа в процессе родового акта.

Соотношение между корковым и мозговым веществом у новорожденных и в первые годы жизни составляет 1:4 (у взрослых людей — 1:2). Внутренний листок капсулы почечного тельца покрывает сосудистый клубочек только снаружи. Размеры

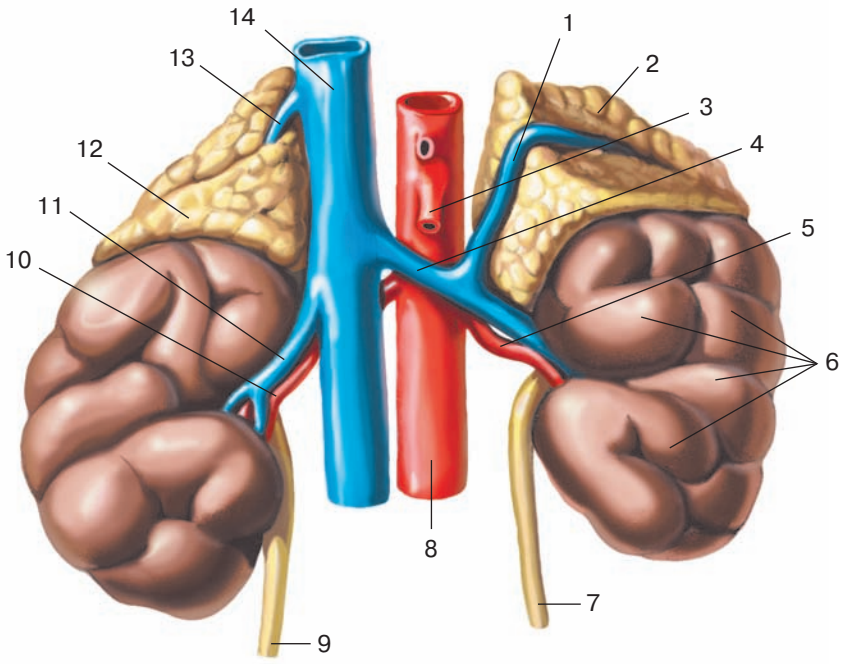

Рис. 264. Почки и надпочечники новорожденного. Вид спереди:

1 — левая надпочечниковая вена; 2 — левый надпочечник; 3 — верхняя брыжеечная артерия; 4 — левая почечная вена; 5 — левая почечная артерия; 6 — почечные доли; 7 — левый мочеточник; 8 — брюшная часть аорты; 9 — правый мочеточник; 10 — правая почечная артерия; 11 — правая почечная вена; 12 — правый надпочечник; 13 — правая надпочечниковая вена; 14 — нижняя полая вена

нефронов варьируют: более длинные находятся на границе коркового и мозгового вещества, более короткие — ближе к капсуле почки.

Почечные лоханки у новорожденных широкие, обращены кпереди, обычно имеют ампулярную форму (ветвистая форма выявляется реже, преимущественно у мальчиков). Лоханки располагаются в почечном синусе (в 80% случаев), в их стенках имеются переходящие на мочеточник слои продольной и циркулярной мускулатуры.

Выделяют следующие ***особенности микроанатомии почек у новорожденных.***

1. Почки у новорожденных отличаются дольчатостью. Под капсулой расположен узкий слой нефрогенной ткани, из которой в первые годы жизни образуются новые нефроны.

2. В составе почки наблюдаются широкие прослойки соединительной ткани. В дальнейшем содержание стромы уменьшается, почечные канальцы располагаются более компактно.

3. Почечные клубочки мелкие, плотность их расположения существенно больше, чем у взрослых людей.

4. В детском возрасте происходит созревание фильтрационного барьера, уплощение эндотелия, возрастает количество фенестр и пор; формируется общая ба-

зальная мембрана между подоцитами и эндотелиоцитами, уплощаются клетки наружного слоя капсулы нефрона.

5. Отсутствует развитая петля нефрона (Генле), ее канальцы короткие. Этому соответствует незначительная концентрационная способность почки. Собирательные трубочки немногочисленны.

Размеры почки в грудном возрасте увеличиваются в 1,5 раза по сравнению с ее размерами у новорожденных; их масса составляет 37 г. Размеры почки в детском возрасте увеличиваются в основном за счет роста коркового вещества, что происходит преимущественно до окончания полового созревания. Рост и развитие мозгового вещества заканчивается в основном в возрасте до 12 лет. Длина почки у подростков — 10,7 см, масса — 56 г. Фиброзная капсула почки хорошо выражена уже к 2 годам. Жировая капсула почки начинает формироваться в возрасте 3—7 лет. Она максимальная у 40—50-летних людей, далее истончается. Окончательное созревание микро- и макроструктуры почки обычно происходит в возрасте 12 лет.

В пожилом и старческом возрастах многие почечные тельца становятся нефункционирующими, что во многом связано с нарушением кровотока в клубочках. Общее число почечных клубочков снижается.

Мочеточник

Мочеточник (ureter) начинается от почечной лоханки и впадает в мочевой пузырь (см. рис. 260, 261); имеет форму трубки длиной 30—35 см и диаметром 4—8 мм; выводит мочу из почки в мочевой пузырь. У мочеточника имеются сужения в его начале и в месте перехода его брюшной части в тазовую (на уровне пограничной линии таза), а также в месте впадения мочеточника в мочевой пузырь. Мочеточник лежит забрюшинно, у него различают брюшную, тазовую и внутристеночную части. *Брюшная часть* (pars abdominalis) лежит на передней поверхности большой поясничной мышцы, спереди мочеточник покрыт париетальной брюшиной. Начало правого мочеточника находится позади нисходящей части двенадцатиперстной кишки, а левого — позади двенадцатиперстно-тощекишечного изгиба. *Тазовая часть* (pars pelvica) правого мочеточника располагается впереди правых внутренних подвздошных артерии и вены, а левого — впереди общих подвздошных артерии и вены. У женщин тазовая часть мочеточника расположена позади яичника, затем между передней стенкой влагалища и мочевым пузырем. У мужчин тазовая часть располагается латеральнее от семявыносящего протока и возле семенного пузырька входит в мочевой пузырь. Конечный отдел тазовой части мочеточника, прободающий стенку мочевого пузыря, называют *внутристеночной частью* (pars intramuralis). Стенка мочеточника имеет слизистую и мышечную оболочки. Мышечная оболочка в верхней части состоит из продольного и циркулярного слоев, а в нижней — из наружного и внутреннего продольных и среднего (циркулярного) слоев. Снаружи мочеточник покрыт адвентицией.

Иннервация мочеточника: от почечного и нижнего подчревного сплетений. Парасимпатическая иннервация верхней части происходит из блуждающего нерва, нижней части — из тазовых внутренностных нервов.

Кровоснабжение: ветви (мочеточниковые) почечной, яичниковой (яичковой) артерий, брюшной части аорты, общей и внутренней подвздошных артерий, а также средней прямокишечной и нижней мочепузырной артерий. *Венозный отток* происходит в поясничные и внутренние подвздошные вены.

Лимфатические сосуды мочеточника впадают в поясничные и внутренние подвздошные лимфатические узлы.

Возрастные особенности строения мочеточника

Мочеточник у новорожденных и в первые годы жизни имеет относительно больший просвет, чем у взрослых людей. Длина мочеточника в период новорожденности равна 4—7 см, левый мочеточник на 2—5 мм длиннее правого. Мочеточник имеет извитой ход, особенно хорошо выражены изгибы на уровне нижнего полюса почки, у места пересечения его с общими подвздошными сосудами и в области перехода в стенку мочевого пузыря. В первые годы жизни мочеточники легко смещаются в связи с фазами дыхания. Возникающие при вдохе дополнительные изгибы мочеточника исчезают во время выдоха. В первые годы жизни слизистая, мышечная и адвентициальная оболочки мочеточника характеризуются слабым развитием эластической ткани. Мышечная оболочка у новорожденных уже состоит из продольного и циркулярного слоев. В области перехода мочеточника в мочевой пузырь имеется только продольная мускулатура. Пред- и позадимочеточниковые фасции очень тонкие, околомочеточниковая клетчатка почти не развита. К 4 годам длина мочеточника равна около 15 см.

Мочевой пузырь

Мочевой пузырь (vesica urinaria) — полый орган, являющийся резервуаром для мочи, которая из него затем выводится наружу через мочеиспускательный канал. Наполненный мочевой пузырь имеет округлую форму, его емкость у взрослого человека составляет 250—500 мл. Мочевой пузырь расположен в полости малого таза позади лобкового симфиза. При наполнении мочевого пузыря мочой его верхушка поднимается над лобковым симфизом и соприкасается с передней брюшной стенкой. Задняя поверхность мочевого пузыря у мужчин прилежит к прямой кишке, семенным пузырькам и ампулам семявыносящих протоков, а дно — к предстательной железе (рис. 265). У женщин задняя поверхность мочевого пузыря соприкасается с шейкой матки и влагалищем, а дно — с мочеполовой диафрагмой (рис. 266). Боковые поверхности мочевого пузыря у мужчин и у женщин граничат с мышцей, поднимающей задний проход. Наполненный мочевой пузырь расположен по отношению к брюшине мезоперитонеально, а пустой, спавшийся — ретроперитонеально.

Брюшина, покрывающая мочевой пузырь сверху, у мужчин переходит на прямую кишку (прямокишечно-пузырное углубление), у женщин — на матку (пузырно-маточное углубление). Мочевой пузырь прикреплен к стенкам малого таза и рядом лежащим органам при помощи соединительнотканных пучков. У мужчин имеется *лобково-предстательная связка* (lig. puboprostaticum), а у женщин — *лобково-пузырная связка* (lig. pubovesicale).

У мочевого пузыря выделяют обращенную к передней брюшной стенке *верхушку пузыря* (apex vesicae). От верхушки пузыря к пупку идет фиброзный тяж — *срединная пупочная связка* (lig. umbilicale medianum), являющаяся остатком зародышевого мочевого протока. Расширенная часть — *тело мочевого пузыря* (corpus vesicae) — продолжается в его *дно* (fundus vesicae), которое книзу суживается, образуя *шейку мочевого пузыря* (cervix vesicae), и переходит в мочеиспускательный канал. В нижнем отделе шейки мочевого пузыря находится *внутреннее отверстие мочеиспускательного канала* (ostium urethrae internum).

Слизистая оболочка опорожненного мочевого пузыря образует складки, за исключением области *мочепузырного треугольника* (trigonum vesicae), где слизистая оболочка плотно сращена с мышечной оболочкой (рис. 267). У вершины треугольника находится внутреннее отверстие мочеиспускательного канала. В каждом углу треугольника видно *отверстие мочеточника (правое и левое*) (ostium ureteris dextrum et sinistrum).

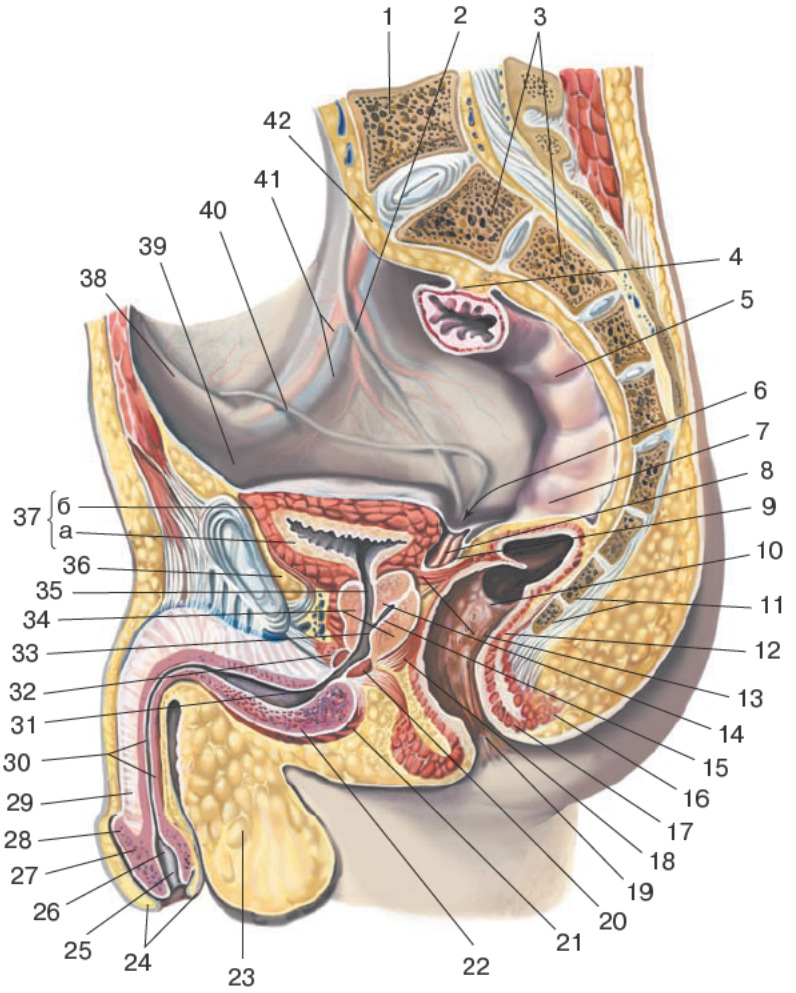

Рис. 265. Мужские мочеполовые органы. Правая сторона. Сагиттальный распил:

1 — поясничный позвонок V; 2 — мочеточник (рельеф); 3 — крестец; 4 — брыжейка сигмовидной ободочной кишки; 5 — прямая кишка; 6 — прямокишечно-пузырное углубление; 7 — ампула прямой кишки; 8 — ампула семявыносящего протока; 9 — семенная железа; 10 — поперечная складка прямой кишки; 11 — копчик; 12 — прямокишечно-копчиковая мышца; 13 — прямокишечно-пузырная мышца; 14 — средняя доля простаты; 15 — семявыбрасывающий проток; 16 — наружный сфинктер заднего прохода; 17 — внутренний сфинктер заднего прохода; 18 — прямокишечно-промежностная мышца; 19 — задний проход; 20 — внутренний сфинктер мочеиспускательного канала; 21 — луковично-губчатая мышца; 22 — луковица полового члена; 23 — перегородка мошонки; 24 — крайняя плоть полового члена; 25 — наружное отверстие мочеиспускательного канала; 26 — ладьевидная ямка; 27 — головка полового члена; 28 — венец головки; 29 — пещеристое тело полового члена; 30 — мочеиспускательный канал (губчатая часть); 31 — мочеиспускательный канал (промежуточная часть); 32 — глубокая поперечная мышца промежности; 33 — семенной холмик; 34 — простата; 35 — внутреннее отверстие мочеиспускательного канала; 36 — позадилобковое пространство; 37 — мочевой пузырь: а — слизистая оболочка; б — мышечная оболочка; 38 — латеральная пупочная складка; 39 — брюшина; 40 — семявыносящий проток (рельеф); 41 — общие подвздошные артерия и вена (рельеф); 42 — мыс крестца

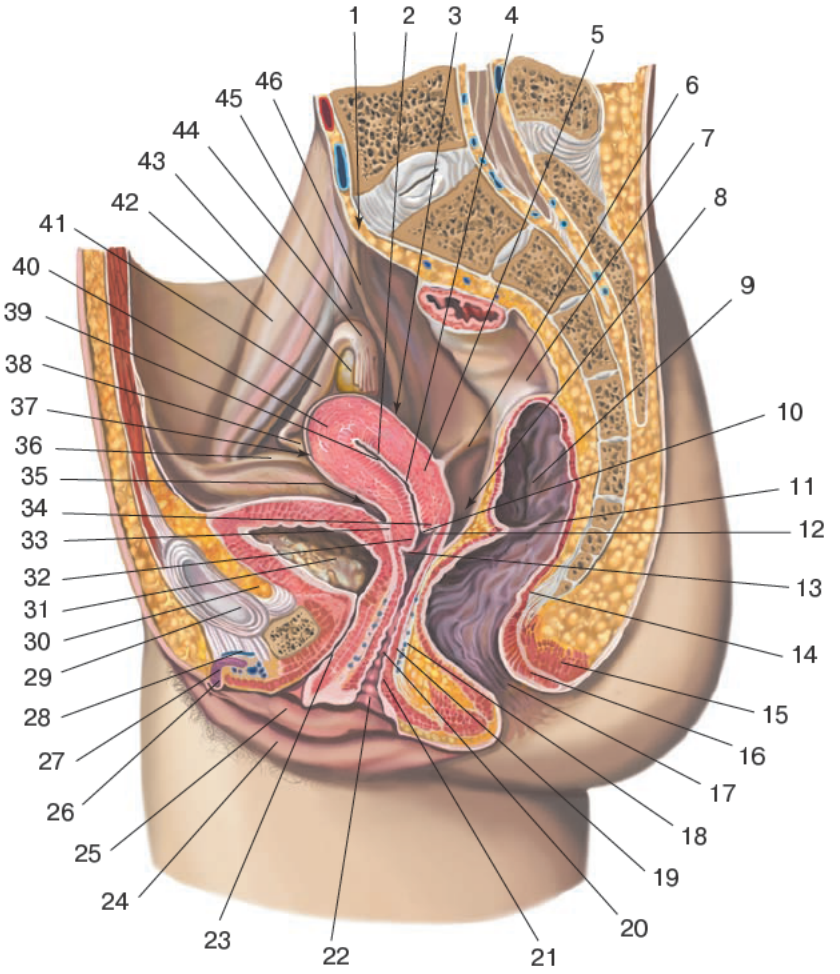

Рис. 266. Женские мочеполовые органы. Правая сторона. Сагиттальный распил:

1 — мыс крестца; 2 — полость матки; 3 — кишечная поверхность; 4 — перешеек матки; 5 — шейка матки; 6 — прямокишечно-маточная складка; 7 — прямая кишка; 8 — прямокишечно-маточное углубление; 9 — ампула прямой кишки; 10 — отверстие матки; 11 — поперечная складка прямой кишки; 12 — свод влагалища (задняя часть); 13 — свод влагалища (передняя часть); 14 — прямокишечно-копчиковая мышца; 15 — наружный сфинктер заднего прохода; 16 — внутренний сфинктер заднего прохода; 17 — задний проход; 18 — прямокишечно-влагалищная фасция; 19 — мышечная оболочка влагалища; 20 — влагалище; 21 — слизистая оболочка влагалища; 22 — отверстие влагалища; 23 — женский мочеиспускательный канал; 24 — большая половая губа; 25 — малая половая губа; 26 — головка клитора; 27 — тело клитора; 28 — глубокая дорсальная вена клитора; 29 — лобковый симфиз; 30 — позадилобковое пространство; 31 — мочевой пузырь; 32 — передняя губа отверстия матки; 33 — околошеечная клетчатка; 34 — задняя губа отверстия матки; 35 — пузырно-маточное углубление; 36 — круглая связка матки; 37 — пузырная поверхность; 38 — серозная оболочка (периметрий); 39 — слизистая оболочка (эндометрий); 40 — мышечная оболочка (миометрий); 41 — маточная труба; 42 — большая поясничная мышца (рельеф); 43 — яичник; 44 — бахромки маточной трубы; 45 — подвешивающая связка яичника; 46 — мочеточник (рельеф)

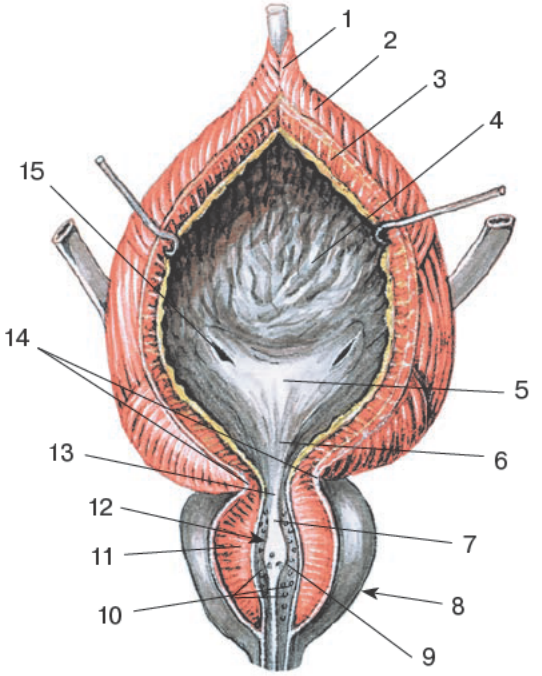

Рис. 267. Мочевой пузырь и предстательная железа мужчины.
Передние стенки мочевого пузыря и предстательной железы вскрыты. Вид спереди:

1 — верхушка мочевого пузыря; 2 — тело мочевого пузыря; 3 — мышечная оболочка мочевого пузыря; 4 — слизистая оболочка мочевого пузыря; 5 — мочепузырный треугольник; 6 — язычок мочевого пузыря; 7 — гребень мочеиспускательного канала; 8 — предстательная железа (простата); 9 — семенной холмик; 10 — отверстия предстательных проточков; 11 — отверстие семявыбрасывающего протока; 12 — предстательная часть мочеиспускательного канала; 13 — внутреннее отверстие мужского мочеиспускательного канала; 14 — шейка мочевого пузыря; 15 — отверстие мочеточника

Основанием мочепузырного треугольника является *межмочеточниковая складка* (plica interureterica). Мышечная оболочка в области внутреннего отверстия мочеиспускательного канала образует *сфинктер мочевого пузыря* (m. sphincter vesicae).

Иннервация мочевого пузыря: симпатическая — из нижнего подчревного сплетения, парасимпатическая — по тазовым внутренностным нервам.

Кровоснабжение: верхние и нижние мочепузырные артерии. *Венозная кровь* оттекает в венозное сплетение мочевого пузыря, а также во внутренние подвздошные вены.

Лимфатические сосуды мочевого пузыря впадают во внутренние подвздошные лимфатические узлы.

Возрастные особенности строения мочевого пузыря

Незаполненный мочевой пузырь у новорожденных веретенообразный, с расширенным верхним концом, у детей первых лет жизни — грушевидный. Умеренно наполненный мочевой пузырь имеет яйцевидную форму (его широкий конец на-

правлен кверху и вперед), наполненный мочевой пузырь приобретает шаровидную форму. Длина мочевого пузыря у новорожденных равна 24—40 мм, емкость 50—80 см^3; к 5 годам он вмещает 180 мл мочи, а после 12 лет — 250 мл.

Мочевой пузырь в первые годы жизни располагается высоко, значительная его часть заходит в пределы таза, соприкасается с передней стенкой живота. Верхняя граница мочевого пузыря при его умеренном наполнении выступает кверху от лобковой кости, при максимальном может доходить до уровня пупка. Благодаря слабому развитию околомочепузырной клетчатки орган подвижен, передняя его стенка располагается забрюшинно. У мальчиков брюшина покрывает полностью заднюю стенку мочевого пузыря, часть верхнего отдела предстательной железы, лишь затем она переходит на переднюю стенку прямой кишки. У девочек задняя стенка мочевого пузыря покрыта брюшиной на меньшем протяжении, нижний отдел органа брюшиной не покрыт. Мочевой пузырь соприкасается с маткой, но к влагалищу не прилежит.

Мышечная оболочка мочевого пузыря относительно тонкая, ее внутренний продольный слой более развит, чем циркулярный. Внутренний и наружный слои мышечной оболочки образуют внутренний (непроизвольный) сфинктер мочевого пузыря, выраженный уже у новорожденных. Подслизистая основа мочевого пузыря выражена слабо; слизистая оболочка развита хорошо, складки легко образуются. Треугольник мочевого пузыря расположен фронтально и является частью задней стенки пузыря. Межмочеточниковая складка обычно имеет U-образную форму. Внутреннее отверстие мочеиспускательного канала округлое, с ровными краями.

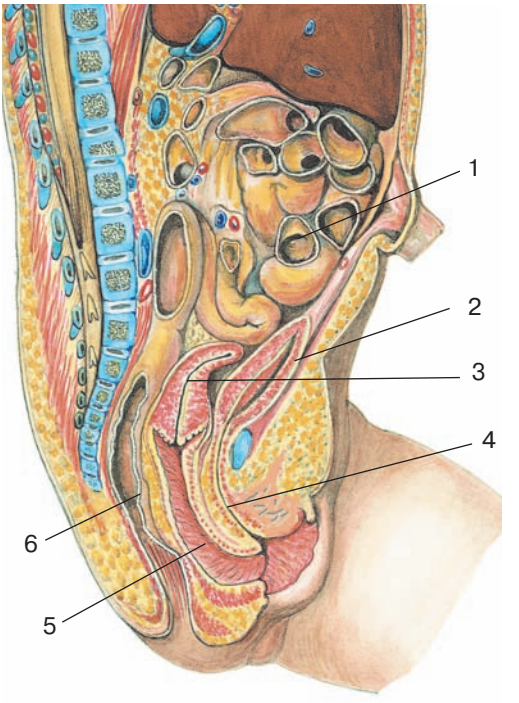

Рис. 268. Брюшная и тазовая полость новорожденной. Левая сторона. Сагиттальный распил:

1 — толстая кишка; 2— мочевой пузырь; 3 — матка; 4 — мочеиспускательный канал; 5 — влагалище; 6 — прямая кишка

Мочеиспускательный канал

Мочеиспускательный канал (urethra) представляет собой трубчатый орган, предназначенный для выведения у женщин мочи, а у мужчин — мочи и семенной жидкости (спермы).

Мужской мочеиспускательный канал (urethra masculina), или ***мужская уретра,*** начинается от мочевого пузыря *внутренним отверстием мочеиспускательного канала* (ostium urethrae internum) и заканчивается на головке мужского полового члена *наружным отверстием мочеиспускательного канала* (ostium urethrae externum) (см. рис. 268). У мужской уретры, имеющей длину 16—22 см, выделяют предстательную, перепончатую и губчатую части. *Предстательная часть* (pars prostatica) проходит через предстатель-

ную железу. На задней стенке предстательной части уретры имеется продолговатое возвышение — *гребень мочеиспускательного канала* (crista urethralis), наиболее выступающей частью которого является *семенной холмик* (colliculus seminalis). На вершине семенного холмика имеется углубление — *предстательная маточка* (utriculus prostaticus). По сторонам предстательной маточки открываются *правый* и *левый семявыбрасывающие протоки* (ductus ejaculatorii dexter et sinister). В предстательную часть уретры впадают многочисленные *предстательные выводные проточки* (ductuli prostatici). *Перепончатая часть* (pars membranacea) уретры, длиной 1—1,5 см, идет от верхушки предстательной железы до луковицы полового члена. *Губчатая часть* (pars spongiosa), длиной около 15 см, проходит в толще губчатого тела полового члена. В области головки полового члена уретра расширяется, образует *ладьевидную ямку* (fossa navicularis).

По ходу мужской уретры образуется два изгиба: верхний и передний. *Верхний изгиб* обращен вогнутостью вперед и вверх, формируется предстательной и перепончатой частями уретры. *Передний изгиб* обращен вогнутостью вниз и кзади. Он располагается в области прикрепления к половому члену пращевидной (поддерживающей) связки, которая является границей между фиксированной (верхней) и подвижной (передней) частями уретры. Слизистая оболочка уретры выстлана однослойным эпителием, в ней содержатся слизистые железы. Мышечная оболочка имеет внутренний циркулярный и наружный продольный слои. Вокруг перепончатой части уретры поперечнополосатые мышцы промежности образуют *наружный сфинктер мочеиспускательного канала* (m. sphincter urethrae externum).

Женский мочеиспускательный канал (urethra feminina), или ***женская уретра,*** имеет длину 2,5—3,5 см и открывается наружным отверстием кпереди и выше отверстия влагалища, в его преддверии (см. рис. 266). Женский мочеиспускательный канал сращен с передней стенкой влагалища, огибает снизу и сзади нижний край лобкового симфиза, проходит через мочеполовую диафрагму. Слизистая оболочка мочеиспускательного канала образует продольные складки. Наиболее крупная из складок на задней стенке женской уретры называется *гребнем мочеиспускательного канала* (crista urethralis). Круговой мышечный слой уретры, сращенный с мышечной оболочкой мочевого пузыря, образует непроизвольный сфинктер. В месте прохождения через мочеполовую диафрагму уретра окружена пучками поперечнополосатых мышечных волокон, которые образуют наружный сфинктер мочеиспускательного канала.

Возрастные особенности строения мочеиспускательного канала

Мочеиспускательный канал у новорожденных мальчиков имеет длину 5—6 см, более резкую кривизну (чем у взрослых людей). Внутреннее отверстие мочеиспускательного канала располагается на уровне верхнего края лобкового симфиза. Диаметр просвета уретры у наружного ее отверстия составляет 4—5 мм. Слизистая оболочка отличается отсутствием складок, слабым развитием соединительной ткани и эластических волокон, малым количеством желез. До подросткового возраста длина мочеиспускательного канала увеличивается медленно, в пубертатном возрасте быстрее.

Длина уретры у новорожденных девочек равна 21—25 мм; мочеиспускательный канал имеет дугообразный ход, выпуклостью обращен кзади, диаметр наружного отверстия уретры составляет 2—3 мм. Мышечная оболочка и ее наружный сфинктер формируются к 2—3 годам.

Почки иногда занимают более низкое положение. Редко одна или обе почки находятся в полости малого таза. Варьируют количество и области отхождения почечных артерий, топография почечных вен. Неодинакова величина угла схождения продольной оси обеих почек у их верхних полюсов (в среднем 40°). Ворота почки индивидуально варьируют от узкой и глубокой щели до широкого углубления, смещенного к задней поверхности почки. Изредка почки сохраняют бугристые (дольчатые) внешние контуры, свойственные детям. Иногда почечные чашки отсутствуют; малые чашки непосредственно открываются в лоханку (эмбриональная форма образования почечной лоханки). Реже отсутствует лоханка, тогда большие чашки непосредственно переходят в мочеточник. Различают *ампулярную* (при наличии двух больших почечных чашек), *древовидную* (три больших чашки) и *смешанную* формы почечной лоханки. Число почечных сосочков изменчиво (от 4 до 15), малых почечных чашек — от 4 до 14, а почечных пирамид — от 12 до 35.

Изредка отсутствует одна из почек (агенезия почки). В некоторых случаях имеется третья почка, которая меньше по размерам, чем нормальная. В 0,3 % обе почки срастаются верхними или нижними полюсами (подковообразная почка). Описана раздвоенная почка. Редко почки одновременно срастаются верхними и нижними полюсами (кольцевидная почка). Иногда в результате нарушения развития возникают врожденные почечные кисты.

Мочеточник изредка бывает двойной, с одной или с двух сторон. Встречается расщепленный мочеточник в его верхней и, реже, в нижней части. Иногда наблюдаются сужения или расширения мочеточника, выпячивания его стенок (дивертикулы). Описано расположение мочеточника кзади от нижней полой вены.

У мочевого пузыря иногда имеется врожденное выпячивание стенки. Редко встречается недоразвитие передней стенки мочевого пузыря (ее расщепление), что обычно сочетается с несращением лобковых костей (эктопия мочевого пузыря) и несращением правой и левой половин брюшной стенки над лобковой костью. Мочевой пузырь вариабелен по положению, он может высоко выступать над лобковым симфизом. Нередко (чаще у женщин и старых людей) одна сторона мочевого пузыря больше по размерам по сравнению с другой стороной (асимметрия мочевого пузыря).

Вопросы для повторения и самоконтроля

1. С какими органами соприкасаются правая и левая почки?
2. Расскажите о строении нефрона.
3. Что такое форникальный аппарат почки?
4. Какими особенностями строения объясняется низкая концентрационная способность почек у новорожденных?
5. С преобразованием каких структур связано увеличение реабсорбционной способности проксимальных канальцев нефрона в первые годы жизни?
6. Назовите особенности микроскопического строения почек у новорожденных. В каком возрасте у детей структура почек уже сформирована?
7. С какими органами (кровеносными сосудами) соприкасаются мочеточники?
8. Какие особенности строения имеют мочеточники у новорожденных?
9. Какие органы прилежат к мочевому пузырю (у женщин и у мужчин)?
10. Чем ограничен треугольник мочевого пузыря?

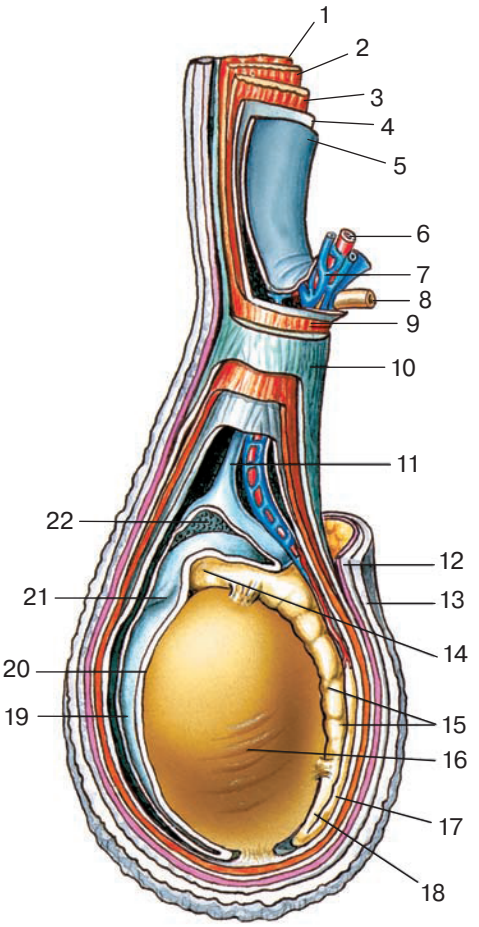

Рис. 269. Яичко и его придаток. Вид сбоку. Схема:

1 — наружная косая мышца живота; 2 — внутренняя косая мышца живота; 3 — поперечная мышца живота; 4 — поперечная фасция; 5 — брюшина; 6 — яичковая артерия; 7 — лозовидное (венозное) сплетение; 8 — семявыносящий проток; 9 — мышца, поднимающая яичко; 10 — наружная семенная фасция; 11 — остаток влагалищного отростка брюшины; 12 — мясистая оболочка; 13 — кожа; 14 — головка придатка яичка; 15 — тело придатка яичка; 16 — яичко; 17 — семявыносящий проток; 18 — хвост придатка яичка; 19 — влагалищная оболочка яичка (париетальная пластинка); 20 — влагалищная оболочка (висцеральная пластинка); 21 — привесок придатка; 22 — серозная полость яичка

Половые органы

Половые органы (organa genitalia) представлены внутренними и наружными мужскими и женскими половыми органами, выполняющими функцию размножения и определяющими признаки пола (см. рис. 258, 259).

Мужские половые органы

Мужские половые органы разделяют на внутренние и наружные. К внутренним относят парные яичко и его придаток, семенную железу, семенной канатик, семявыносящий проток и бульбоуретральную железу, а также непарную предстательную железу; к наружным — мошонку и половой член.

Яичко

Яичко (testis, греч. orchis) — парная мужская половая железа, выполняющая экзокринную и эндокринную функции (рис. 269). Экзокринная функция заключается в образовании мужских половых клеток — сперматозоидов, эндокринная — в синтезе тестостерона (мужского полового гормона).

Яички расположены в области промежности, в полости мошонки, отделены друг от друга перегородкой. Поверхность яичка гладкая. Длина яичка в среднем составляет 4 см, масса — 20—30 г. Яичко имеет овоидную форму. У яичка различают более выпуклую *латеральную поверхность* (facies lateralis) и уплощенную *медиальную поверхность* (facies medialis), а также *передний край* (margo anterior) и *задний край* (margo posterior). К заднему краю прилежит придаток яичка. У яичка выделяют *верхний конец* (extremitas superior) и *нижний конец* (extremitas inferior). На верхнем конце яичка часто встречается небольших размеров отросток — *привесок яичка* (appendix testis), являющийся рудиментом краниального конца парамезонефрального протока.

Снаружи яичко покрыто фиброзной *белочной оболочкой* (tunica albuginea), под

которой находится *паренхима яичка* (parenchyma testis). От внутренней поверхности задней стороны белочной оболочки в паренхиму яичка внедряется вырост соединительной ткани — *средостение яичка* (mediastinum testis). От средостения идут тонкие соединительнотканные *перегородки яичка* (septula testis), разделяющие паренхиму на 250—300 *долек яичка* (lobuli testis) (рис. 270). Дольки имеют форму конуса и своими вершинами обращены к средостению яичка. В каждой дольке располагается два—три *извитых семенных канальца* (tubuli seminiferi contorti), стенки которых образованы сперматогенным эпителием. Каждый каналец имеет длину около 70—80 см и диаметр 150—300 мкм. В области вершин долек извитые канальцы соединяются друг с другом и образуют короткие *прямые семенные канальцы* (tubuli seminiferi recti), которые переходят в *сеть яичка* (rete testis), расположенную в толще средостения яичка. Из сети яичка выходят 12—15 *выносящих канальцев яичка* (ductuli efferentes testis), направляющихся в его придаток, где они впадают в проток придатка яичка.

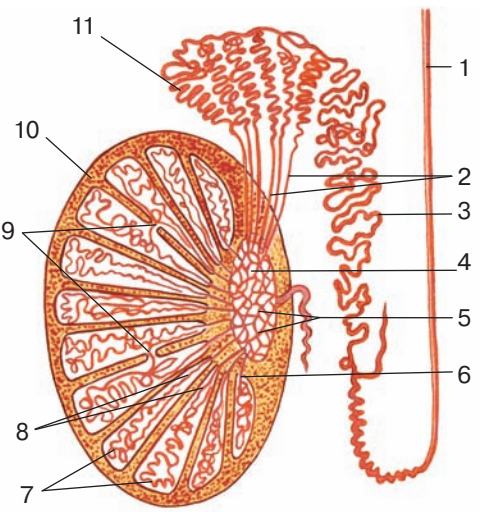

Рис. 270. Семенные и выносящие канальцы яичка и его придатки. Схема:

1 — семявыносящий проток; 2 — выносящие канальцы яичка; 3 — проток придатка яичка; 4 — средостение яичка; 5 — сеть яичка; 6 — прямые семенные канальцы; 7 — извитые семенные канальцы; 8 — прямые семенные канальцы; 9 — сообщения между семенными канальцами различных долек; 10 — белочная оболочка; 11 — долька придатка яичка

Извитые семенные канальцы имеют сложно организованную стенку, состоящую из *сперматогенных клеток*, расположенных в 4—8 слоев на толстой базальной мембране и связанных с *поддерживающими клетками*. К наружной стороне базальной мембраны в 1—4 слоя прилежат уплощенные *миоидные перитубулярные клетки (миофибробласты)*, фиброциты и эластические волокна. Миоидные клетки способны к сокращению.

Поддерживающие клетки (сустентоциты, или клетки Сертоли) имеют неправильную форму, большое ядро с крупным ядрышком, глубокими инвагинациями и мелкодисперсным хроматином, развитые органеллы (особенно комплекс Гольджи и агранулярную эндоплазматическую сеть). Основание поддерживающих клеток располагается на базальной мембране, а вершина поддерживающих клеток достигает просвета извитого семенного канальца. Поддерживающие клетки выполняют трофическую, защитную и другие функции.

Пространство между извитыми канальцами заполнено рыхлой волокнистой тканью, содержащей сосуды, нервы и *интерстициальные эндокриноциты (клетки Лейдига)* округлой, полигональной или многоугольной формы, занимающие 12—15% объема яичка. Они располагаются одиночно или рядом с семенными канальцами, вблизи кровеносных капилляров. Клетки Лейдига синтезируют *тестостерон* — основной андроген (мужской половой гормон), а также небольшие количества окситоцина. Андрогены необходимы для регуляции сперматогенеза, развития и функций семенных пузырьков, предстательной железы, бульбоуретральных же-

лез; обеспечивают развитие вторичных половых признаков и в значительной мере определяют половое поведение.

Пути выведения семени, представляющие собой систему канальцев, по которым сперматозоиды транспортируются из извитых семенных канальцев в уретру, начинаются с прямых семенных канальцев. Часть семявыносящих путей располагается внутри яичка (прямые семенные канальцы и сеть яичка), другие — вне его. Прямые семенные канальцы имеют в длину около 1 мм, они соединяют извитые семенные канальцы с сетью яичка. В начальной части прямые канальцы выстланы видоизмененными *сустентоцитами* (клетками Сертоли), у дистальной части канальцев — однослойным кубическим эпителием, на апикальной поверхности которого находятся микроворсинки неправильной формы и отдельные ресничные клетки. Стенка канальцев также включает соединительнотканную оболочку и немногочисленные гладкие миоциты.

Сеть яичка имеет вид соединяющихся канальцев разного размера, образующих структуру наподобие губки. Эти канальцы располагаются в интенсивно кровоснабжающейся соединительной ткани средостения яичка, выстланы кубическими эпителиоцитами разной высоты с небольшим количеством микроворсинок.

Выносящие канальцы, в количестве 12—20, идут от средостения и проникают в придаток яичка. Стенка выносящих канальцев состоит из слизистой и мышечной оболочек, адвентиции. Слизистая оболочка имеет эпителий и расположенный под ним прерывистый слой рыхлой соединительной ткани (собственная пластинка слизистой оболочки). Мышечная оболочка обеспечивает транспорт сперматозоидов после того, как они за счет тока жидкости попадают в выносящие канальцы. Адвентиция у выносящих канальцев состоит из рыхлой волокнистой соединительной ткани, содержит нервы и сосуды.

Придаток яичка (epididymis), имеющий удлиненную форму, располагается вдоль заднего края яичка (см. рис. 269, 270). У придатка различают верхнюю утолщенную часть — *головку придатка яичка* (caput epididymidis), которая книзу переходит в более узкую часть — *тело придатка яичка* (corpus epididymidis). Тело суживается книзу и продолжается в нижнюю часть — *хвост придатка яичка* (cauda epididymidis). На головке придатка располагается небольшой рудиментарный *привесок придатка яичка* (appendix epididymidis). В области головки и хвоста придатка иногда имеются рудиментарные образования — *отклоняющиеся проточки* (ductuli aberrantes) — в виде слепо оканчивающихся трубочек. Углубление между яичком и его придатком образует *синус придатка яичка* (sinus epididymidis). Выносящие канальцы яичка, проникающие в придаток яичка, образуют 15—20 конических по форме *долек (конусов) придатка яичка* (lobuli (coni) epididymidis). Конус придатка яичка содержит скрученный каналец, длина которого равна 15—20 см. Соединяясь друг с другом, канальцы образуют *проток придатка яичка* (ductus epididymis).

В протоке придатка происходит накопление и дозревание сперматозоидов, приобретение ими способности к оплодотворению. Стенка протока придатка образована слизистой и мышечной оболочками и адвентицией. Мышечная оболочка протока придатка становится толще в дистальном направлении. На всем протяжении протока придатка к циркулярному слою присоединяется наружный продольный мышечный слой. Адвентиция протока придатка образована рыхлой волокнистой соединительной тканью.

Иннервация яичка и его придатка: симпатическая — из нижнего подчревного сплетения, парасимпатическая — по тазовым внутренностным нервам.

Кровоснабжение яичка и придатка яичка происходит по яичковой артерии (из брюшной части аорты). *Венозная кровь* оттекает в яичковые вены.

Лимфатические сосуды впадают в поясничные лимфатические узлы.

Возрастные особенности строения яичка

Длина яичка у новорожденных составляет 7,5—13 мм, ширина — 4—7 мм, толщина — 5,5—7 мм. Правое яичко крупнее левого. Яички имеют форму фасоли с вогнутым задним краем и выраженной областью ворот. К моменту рождения яички могут еще не опуститься в мошонку (рис. 271). Извитые и прямые семенные канальцы, канальцы сети яичка не имеют просвета, он появляется к моменту полового созревания. В яичках новорожденных имеется значительное количество соединительной ткани, количество клеток Лейдига незначительно.

Яички медленно увеличиваются в размерах до начала полового созревания. Далее их рост активизируется, их размер в возрасте 14 лет составляет 2,0—2,5 см, масса — 2 г, в возрасте 18—20 лет — 3,8—4,0 см, масса — 20 г. В юношеском возрасте суммарный объем яичек составляет 30,8—35,9 см^3, правого яичка — 15,8—18,6 см^3, левого — 15,0—17,3 см^3. После 60 лет размеры и масса яичек уменьшаются. Во все возрастные периоды правое яичко крупнее левого, масса его больше, располагается оно ниже. Диаметр семенных канальцев в юношеском возрасте в два раза, а в возрасте 22—35 лет — в три раза больше, чем у новорожденных.

Клетки Лейдига, имеющиеся у новорожденных, далее исчезают и вновь образуются в интерстиции в период первого детства (1—3 года). Количество клеток Лейдига, составляющее около 700 млн. у 20-летних мужчин, с каждым десятилетием уменьшается примерно на 80 млн., что связано с их дедифференцировкой, преобладанием гибели над образованием.

Внутренний слой белочной оболочки переднего края и внутридольковая соединительная ткань яичек у новорожденных во многом напоминает мезенхиму с большим количеством недифференцированных клеток, а также с наличием гистиоцитов, тучных и интерстициальных клеток. Процесс замещения мезенхимы зрелой соединительной тканью заканчивается у детей грудного возраста. Наружные участки внутреннего слоя белочной оболочки яичка замещаются волокнистой тканью, а участки белочной оболочки, расположенные вблизи парен-

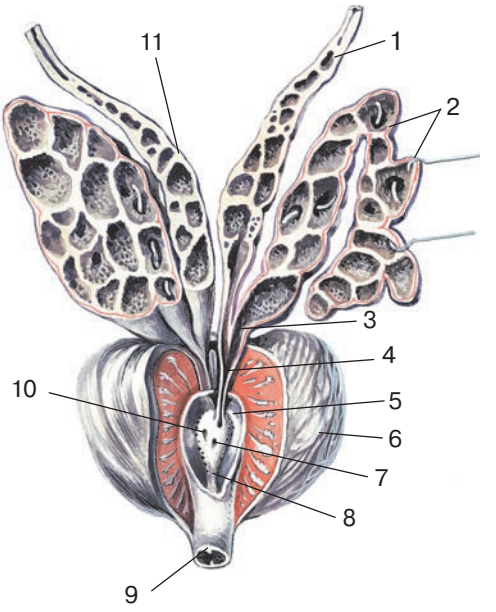

Рис. 271. Простата и семенные железы. Фронтальный разрез. Вид спереди:

1 — семявыносящий проток; 2 — семенная железа; 3 — выделительный проток; 4 — семявыбрасывающий проток; 5 — предстательная часть мочеиспускательного канала; 6 — предстательная железа; 7 — предстательная маточка; 8 — гребень мочеиспускательного канала; 9 — перепончатая часть мочеиспускательного канала; 10 — устье семявыбрасывающего протока; 11 — ампула семявыносящего протока

химы, и внутридольковая соединительная ткань — ретикулярной тканью. Соединительнотканные перегородки яичка широкие у новорожденных и детей грудного возраста, состоят из волокнистой соединительной ткани. С возрастом перегородки постепенно становятся тоньше. Белочная оболочка в детском возрасте становится тоньше в области переднего края яичек, утолщаясь у их боковых сторон. В возрасте 12 лет она имеет одинаковую толщину во всех участках яичек (300 мкм). Эластические волокна в белочной оболочке (во внутреннем ее слое) и перегородках яичек появляются в возрасте 6 лет.

Придаток яичка у новорожденных достаточно крупный, его длина — 2,0 см, масса — 0,12 г. До 10-летнего возраста увеличение размеров придатка яичка медленное, в период полового созревания активизируется.

Привесок яичка, придаток привеска яичка, привесок придатка яичка у новорожденных достаточно крупные, их размеры увеличиваются до возраста 8—10 лет, затем эти органы подвергаются обратному развитию.

Семявыносящий проток, семенной канатик и семенная железа

Семявыносящий проток (ductus deferens) — парный трубчатый орган, предназначенный для выведения сперматозоидов, который начинается от протока придатка яичка (в хвосте придатка) и заканчивается соединением с выводным протоком семенного пузырька возле стенки предстательной части мочеиспускательного канала (рис. 271). Длина семявыносящего протока около 50 см, ширина просвета — 0,5 мм. У семявыносящего протока выделяют мошоночную, канатиковую, паховую и тазовую части. *Мошоночная часть* (pars scrotalis) находится позади яичка, медиальнее его придатка. *Канатиковая часть* (pars funicularis) поднимается вертикально вверх в составе семенного канатика и достигает поверхностного пахового кольца. *Паховая часть* (pars inguinalis) располагается в паховом канале в составе семенного канатика и заканчивается у глубокого пахового кольца. *Тазовая часть* (pars pelvica) семявыносящего протока идет по боковой стенке малого таза забрюшинно, направляется к дну мочевого пузыря, перекрещивает мочеточник и достигает основания предстательной железы. Конечный отдел семявыносящего протока расширяется, образуя *ампулу семявыносящего протока* (ampulla ductus deferentis). Нижняя часть ампулы суживается и соединяется с выделительным (выводным) протоком семенного пузырька, образуя в результате семявыбрасывающий проток.

Стенка семявыносящего протока толстая. Она образована слизистой, мышечной и адвентициальной оболочками. Слизистая оболочка формирует 3—5 продольных складок. Эпителиальная выстилка протока образована многорядным эпителием, состоящим из призматических клеток. В собственной пластинке слизистой оболочки содержится много эластических волокон, способствующих образованию продольных складок слизистой оболочки. Расположенная кнаружи мышечная оболочка хорошо развита, состоит из трех слоев. Пучки миоцитов внутреннего и наружного слоев имеют косо-продольное, а среднего слоя — косо-циркулярное направление. Мышечная оболочка придает стенке семявыносящего протока значительную, почти хрящевую плотность. В области ампулы семявыносящего протока мышечная оболочка менее развита. Снаружи стенка семявыносящего протока покрыта адвентицией, переходящей без резких границ в окружающую проток соединительную ткань семенного канатика.

Семенной канатик (funiculus spermaticus) представляет собой округлый тяж длиной 15—20 см, расположенный между верхним концом яичка и глубоким паховым

кольцом. В состав семенного канатика входят семявыносящий проток, яичковая артерия, артерия семявыносящего протока, венозное (лозовидное) сплетение, лимфатические сосуды яичка и его придатка, нервы, влагалищный отросток брюшины (тонкий фиброзный тяж). Семенной канатик окружен оболочками, продолжающимися в оболочки (слои) мошонки. Наружной оболочкой семенного канатика является наружная семенная фасция. Под ней находятся мышца, поднимающая яичко, и внутренняя семенная фасция. Образования, входящие в состав семенного канатика (семявыносящий проток, яичковые сосуды), сходятся у глубокого пахового кольца, проходят в паховый канал и «подкрепляются» у поверхностного пахового кольца теми же слоями передней стенки живота, которые выпячиваются при опущении яичка.

Возрастные особенности строения семенного канатика

Поперечный размер семенного канатика у новорожденных около 4 мм. Семявыносящий проток очень тонкий, продольный мышечный слой не развит (появляется в возрасте 5 лет). Мышца, поднимающая яичко, развита слабо. До 14—15 лет семенной канатик и его составляющие растут медленно. В период полового созревания их рост ускоряется. Толщина семенного канатика в возрасте 14—16 лет составляет 6 мм, поперечник семявыносящего протока равен 1,6 мм. После 20—22 лет размеры семявыносящего протока изменяются мало.

Семенная железа (glandula vesiculosa), или ***семенной пузырек*** (vesicula seminalis), — это парный орган, выделяющий жидкие компоненты спермы; расположен в полости малого таза, сверху от предстательной железы, кзади от дна мочевого пузыря, латеральнее ампулы семявыносящего протока (см. рис. 271). Длина железы около 5 см, ширина — 2 см, толщина — 1 см. Наружная поверхность семенного пузырька бугристая. Семенной пузырек представляет собой трубочку длиной до 10—12 см, свернутую в уплощенное образование, имеющее общую соединительнотканную оболочку. У семенного пузырька различают расширенную среднюю часть (тело) и нижнюю, переходящую в выделительный проток. Стенка семенного пузырька имеет слизистую и мышечную оболочки, а также адвентицию. Слизистая оболочка образует многочисленные радиальные складки, существенно увеличивающие поверхность секреторного эпителия железы. Складки разветвляются, образуя короткие вторичные складки, соединяющиеся друг с другом, в результате чего слизистая оболочка имеет ячеисто-сетчатую структуру. В собственной пластинке слизистой оболочки, являющейся основой ее складок, имеется значительное количество эластических, коллагеновых и ретикулярных волокон в основном радиального направления. У мышечной оболочки семенных пузырьков имеются три слоя миоцитов: наружный и внутренний — продольные, средний — циркулярный. Адвентициальная оболочка образована тонким слоем рыхлой волокнистой соединительной ткани с большим содержанием эластических волокон, плотно соединенным с мышечным слоем. В стенках семенных пузырьков имеется большое количество сосудов и нервов.

Выделительный проток (ductus excretorius) семенного пузырька соединяется с конечной частью семявыносящего протока. В результате образуется *семявыбрасывающий проток* (ductus ejaculatorius), который прободает предстательную железу и открывается в предстательную часть мужского мочеиспускательного канала, сбоку от мужской маточки. Длина семявыбрасывающего протока около 2 см, ширина просвета 1,0—0,3 мм. Слизистая оболочка семявыбрасывающего

протока образует многочисленные продольные складки, она выстлана одно- или многорядным призматическим эпителием, обладающим секреторной активностью и содержащим гранулы пигмента. В устье семявыбрасывающего протока эпителий переходный. Собственная пластинка слизистой оболочки содержит сеть эластических волокон. В месте прохождения через предстательную железу мышечная оболочка семявыбрасывающего протока переходит в мышечное вещество предстательной железы.

Иннервация семявыносящего протока и семенной железы: (симпатическая и парасимпатическая) из верхнего и нижнего подчревных сплетений.

Кровоснабжение: семявыносящий проток — восходящая ветвь артерии семявыносящего протока, средняя прямокишечная и нижняя мочепузырная артерия; семенная железа — верхняя и средняя прямокишечные, нижняя мочепузырная артерии. *Венозный отток* от семенных желез происходит в венозное сплетение мочевого пузыря; от стенки семявыносящего протока — в притоки внутренней подвздошной вены.

Лимфатические сосуды семенных пузырьков и семявыносящего протока впадают во внутренние подвздошные лимфатические узлы.

Возрастные особенности строения семявыносящего протока и семенной железы

Семявыносящий проток у новорожденных уже имеет выраженные слизистую и мышечную оболочки, адвентицию. Наружный диаметр его в этом возрасте составляет 0,5—0,6 мм, на разрезе просвет протока звездчатой формы.

Семенные пузырьки у детей имеют булавовидную форму, на разрезе — ячеистое строение. Длина семенного пузырька у новорожденных составляет 7—7,3 мм, ширина — 2,4—2,7 мм, толщина — 1,5—1,9 мм. Семенные пузырьки располагаются относительно высоко, соответственно расположению мочевого пузыря, над предстательной железой, в мочепузырно-прямокишечном углублении. Фиброзно-мышечная пластинка, покрывающая семенные пузырьки снаружи, в нижнем отделе переходит в капсулу предстательной железы. Семявыбрасывающие протоки у детей короткие, особенно в первые годы жизни. Семенные пузырьки у новорожденных со всех сторон покрыты брюшиной, к 2 годам семенные пузырьки опускаются, брюшина прилежит только к их верхушкам. До 12—14 лет семенные пузырьки растут медленно, в возрасте 13—16 лет значительно быстрее. Окончательных размеров пузырьки достигают к 20 годам.

Семявыбрасывающие протоки у новорожденных мальчиков короткие, длиной 8—12 мм.

Предстательная железа

Предстательная железа, или ***простата*** (prostata), является непарным органом, секрет которого входит в состав спермы. Располагается в нижней части малого таза, под мочевым пузырем (см. рис. 267). Поперечный размер предстательной железы в верхней части равен 4 см, масса железы составляет 20—25 г. У предстательной железы имеется обращенное вверх широкое *основание* (basis prostatae), которое прилежит к дну мочевого пузыря, семенным пузырькам и ампулам семявыносящих протоков. Нижняя узкая часть, *верхушка предстательной железы* (apex prostatae), направлена вниз и прилежит к мочеполовой диафрагме. Предстательная железа имеет переднюю, заднюю и нижнелатеральные поверхности. *Передняя поверх-*

ность (facies anterior) железы обращена к лобковому симфизу. Между лобковым симфизом и предстательной железой имеются *лобково-предстательная связка* (lig. puboprostaticum) и *лобково-предстательная мышца* (m. puboprostaticus). *Задняя поверхность* (facies posterius) прилежит к ампуле прямой кишки. *Нижнелатеральные поверхности* (facies inferolaterales) предстательной железы обращены к мышце, поднимающей задний проход.

У предстательной железы различают *правую* и *левую доли* (lobus dexter et lobus sinister), между которыми сзади расположен *перешеек железы* (isthmus prostatae), или ее *средняя доля*. В составе каждой доли различают четыре *дольки: нижнезаднюю, нижнелатеральную, верхнемедиальную* и *переднемедиальную*. Через предстательную железу проходит мочеиспускательный канал, который входит в толщу железы сверху, через ее основание, а выходит через верхушку железы.

Снаружи предстательная железа покрыта *капсулой* (capsula prostatica). В толще железы, в ее паренхиме, гладкомышечные клетки вместе с пучками соединительнотканных волокон разделяют *простатические железы*, которые образуют железистое вещество простаты, ее *периуретральную железистую ткань* (zona glandularum periurethralium). Выводные протоки простатических желез (*простатические проточки*, ductuli prostatici) открываются в простатическую часть уретры. Мышечное вещество предстательной железы помимо пучков гладких миоцитов образовано поперечнополосатыми мышцами, переходящими в железу со стороны мускулатуры промежности.

Иннервация предстательной железы: из нижних подчревных нервных сплетений.

Кровоснабжение: по ветвям нижних мочепузырных и средних прямокишечных артерий (из внутренней подвздошной артерии). *Венозная кровь* оттекает в нижние мочепузырные вены (притоки внутренней подвздошной вены).

Лимфатические сосуды впадают во внутренние подвздошные лимфатические узлы.

Возрастные особенности строения предстательной железы

Предстательная железа у детей имеет шаровидную форму, располагается относительно высоко. Ее длина у новорожденных составляет 15—17 мм, ширина — 13—14 мм, толщина — 3—3,5 мм, масса — в среднем 1 г. Железа имеет трубчато-альвеолярное строение, развитую строму, в которой преобладают коллагеновые волокна. Правая и левая доли железы у новорожденных развиты слабо, простатические проточки имеют вид прямолинейных спавшихся трубочек (многие еще не имеют просветов), выстланных кубическим эпителием; они разделены рыхлой соединительной тканью, в которой мало эластических волокон и пучков гладких миоцитов. Задняя и нижнелатеральная поверхности покрыты капсулой, содержащей мелкие нервные узелки и сравнительно толстые малоизвитые нервные стволики с небольшим количеством толстых миелиновых волокон. Непосредственно под капсулой находится относительно развитое венозное сплетение. В составе нервных узелков преобладают нейробласты. Масса железы в возрасте 1—2 лет составляет 1,2 г, в 5—7 лет — 1,3 г.

В строме предстательной железы у детей мало мышечной ткани. Железистая паренхима развивается в подростковом возрасте, приобретает форму, свойственную взрослому человеку. Секреция предстательной железы начинается в среднем в возрасте 13 лет. Масса предстательной железы у подростков составляет 8,8 г, к 20 годам железа полностью развита. Максимальная величина предстательной железы отмечается в возрасте 20—45 лет. При инволюции железы содержание соединительной ткани увеличивается, железистой — уменьшается (чаще после 45 лет).

Бульбоуретральная железа

Бульбоуретральная (*Куперова*) ***железа*** (glandula bulbourethralis) — парный орган, секрет которого нейтрализует кислотность мочи, защищает слизистую оболочку мочеиспускательного канала от раздражения. Бульбоуретральные железы располагаются в толще глубокой поперечной мышцы промежности, позади перепончатой части мочеиспускательного канала. Бульбоуретральные железы внешне напоминают горошины, диаметр железы — около 0,6 см. Железы имеют дольчатое строение. *Проток бульбоуретральной железы* (ductus glandulae bulbourethralis) длиной 3—4 см идет вперед и вниз, прободает луковицу полового члена и открывается в губчатую часть мочеиспускательного канала.

Иннервация бульбоуретральных желез происходит из нижних подчревных сплетений

Кровоснабжение: по ветвям артерии луковицы полового члена (из внутренней половой артерии). *Венозная кровь* оттекает во внутреннюю половую вену.

Лимфатические сосуды впадают во внутренние подвздошные лимфатические узлы.

Возрастные особенности строения бульбоуретральной железы

Бульбоуретральные железы у новорожденных мальчиков развиты слабо, их эпителий и капсула мало дифференцированы.

Половой член

Половой член (penis) служит для выведения мочи из мочевого пузыря и введения спермы в половые пути женщины. В составе полового члена различают головку, тело и корень (рис. 272; см. рис. 265). *Тело полового члена* (corpus penis), образующее среднюю его часть, впереди заканчивается *головкой полового члена* (glans penis). На вершине головки имеется щелевидной формы наружное отверстие мужского мочеиспускательного канала. У головки выделяют широкую часть — *венец головки* (corona glandis) и более узкую часть — *шейку головки* (collum glandis). Кзади тело заканчивается *корнем полового члена* (radix penis). Передневерхнюю поверхность тела называют *спинкой полового члена* (dorsum penis). На коже нижней поверхности по срединной линии проходит *шов полового члена* (raphe penis), переходящий кзади в шов мошонки и шов промежности. В области головки кожа образует круговую складку — *крайнюю плоть полового члена* (preputium), которая прикрепляется к шейке головки и закрывает головку снаружи. Крайняя плоть, содержащая *препуциальные железы* (*железы крайней плоти*, glandulae preputiales), соединена с нижней поверхностью тела полового члена при помощи *уздечки крайней плоти* (frenulum preputii). Между крайней плотью и головкой находится узкая *полость крайней плоти* (cavum preputii), которая спереди открывается отверстием, пропускающим головку полового члена при отодвигании крайней плоти назад.

Половой член образован правым и левым пещеристыми телами и губчатым телом. *Пещеристые тела* (corpora cavernosa penis), имеющие цилиндрическую форму и общую белочную оболочку, лежат сверху от губчатого тела. *Белочная оболочка пещеристых тел* (tunica albuginea corporis cavernosi) образует между ними *перегородку полового члена* (septum penis). Заостренные задние концы пещеристых тел, образующие *ножки полового члена* (crus penis), расходятся в стороны и в области корня полового члена прикрепляются к нижним ветвям лобковых костей. *Губча-*

тое тело полового члена (corpus spongiosum penis), покрытое собственной белочной оболочкой (*белочная оболочка губчатого тела*, tunica albuginea corporis spongiosi), образует спереди головку, а сзади *луковицу полового члена* (bulbus penis). В толще губчатого тела проходит мочеиспускательный канал. Пещеристые и губчатое тела вместе окружены соединительнотканными пластинками — поверхностной и глубокой *фасциями полового члена* (fascia penis). Половой член фиксирован двумя связками. Поверхностная *подвешивающая связка полового члена* (lig. suspensorium penis superficialis) начинается на белой линии живота и вплетается в поверхностную фасцию полового члена. *Пращевидная связка полового члена* (lig. fundiforme penis) берет начало на поверхности лобкового симфиза и заканчивается в белочной оболочке пещеристых тел.

Пещеристые и губчатое тела полового члена имеют отходящие от белочной оболочки многочисленные соединительнотканные *трабекулы* (trabeculae), образующие стенки *ячеек* (cavernae) широких кровеносных сосудов. Трабекулы и ячейки имеются как в составе пещеристых, так и губчатого тела. При эрекции полового члена каверны наполняются кровью, их стенки расправляются, пещеристые и губчатое тела набухают, увеличиваются в размерах и уплотняются.

Иннервация: ветви дорсального нерва полового члена (из полового нерва), из нижних подчревных сплетений (симпатическая) и по тазовым внутренностным нервам (парасимпатическая).

Кровоснабжение: ветвями дорсальной и глубокой артерий полового члена (из внутренней половой артерии). *Венозная кровь* оттекает по глубокой и дорсальной венам полового члена во внутреннюю половую вену.

Лимфатические сосуды впадают во внутренние подвздошные и поверхностные паховые лимфатические узлы.

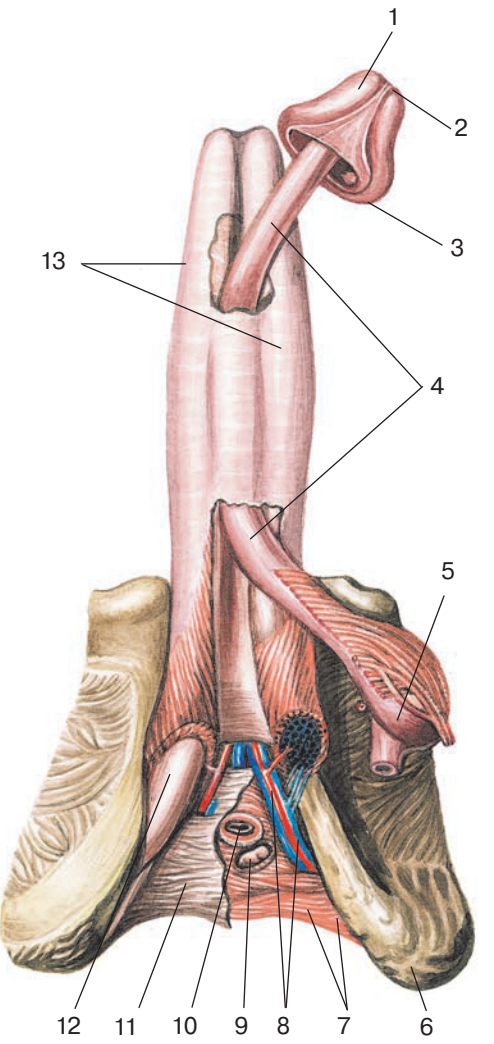

Рис. 272. Строение полового члена. Вид снизу:

1 — головка полового члена; 2 — наружное отверстие мочеиспускательного канала; 3 — венец головки; 4 — губчатое тело; 5 — луковица полового члена; 6 — седалищный бугор; 7 — глубокая поперечная мышца промежности; 8 — артерия и вена луковицы полового члена; 9 — бульбоуретральная железа; 10 — наружный сфинктер мочеиспускательного канала; 11 — нижняя фасция мочеполовой диафрагмы; 12 — ножка полового члена; 13 — пещеристые тела полового члена (покрыты белочной оболочкой и фасцией)

Возрастные особенности строения полового члена

Длина полового члена у новорожденных составляет 2,0—2,5 см, крайняя плоть длинная, полностью прикрывает головку полового члена. Длина полового члена в возрасте 3—7 лет составляет в среднем 3,3 см. К 7-летнему возрасту пещеристые тела уже сформированы системой трабекул, образованных пучками коллагеновых волокон и гладкой мускулатурой. В детском возрасте половой член растет преимущественно в длину, а у подростков увеличивается его толщина. До начала полового созревания половой член растет достаточно медленно, затем рост его ускоряется. До возраста 30—40 лет происходит гиперплазия гладких миоцитов. Примерно с 55 лет выражен процесс склероза и атрофии мышечных элементов трабекул.

Мошонка

Мошонка (scrotum), являющаяся вместилищем для яичек, образуется из выпячивания передней брюшной стенки (рис. 273); находится книзу и кзади от корня полового члена, в области промежности. У мошонки различают семь оболочек (табл. 28): снаружи располагается кожа, затем идут мясистая оболочка, наружная семенная фасция, мышца, поднимающая яичко, с ее фасцией. Под этой мышцей находится внутренняя семенная фасция и влагалищная серозная оболочка яичка (пристеночная и внутренностная пластинки).

Кожа мошонки тонкая, пигментированная, покрыта волосами, содержит многочисленные потовые и сальные железы.

От корня полового члена и до промежности в виде валика идет *шов мошонки* (raphe scroti). *Мясистая оболочка* (tunica dartos) вместе с подкожной соединительной тканью также образует перегородку мошонки. *Наружная семенная фасция* (fascia spermatica externa) является производным поверхностной фасции живота. *Фасция мышцы, поднимающей яичко* (fascia cremasterica), происходит из фасции наружной косой мышцы живота. *Мышца, поднимающая яичко* (m. cremaster), образована мышечными пучками поперечной и внутренней косой мышц живота. *Внутренняя семенная фасция* (fascia spermatica interna) происходит из поперечной фасции живота.

Таблица 28

Слои передней брюшной стенки и мошонки

Брюшная стенка	Мошонка
Кожа	Кожа
Подкожная основа	Мясистая оболочка
Поверхностная фасция живота	Наружная семенная фасция
Собственная фасция наружной косой мышцы живота	Фасция мышцы, поднимающей яичко
Внутренняя косая и поперечная мышцы живота	Мышца, поднимающая яичко
Поперечная фасция	Внутренняя семенная фасция
Париетальная брюшина	Влагалищная оболочка яичка (париетальная и висцеральная пластинки)

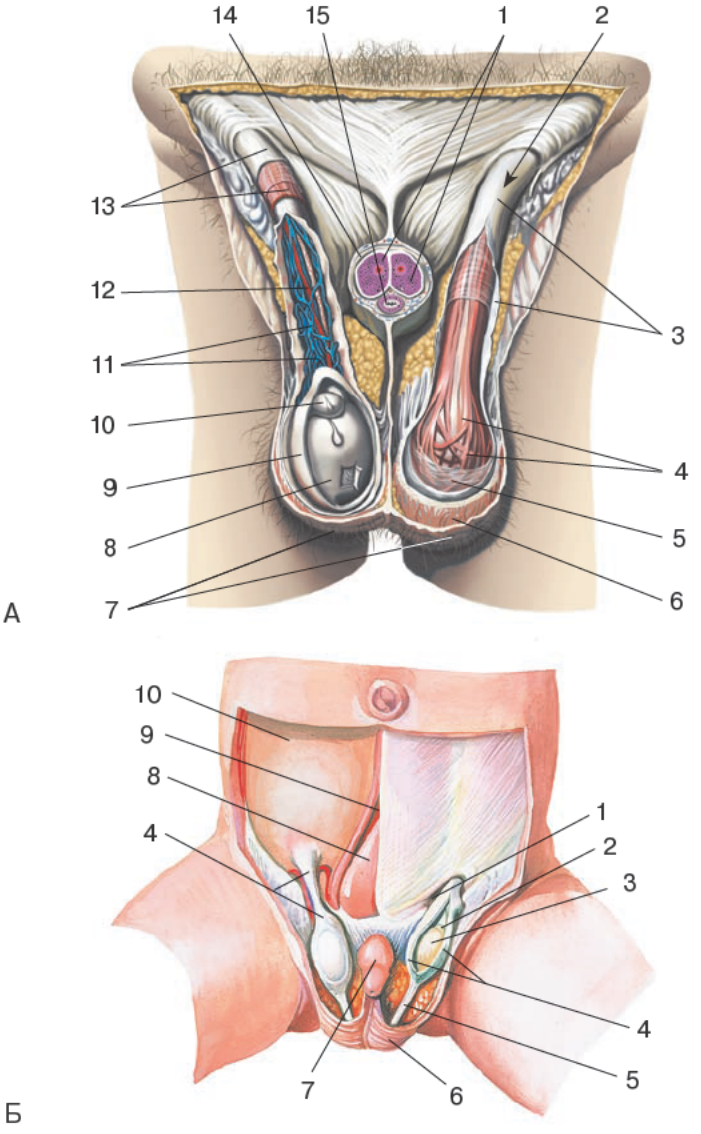

Рис. 273. Половые органы мужчины.
Передняя стенка живота и мошонка вскрыты. Вид спереди:

А — взрослого: 1 — пещеристые тела; 2 — семенной канатик; 3 — наружная семенная фасция; 4 — мышца, поднимающая яичко; 5 — фасция мышцы, поднимающей яичко; 6 — мясистая оболочка; 7 — кожа (мошонки); 8 — яичко и покрывающая его висцеральная пластинка влагалищной оболочки; 9 — париетальная пластинка влагалищной оболочки яичка; 10 — придаток яичка; 11 — лозовидное сплетение (венозное); 12 — яичковая артерия; 13 — мышца, поднимающая яичко, и фасция этой мышцы; 14 — поверхностная фасция (полового члена); 15 — губчатое тело (полового члена).

Б — плода 10 мес: 1 — поверхностное паховое кольцо; 2 — придаток яичка; 3 — яичко; 4 — влагалищный отросток (с левой стороны вскрыт), не потерявший связи с брюшиной и развивающийся во влагалищную оболочку; 5 — направляющая связка яичка; 6 — мошонка; 7 — половой член; 8 — мочевой пузырь; 9 — белая линия; 10 — париетальная брюшина

Глубже находится *пристеночная пластинка влагалищной оболочки яичка* (lamina parietalis tunicae vaginalis testis). На заднем крае яичка пристеночная пластинка переходит в *висцеральную пластинку влагалищной оболочки яичка* (lamina visceralis tunicae vaginalis testis). Между пристеночной и внутренностной пластинками имеется узкая серозная полость.

Иннервация мошонки: передние мошоночные нервы (из бедренно-полового нерва) и задние мошоночные нервы (из полового нерва).

Кровоснабжение мошонки происходит по передним мошоночным ветвям (из наружной половой артерии) и задним мошоночным ветвям (из промежностной артерии). *Венозная кровь* оттекает по передним мошоночным притокам бедренных вен и задним мошоночным притокам внутренних половых вен.

Лимфатические сосуды впадают в поверхностные паховые лимфатические узлы.

Возрастные особенности строения мошонки

Мошонка у детей относительно крупная, кожа ее не пигментирована, содержит слабо развитые сальные железы. Мясистая оболочка и мышца, поднимающая яичко, у новорожденных мальчиков выражены. Наружная семенная фасция, фасция мышцы, поднимающей яичко, влагалищная оболочка яичка развиты слабо. Между пристеночной и висцеральной пластинками влагалищной оболочки яичка имеется щелевидная полость, проксимальная часть которой облитерируется после опущения яичка в мошонку. У большей части новорожденных мальчиков отмечается сообщение между брюшной полостью и влагалищным отростком брюшины. Форма влагалищного отростка брюшины различная: овальная, продолговатая, с бухтообразными, одиночными или множественными выпячиваниями. Окончательное формирование влагалищного отростка наступает к концу 1-го года жизни. Артерии и вены мошонки выражены хорошо.

Оболочки мошонки (яичка) образуются при его опускании, в процессе которого важную роль играет *направляющая связка*, закладывающаяся забрюшинно на ранних стадиях эмбриогенеза и располагающаяся от каудального конца зачатка яички до передней брюшной стенки, из выпячивания которой образуется мошонка (рис. 274). На 3-м месяце внутриутробного развития на месте будущего глубокого пахового кольца появляется выпячивание брюшины (ее *влагалищный отросток*). По мере роста в длину тела зародыша яичко приобретает все более и более низкое положение, забрюшинно смещаясь в полость таза. Возле влагалищного отростка оно опускается в мошонку и занимает свое окончательное положение, где его покрывает серозный покров (нижняя часть влагалищного отростка). На 8-м месяце внутриутробного развития образуется полый влагалищный отросток брюшины, впячивающийся через паховый канал в область будущей мошонки. Вместе с влагалищным отростком наружу впячиваются и другие слои передней брюшной стенки, образующие мошонку. Положение яичек является одним из признаков функциональной зрелости плода.

Варианты и аномалии мужских половых органов

Иногда наблюдается отсутствие или недоразвитие одного яичка (монорхизм); изредка встречается третье яичко (триорхизм). Яичко в процессе опускания может задерживаться, что проявляется необычным его расположением (эктопия яичка) в брюшной полости, под кожей промежности, подкожно в области наружного кольца бедренного канала.

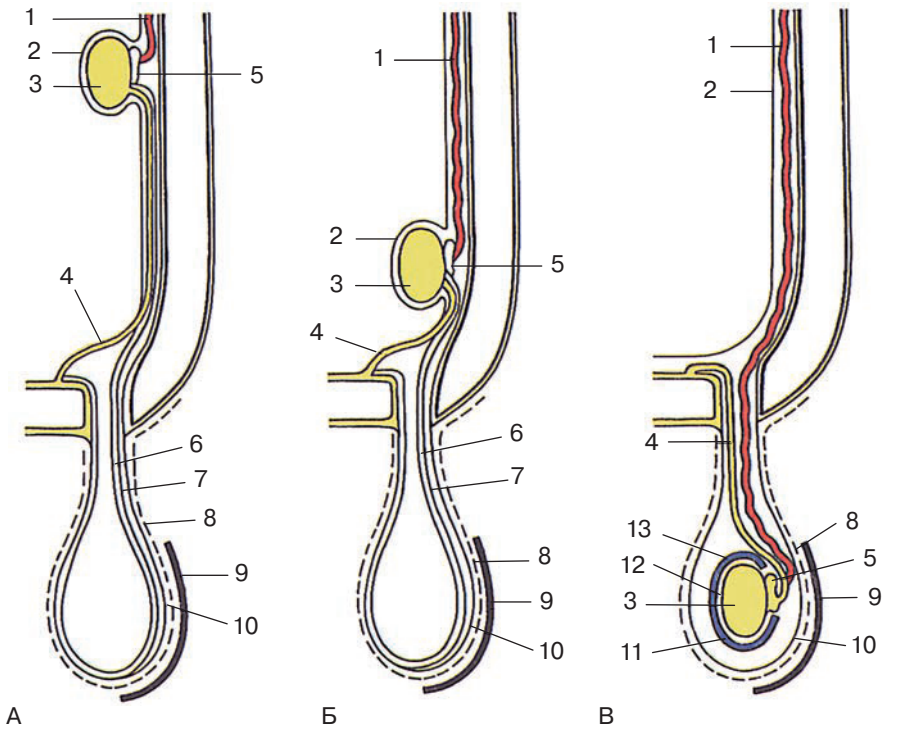

Рис. 274. Стадии опускания яичка в мошонку и образование его оболочек. Схема:

А — положение в период формирования яичка; Б — яичко находится в области внутреннего пахового кольца; В — яичко внутри мошонки.

1 — яичковая артерия; 2 — брюшина; 3 — яичко; 4 — семявыносящий проток; 5 — придаток яичка; 6 — влагалищный отросток брюшины; 7 — направляющий тяж брюшины; 8 — мясистая оболочка; 9 — кожа; 10 — внутренняя семенная фасция; 11 — серозная полость яичка; 12 — висцеральная пластинка влагалищной оболочки яичка; 13 — париетальная пластинка влагалищной оболочки яичка

Яички варьируют по величине, форме; иногда размеры правого и левого яичек существенно отличаются. Индивидуально колеблется число долек в каждом из яичек. Число выносящих канальцев варьирует от 7 до 30. Придаток яичка может отсутствовать. Часто встречаются рассеянные слепые протоки придатка яичка, расположенные рядом с хвостом придатка яичка. Синус (пазуха) придатка яичка иногда разделяется на верхнюю и нижнюю половины средней связкой придатка. Иногда придаток яичка располагается на переднем крае яичка.

Семявыносящий проток изредка впадает в семенной пузырек той же стороны. Изредка один или оба семявыносящих протока открываются в мужскую маточку, иногда сливаясь в один проток. Правый и левый семенные пузырьки часто неодинаковые по форме и размерам.

Редко встречается открытый снизу (незараще́нный) мочеиспускательный канал (гипоспадия уретры). Наружное отверстие мочеиспускательного канала может располагаться на вентральной стороне головки; реже — на теле полового члена. Иногда

пещеристые тела не срастаются сверху (эписпадия полового члена). Возможно недоразвитие средней доли предстательной железы. В 20% предстательная маточка отсутствует, иногда она бывает значительно крупнее, чем в норме. Бульбоуретральная железа иногда отсутствует с одной или с обеих сторон, возможно наличие дополнительных бульбоуретральных желез.

Вопросы для повторения и самоконтроля

1. Последовательно перечислите пути (канальцы) выведения сперматозоидов из яичка.
2. Расскажите о возрастных особенностях строения яичка и его придатка у детей.
3. Какие части имеет придаток яичка?
4. Из каких протоков образуется семявыбрасывающий проток?
5. Назовите поверхности предстательной железы. Перечислите последовательно слои мошонки.

Женские половые органы

Женские половые органы подразделяют на внутренние (яичник и его придаток, маточная труба, матка и влагалище), расположенные в полости малого таза, и наружные (женская половая область и клитор).

Яичник

Яичник (ovarium) — парная женская половая железа, выполняющая одновременно экзо- и эндокринные функции. Внешнесекреторная функция яичника состоит в образовании яйцеклеток, внутрисекреторная — в выработке женских половых гормонов. Яичник располагается в полости малого таза, латеральнее матки, под маточной трубой (рис. 275). Он имеет овоидную форму, уплощен в переднезаднем направлении, масса яичника равна 5—8 г, длина — 2,5 см. У яичника различают медиальную и латеральную поверхности. *Медиальная поверхность* (facies medialis) яичника обращена в полость малого таза, *латеральная поверхность* (facies lateralis) — к стенкам таза. Яичник имеет два конца: трубный и маточный. *Трубный конец* (extremitas tubaria) обращен к маточной трубе. *Маточный конец* (extremitas uterina), соединен с маткой собственной связкой яичника. У яичника выделяют *брыжеечный край* (margo mesovaricus), который прикрепляется к брыжейке яичника и имеет углубление — *ворота яичника* (hilum ovarii), через которые в яичник входят артерия и нервы, а выходят вены и лимфатические сосуды. Противоположный *свободный край* (margo liber) имеет выпуклую форму.

Брыжейка яичника (mesovarium) в виде двух листков брюшины идет от задней поверхности широкой связки матки. К фиксирующему аппарату яичника относится также *связка, подвешивающая яичник* (lig. suspensorium ovarii, s. lig. uteroovaricum), идущая от стенки малого таза к трубному концу яичника и содержащая кровеносные и лимфатические сосуды яичника. Маточный конец яичника соединяет с маткой *собственная связка яичника* (lig. ovarii proprium), расположенная между листками широкой связки матки. Яичник снаружи покрыт однослойным кубическим (зародышевым) эпителием, под которым расположена соединительнотканная *белочная оболочка* (tunica albuginea). Под белочной оболочкой расположена паренхима яичника, у которой различают корковое и мозговое вещество. *Корковое вещество яичника* (cortex

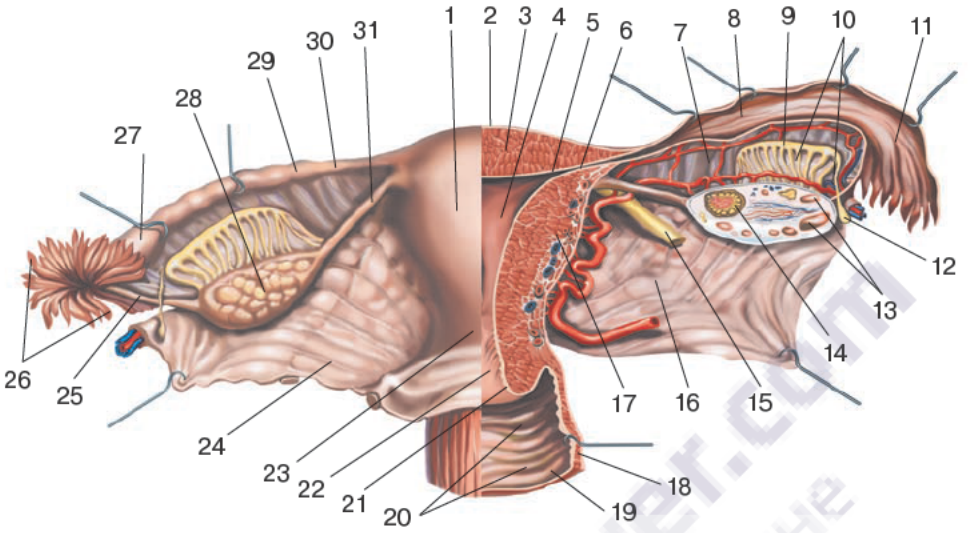

Рис. 275. Маточные трубы, матка и яичники. Матка частично вскрыта с правой стороны. Вид сзади:

1 — тело матки; 2 — серозная оболочка (периметрий); 3 — дно матки; 4 — полость матки; 5 — слизистая оболочка (эндометрий); 6 — маточное отверстие маточной трубы; 7 — брыжейка маточной трубы; 8 — трубные складки; 9 — продольный проток придатка яичника; 10 — поперечные проточки; 11 — воронка маточной трубы; 12 — везикулярный привесок; 13 — зрелые фолликулы; 14 — желтое тело; 15 — круглая связка матки; 16 — широкая связка матки (передний листок); 17 — мышечная оболочка матки (миометрий); 18 — мышечная оболочка влагалища; 19 — слизистая оболочка влагалища; 20 — влагалищные складки (морщины); 21 — влагалищная часть шейки матки; 22 — канал шейки матки; 23 — надвлагалищная часть шейки матки; 24 — широкая связка матки (задний листок); 25 — яичниковая бахромка; 26 — бахромки маточной трубы; 27 — ампула маточной трубы; 28 — яичник; 29 — маточная труба; 30 — перешеек маточной трубы; 31— собственная связка яичника

ovarii) состоит из соединительной ткани, в которой имеются многочисленные фолликулы (первичные, созревающие, зрелые и подвергающиеся обратному развитию), желтые тела и рубцы (рис. 276). Внутренний слой, расположенный в центре яичника, ближе к воротам, является мозговым веществом. *Мозговое вещество яичника* (medulla ovarii) содержит кровеносные сосуды и нервы, окруженные соединительной тканью.

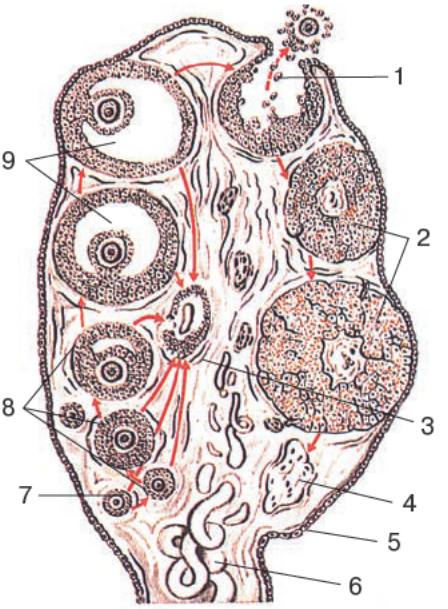

Рис. 276. Развитие фолликулов в яичнике женщины. Схема:

1 — овуляция; 2 — желтые тела; 3 — строма яичника; 4 — рубец на месте желтого тела; 5 — поверхность яичника; 6 — кровеносный сосуд; 7 — примордиальный фолликул; 8 — первичные (растущие) фолликулы; 9 — вторичные (пузырчатые) фолликулы (Граафовы пузырьки)

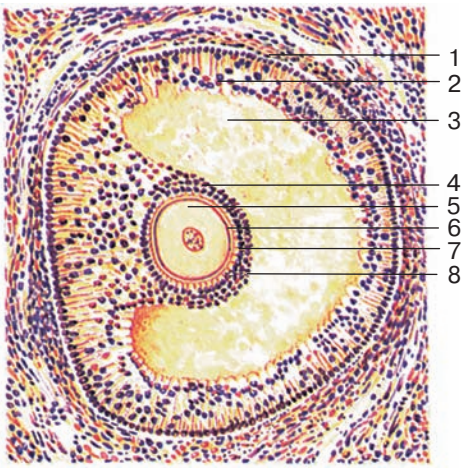

Рис. 277. Строение зрелого фолликула и расположение в нем яйцеклетки. Схема:

1 — наружная часть теки; 2 — внутренняя часть теки; 3 — полость фолликула с фолликулярной жидкостью; 4 — яйценосный холмик; 5 — яйцеклетка; 6 — блестящая оболочка; 7 — лучистый венец; 8 — фолликулярные клетки

Зрелые фолликулы (граафовы пузырьки) имеют диаметр до 1 см. Каждый такой фолликул покрыт тонкой соединительнотканной оболочкой — *текой* (theca folliculi), у которой различают наружную теку и внутреннюю часть, где залегают кровеносные и лимфатические капилляры, а также интерстициальные клетки. К внутренней поверхности теки прилежит зернистый слой, имеющий утолщение — *яйценосный холмик* с яйцеклеткой (овоцитом). Овоцит окружен *прозрачной зоной* и *лучистым венцом*, состоящим из фолликулярных клеток (рис. 277).

Внутри зрелого фолликула имеется полость, содержащая фолликулярную жидкость. Зрелый фолликул постепенно достигает поверхностного слоя яичника, приподнимает его. Стенка фолликула разрывается, яйцеклетка вместе с фолликулярной жидкостью поступает в брюшинную полость (*овуляция*), а оттуда — в маточную трубу. На месте фолликула остается углубление, заполняемое кровью. В сгусток крови быстро врастает соединительная ткань. Клетки фолликулярного эпителия размножаются, образуют желтое тело (вырабатывают прогестерон). При неоплодотворении яйцеклетки размеры желтого тела (менструального) не превышают 1—1,5 см. Оно существует 12—14 суток (*менструальное желтое тело*, corpus luteum menstruationis), затем замещается соединительной тканью в результате образуется *беловатое тело* (corpus albicans), которое в дальнейшем рассасывается. При оплодотворении яйцеклетки в яичнике образуется *желтое тело беременности* (corpus luteum graviditatis) размерами до 2,5 см, которое присутствует в течение всей беременности и также превращается в беловатое тело. Несозревшие первичные фолликулы подвергаются атрезии (обратному развитию) и превращаются в *атретические тела* (corpus atrtreticum). В результате на поверхности яичника в местах лопнувших фолликулов остаются рубцы, складки и углубления.

Возрастные особенности строения яичника

Яичник у новорожденных девочек (рис. 278) имеет цилиндрическую или призматическую форму, гладкую или бугристую поверхность. Бугристая поверхность наблюдается тогда, когда белочная оболочка к моменту рождения еще не сформирована полностью и яичник имеет множественные фрагментированные участки. Длина яичника составляет 10—19 мм, ширина — 3—7 мм, толщина — 1,5—3 мм, масса — 0,16 г. Яичники у новорожденных девочек располагаются вне полости таза (над лобковым симфизом), наклонены вперед и прилежат к передней брюшной стенке, вблизи глубокого пахового кольца. Правый яичник крупнее левого (как и на протяжении всей последующей жизни). Поверхность яичника у новорожденных девочек выстлана кубическим зародышевым эпителием; хорошо развиты соединительно-

тканные структуры, что связано с образованием белочной оболочки. Белочная оболочка выявляется на 2-м месяце после рождения, она отчетливо разделяется на три слоя лишь к периоду полового созревания. Корковое вещество содержит примордиальные фолликулы. Рост фолликула ограничивается образованием кубического и многослойного фолликулярного эпителия. Растущие фолликулы подвергаются атрезии, на их месте образуются мелкие кисты и полости. В яичниках у новорожденных девочек имеются участки лютеинизированной стромы, которая содержит гранулы липидов (участников синтеза половых гормонов). В яичниках, особенно в области ворот и возле сосудов, многочисленны аргирофильные волокна. Нервов в толще яичника относительно мало, они располагаются в основном на границе коркового и мозгового вещества. До полового созревания в яичниках имеется широкая зона примордиальных фолликулов, развитие соединительной ткани продолжается, но менее интенсивно, чем у новорожденных девочек.

К 4—7 годам яичники опускаются в полость малого таза и приобретают положение, свойственное таковому у взрослых женщин. Форма яичника становится яйцевидной (овоидной). Масса яичника в возрасте 4—7 лет — 3,3 г, в подростковом возрасте — около 6 г.

Наиболее активно соединительная ткань выражена в период полового созревания. К 20 годам активность ее формирования снижается. Примерно с 30 лет происходит общий постепенный фиброз стромы коркового вещества яичников (уплотнение, огрубление соединительной ткани), особенно в периферических его отделах, уменьшается количество герминативных центров.

Придатки яичника (придаток яичника, околояичник, везикулярные привески, продольный проток придатка и околоматочный проток) располагаются под маточ-

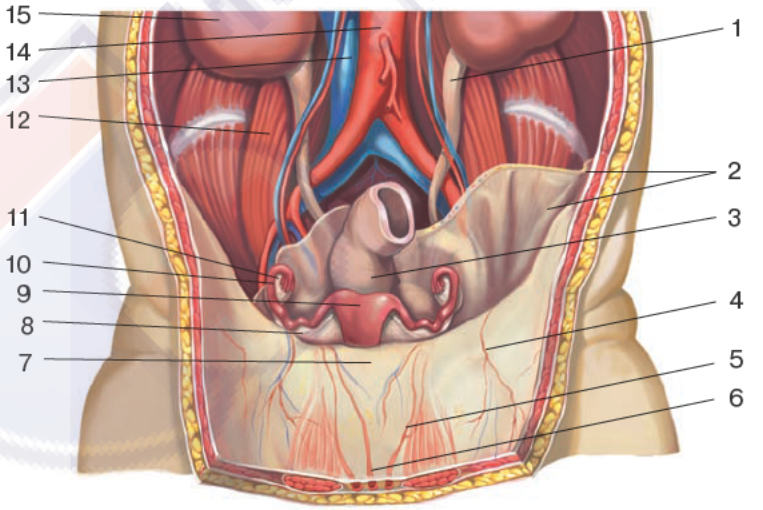

Рис. 278. Внутренние половые органы новорожденной. Вид спереди:

1 — мочеточник; 2 — париетальная брюшина; 3 — прямая кишка; 4 — латеральная пупочная складка; 5 — медиальная пупочная складка; 6 — срединная пупочная складка; 7 — мочевой пузырь; 8 — широкая связка матки; 9 — дно матки; 10 — маточная труба; 11 — яичник; 12 — большая поясничная мышца; 13 — нижняя полая вена; 14 — аорта; 15 — почка

ной трубой, сбоку от тела матки. ***Придаток яичника*** (epoophoron) находится между яичником и маточной трубой, в толще брыжейки маточной трубы, состоит из короткого *продольного протока* придатка яичника (ductus longitudinalis) и нескольких извитых *поперечных проточков* (ductuli transversi).

Околояичник (paraophoron) состоит из нескольких разобщенных канальцев, расположенных в брыжейке маточной трубы, возле трубного конца яичника.

Везикулярные привески (appendices vesiculosae), или стебельчатые гидатиды, представляют собой один или несколько пузырьков на длинных ножках.

Околоматочный продольный проток (ductus longitudinalis), или гартнеров ход, находится в околоматочной соединительной ткани.

Иннервация яичника и его придатков: брюшное аортальное и нижнее подчревное сплетения.

Кровоснабжение: яичниковая артерия (из брюшной части аорты) и яичниковая ветвь маточной артерии). *Яичниковая вена* справа впадает в приток нижней полой вены, слева — в левую почечную вену). Яичниковые вены впадают в притоки маточной вены.

Лимфатические сосуды направляются к поясничным лимфатическим узлам.

Матка

Матка (uterus) — непарный полый мышечный орган, где при беременности вынашивается плод. Располагается в полости малого таза между мочевым пузырем спереди и прямой кишкой сзади, имеет грушевидную форму (рис. 266). Матка уплощена в переднезаднем направлении. Длина матки составляет 6—8 см, ширина — 4 см, толщина — 2—3 см, ее масса равна 50—70 г. Расширенная верхняя часть матки — *дно матки* (fundus uteri) — книзу переходит в *тело матки* (corpus uteri), продолжающееся в узкую округлую *шейку матки* (cervix uteri) (см. рис. 275). Между телом и шейкой находится *перешеек матки* (isthmus uteri). Верхняя часть шейки, находящаяся выше влагалища, является *надвлагалищной частью шейки* (portio supravaginalis cervicis). Нижняя часть шейки матки, вдающаяся в полость влагалища, называется *влагалищной частью шейки матки* (portio vaginalis cervicis). Над влагалищной частью шейки имеется *влагалищный зев* (ostium uteri) — отверстие, сообщающее влагалище с каналом шейки матки. Отверстие матки сзади ограничено *задней губой* (labium posterius), а спереди *передней губой* (labium anterius) (рис. 279). *Полость матки* (cavum uteri) имеет треугольную форму, вверху она сообщается с просветом маточных труб. Матка имеет *переднюю (пузырную) поверхность* (facies vesicalis) и *заднюю (кишечную) поверхность* (facies posterior, s. intestinalis), обращенную к прямой кишке. По бокам передняя и задняя поверхности соединяются правым и левым *краями матки* (margo uteri dexter et sinister). Большая часть поверхности матки, кроме влагалищной части шейки, покрыта брюшиной.

Направляющиеся от матки по бокам два листка брюшины (передний и задний) образуют *широкую связку матки* (lig. latum uteri), расположенную во фронтальной плоскости. Правая и левая широкие связки матки подходят к боковым стенкам малого таза, где переходят в пристеночный листок брюшины. Участок широкой связки матки, прилежащий к яичнику, называют *брыжейкой яичника* (mesovarium); участок, подходящий к маточной трубе,— *брыжейкой маточной трубы* (mesosalpinx). Между листками широкой связки от маточной трубы книзу и латерально идет *круглая связка матки* (lig. teres uteri), которая проходит через паховый канал и заканчивается под кожей лобковой области.

При опорожненном мочевом пузыре матка наклонена вперед (anteversio). Ее тело образует с ее шейкой открытый кпереди угол (anteflexio).

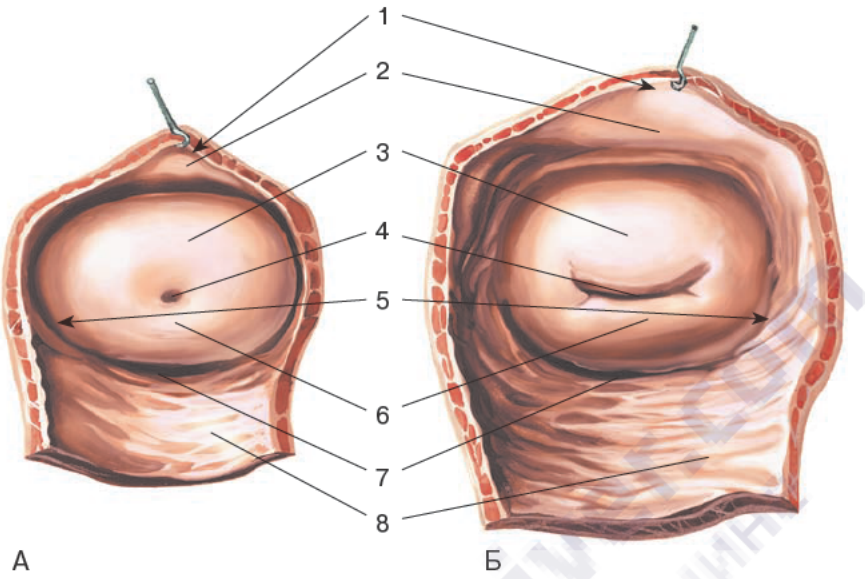

Рис. 279. Влагалищная часть шейки матки нерожавшей (А) и рожавшей (Б) женщины. Вид снизу:
1 — свод влагалища (передняя часть); 2 — передняя стенка влагалища; 3 — передняя губа; 4 — отверстие матки; 5 — свод влагалища (латеральная часть); 6 — задняя губа; 7 — свод влагалища (задняя часть); 8 — задняя стенка влагалища

У стенки матки различают внутренний, средний и наружный слои. *Слизистая оболочка (эндометрий)* выстлана однослойным призматическим эпителием, образованным реснитчатыми клетками. Слизистая оболочка матки гладкая, в области шейки она образует одну продольную и по обе стороны от нее несколько под углом расположенных мелких *пальмовидных складок*. Собственная пластинка слизистой оболочки образована рыхлой волокнистой соединительной тканью, в которой располагаются разнообразные клетки, сосуды и нервы, а также многочисленные, преимущественно простые, трубчатые и немногочисленные альвеолярно-трубчатые (маточные) железы. Наибольшее количество желез располагается в эндометрии вблизи устьев маточных труб (дно матки, его боковые отделы), т. е. в той области, где наиболее часто происходит имплантация зародыша. Подслизистая основа в стенке матки отсутствует. *Мышечная оболочка (миометрий)* толстая, образована сложно переплетающимися гладкомышечными пучками. Различают наружный и внутренний продольные и средний циркулярный слои миометрия. Наибольшего развития достигает циркулярный мышечный слой, особенно выраженный в области шейки матки.

Снаружи матка покрыта серозной оболочкой — брюшиной (*периметрий*), кроме влагалищной части шейки. Периметрий по бокам матки и в области ее шейки расположен на рыхлой подсерозной основе, которая отсутствует в других участках матки.

Возле матки располагается *околоматочное клетчаточное пространство* (*параметрий, parametrium),* имеющее вид щелевидной полости, расположенной в толще листков широкой связки матки. Околоматочное пространство спереди ограничено передним листком широкой связки матки, сзади — задним листком этой связки, медиально — латеральным краем матки, латерально — наружным краем широкой связки матки, сверху — брыжейкой яичника. Снизу параметрий свободно сообща-

ется с рыхлой клетчаткой соседних областей, так как листки широкой связки матки постепенно расходятся книзу. В клетчатке параметрия располагается выраженное маточно-влагалищное венозное сплетение. Околоматочную клетчатку разделяют на переднюю, заднюю и две боковые (предшеечную и позадишеечную) клетчатку.

Иннервация матки: из нижнего подчревного сплетения.

Кровоснабжение: маточной артерией (из внутренней подвздошной артерии). *Венозная кровь* оттекает в маточные и яичковые вены.

Лимфатические сосуды впадают в поясничные, внутренние подвздошные, крестцовые и паховые лимфатические узлы.

Возрастные особенности строения матки

Матка у новорожденных девочек цилиндрическая, уплощена в переднезаднем направлении. Масса матки у новорожденных девочек составляет 3—6 г, длина — 3,5 см. Матка располагается относительно высоко и частично выступает над лобком. Матка в этом возрасте наклонена кпереди (anteversio). Широкие связки матки развиты слабо, имеют вид тонких четырехугольных пластинок, самой длинной является их латеральная сторона. Круглые и кардинальные связки сформированы. Левая круглая связка матки длиннее правой. В целом связочный аппарат матки у новорожденных девочек и в первые годы жизни имеет небольшое фиксирующее значение. Канал шейки матки широкий. Слизистая оболочка имеет хорошо развитые складки. Толщина слизистой оболочки матки у новорожденных девочек равна 0,5—1,5 мм, в первые годы жизни изменяется мало. Соединительнотканная строма содержит много клеток (фиброциты, фибробласты, лимфоциты, плазматические клетки и др.), но мало волокон. Содержание соединительнотканных волокон у девочек постепенно увеличивается, особенно на границе с миометрием. Покровный эпителий в области тела и шейки матки находится на тонкой базальной мембране, в детском возрасте имеет реснички, число которых постепенно уменьшается. Эпителий цилиндрический, высокий (эпителиоциты выше, чем у взрослых женщин), секретирует слизь. На поверхности слизистой оболочки у новорожденных девочек часто находятся «слизистые пробки» — сгущения слизистого секрета. В области шейки матки у новорожденных эпителий часто дескви-мирован (физиологическая эрозия), что существенно реже встречается с возрастом.

Типичные трубчатые маточные железы у новорожденных девочек отсутствуют, имеется различное количество «железистообразных погружений» (инвагинаций) покровного эпителия. К 4 годам железы постепенно образуются.

Мышечная оболочка матки у новорожденных девочек содержит значительное количество соединительной ткани, миоциты короткие, имеют веретенообразную форму, незначительную выраженность цитоплазмы. Слабо развиты внутренний циркулярный и наружный продольный слои. В возрасте 1 года длина матки около 3 см, до 10 лет она изменяется мало. К 10—12 годам окончательно образуется циркулярный слой миометрия, кнаружи от которого формируется слой мышечной оболочки, направленный к матке от маточных труб и круглой связки матки. Дифференцировка клеточных элементов стенки матки активизируется в период полового созревания.

Матка растет наиболее активно в подростковом возрасте, приобретает грушевидную форму, ее длина составляет 5 см; в возрасте 17—18 лет — 5,5—6 см. Максимальные размеры и массу (50—70 г) матка имеет в возрасте 30—40 лет. Нерожавшие женщины имеют матку меньших размеров, чем рожавшие.

В предклимактерический период (прекращение детородной функции) на фоне снижения гормональной деятельности яичников начинается инволюция матки,

прежде всего эндометрия. Маточные железы, хоть и растут, но не выделяют секрет, пролиферация их «ослаблена», наблюдается атрофия миоцитов миометрия, гиперплазия (разрастание) соединительной ткани; в итоге размеры матки уменьшаются. В пожилом и старческом возрастах подвижность матки увеличивается в связи с уменьшением содержания жировой ткани в полости малого таза; постепенно усиливается атрофия слизистой оболочки; железы укорачиваются, просвет их суживается; стенки кровеносных сосудов склерозируются.

Функциональные изменения матки

Строение слизистой оболочки матки изменяется на протяжении овариально-менструального (полового) цикла. В цикле, продолжающемся 21—28 дней, различают менструальную, постменструальную фазы и предменструальную фазу (фазу секреции). *Менструальная фаза* (фаза десквамации эндометрия) происходит, если яйцеклетка не оплодотворяется сперматозоидом. Поверхностный слой эндометрия отторгается и выделяется вместе с кровью через половые пути (*менструация*). Продолжительность менструальной фазы — 3—6 дней. Начало ее соответствует гибели желтого тела в яичнике и созреванию нового фолликула. *Постменструальная фаза* (фаза пролиферации) наступает после менструации, она длится до 11—14 дня от начала менструации. В эту фазу в яичнике развивается новый фолликул, происходит восстановление поверхностного слоя слизистой оболочки матки. В *предменструальную фазу* (фазу секреции) в яичнике начинается образование желтого тела, увеличиваются толщина слизистой оболочки матки, количество желез и кровеносных сосудов (подготавливается к внедрению в нее оплодотворенной яйцеклетки). В этот период в яичнике активно функционирует желтое тело яичника.

Характерны изменения железистого аппарата матки в зависимости от стадии овариально-менструального цикла. В стадии пролиферации плотность расположения желез (их концентрация в эндометрии) больше в области шейки и перешейка, в фазе секреции — в области тела и дна матки (железы здесь приобретают наиболее сложную, «разветвленную» форму), поскольку в секреторной фазе тело матки «готовится» к имплантации, восприятию плодного яйца. Перед началом менструации железы выделяют секрет, их размеры становятся более узкими, форма — трубчатой.

При оплодотворении яйцеклетки (слиянии яйцеклетки и сперматозоида) начавший формироваться зародыш внедряется в слизистую оболочку матки (имплантация) — начинается беременность. При беременности размеры и масса матки увеличиваются за счет гипертрофии миометрия (гладкомышечных клеток). На 10-й неделе беременности длина матки составляет примерно 10—12 см, масса — 200 г; на 20-й неделе длина матки составляет 15—17 см, масса — 700 г. На 30-й неделе беременности длина матки увеличивается до 20 см, масса — до 950 г. Толщина стенок матки во время беременности равна 1—3 см. После родов форма и размеры матки становятся близкими к обычным (в течение 6—8 недель).

Плацента

Плацента (placenta) — это временный орган, образующийся в слизистой оболочке матки и связывающий организмы матери и плода. Через плаценту происходит питание плода, снабжение его кислородом, выведение продуктов обмена веществ. Плацента предохраняет плод от попадания в него вредных веществ.

Плацента по форме напоминает диск, ее масса в среднем составляет 533 г, диаметр — 189 мм, толщина в центре — 29,9 мм, краевая толщина — 13,3 мм. Плацента чаще прикрепляется к передней стенке полости матки, реже — к задней, в области дна и боковой поверхности. От плаценты к плоду направляется *пупочный канатик,* содержащий две пупочные артерии и пупочную вену. На протяжении беременности плацента увеличивается в размерах. К концу беременности площадь плаценты соответствует примерно половине поверхности слизистой оболочки матки. Плацента образуется после имплантации зародыша за счет разрастающегося *трофобласта* и отторгающейся децидуальной части слизистой оболочки матки, при помощи которой плацента прикрепляется к ее стенке. В результате разрастания трофобласта образуются многочисленные ворсинки. За счет трофобласта, преобразующегося в ворсинчатую оболочку (*хорион*) с вросшими в ворсинки кровеносными сосудами плода, формируется *плодная часть плаценты.* Материнская часть плаценты образуется из слизистой оболочки, соответствующей внедрившемуся в стенку матки зародышу. Эта часть эндометрия называется *базальной децидуальной оболочкой*, в ней находятся маточные железы, спиральные артерии и вены. Эти кровеносные сосуды открываются в достаточно узкое межворсинчатое пространство, которое ограничено поверхностью децидуальной оболочки и ворсинками хориона. Ворсинчатая часть хориона (плодная часть плаценты) содержит примерно 200 выростов — главных *ворсинок*, многократно разветвленных до конечных ворсинок. Общая площадь всех ворсинок, омываемых кровью матери, поступающей в межворсинчатое пространство, примерно 7 м^2.

Кровь матери и плода благодаря наличию гемато-плацентарного барьера в плаценте не смешивается. *Гемато-плацентарный барьер* образован эндотелием кровеносных капилляров плода, окружающей капилляры рыхлой соединительной тканью, базальной мембраной трофобласта и синцитиотрофобласта зародыша. Барьер осуществляет газообмен — диффузию кислорода из материнской крови в кровь плода и углекислого газа в противоположном направлении, транспорт воды, электролитов, продуктов метаболизма (мочевина, креатин, креатинин). Через гематоплацентарный барьер при помощи пассивного и активного транспорта поступают питательные вещества, витамины, некоторые гормоны.

Плацента является важной временной эндокринной железой, которая синтезирует *хорионический гонадотропин (ХТГ), прогестерон, плацентарный лактоген — ПЛ* (по действию идентичен пролактину), *эстроген, человеческий хорионический тиреотропин.*

Маточная труба

Маточная, или Фаллопиева, *труба* (tuba uterina) — парный трубчатый орган длиной около 10—12 см, служащий для проведения яйцеклетки от яичника (из брюшинной полости) в полость матки (рис. 275). Маточная труба расположена в толще верхней части широкой связки матки и открывается в брюшинную полость *брюшным отверстием маточной тубы* (ostium abdominale tubae uterinae). У маточной трубы различают латерально расположенную воронку, ампулу, перешеек и маточную часть. *Воронка маточной трубы* (infundibulum tubae uterinae) наклонена к яичнику и заканчивается длинными и узкими отростками — *бахромками трубы* (fimbriae tubae). Наиболее длинная *яичниковая бахромка* (fimbria ovarica) достигает поверхности яичника. Медиально воронка переходит в *ампулу маточной трубы* (ampulla tubae uterinae), которая продолжается в суженный *перешеек маточной трубы* (isthmus tubae uterinae).

Его продолжением является *маточная часть* (pars uterina), расположенная в стенке матки и открывающаяся в ее полость *маточным отверстием маточной трубы* (ostium uterinum tubae uterinae). Стенки маточной трубы образованы слизистой, мышечной и серозной оболочками. *Слизистая оболочка* образует продольные *трубные складки* (plicae tubariae). *Мышечная оболочка* состоит из наружного продольного и внутреннего циркулярного слоев.

Иннервация маточной трубы: из нижнего подчревного сплетения.

Кровоснабжение: трубная ветвь (от маточной артерии) и мелкие ветви яичниковой артерии. *Венозная кровь* оттекает в маточные вены.

Лимфатические сосуды впадают в поясничные лимфатические узлы.

Возрастные особенности строения маточной трубы

Маточные трубы у новорожденной девочки не соприкасаются с яичниками. Длина маточной трубы составляет 16—27 мм, диаметр области ампулы не более 3 мм, ход трубы извилистый, отделы маточной трубы выражены неотчетливо. Маточные трубы относительно далеко отстоят от яичников и обращены к переднебоковой стенке таза. Слизистая оболочка полностью не дифференцирована. В области перешейка маточной трубы имеются 4—5 невысоких первичных складок, которые в области ампулы становятся выше. Высота эпителия возрастает к брюшному отверстию маточной трубы. У новорожденных по сравнению с более старшими девочками особенно много высоких цилиндрических клеток с узкими ядрами вытянутой формы и единичными ресничками. Секреторные крупные клетки со светлым крупным ядром чаще выявляются у основания первичных складок, на их вершине эти клетки единичные. Образование мышечной оболочки, особенно ее наружного продольного слоя, продолжается после рождения. Активный рост маточных труб приходится на период полового созревания. Маточные трубы теряют извилистый ход, опускаются книзу и приближаются к яичникам; длина их значительно увеличивается.

Стенка маточной трубы истончается у пожилых женщин, мышечная оболочка атрофируется, складки слизистой оболочки сглаживаются.

Влагалище

Влагалище (vagina) — мышечная трубка, расположенная в полости малого таза, соединяющая половую щель и матку. Длина влагалища 8—10 см, в верхней своей части оно окружает шейку матки, образует *свод влагалища* (fornix vaginae) (см. рис. 259, 279). Верхняя треть *передней стенки* (paries anterior) прилежит к дну мочевого пузыря, в остальной части сращена со стенкой мочеиспускательного канала. *Задняя стенка* (paries posterior) влагалища в верхней части покрыта брюшиной, в нижней прилежит к передней стенке прямой кишки. Внизу влагалище проходит через мочеполовую диафрагму промежности и открывается в *преддверие влагалища* (vestibulum vaginae) его *отверстием* (ostium vaginae). Стенки влагалища образованы слизистой, мышечной и адвентициальной оболочками. Слизистая оболочка образует поперечные *влагалищные складки* (rugae vaginales) и продольные складки — *передний* и *задний влагалищные столбы* (columnae rugarum anterior et posterior). Ближе к преддверию передний продольный столб образует выступ — *уретральный киль влагалища* (carina urethralis vaginae), который соответствует проходящему рядом мочеиспускательному каналу. Слизистая оболочка страстается непосредственно с мышечной оболочкой,

поскольку подслизистой основы у влагалища нет. *Мышечная оболочка* образована преимущественно продольными пучками, вверху она переходит в миометрий матки, внизу срастается с поперечно-полосатыми мышцами промежности. Снаружи влагалище покрыто *адвентицией*.

Иннервация влагалища: из нижнего подчревного сплетения и полового нерва.

Кровоснабжение: влагалищные ветви маточной, мочепузырной, средней прямокишечной и внутренней половой артерий (из внутренней подвздошной артерии). *Венозная кровь* оттекает в притоки внутренней подвздошной вены.

Лимфатические сосуды впадают во внутренние подвздошные лимфатические (от верхней части влагалища) и в паховые лимфатические (от нижней части влагалища) узлы.

Возрастные особенности строения влагалища

Влагалище у новорожденной девочки относительно длинное (2,5—3,5 см), дугообразно изогнуто, передняя его стенка короче задней. Нижний отдел влагалища обращен кпереди, продольная ось влагалища образует с осью матки тупой угол, открытый кпереди. Просвет влагалища не определяется, редко имеется щелевидная полость, заполненная слизью. Намечается деление влагалищной части шейки матки на переднюю и заднюю губы. Отверстие влагалища узкое. Стенки влагалища состоят из слизистой оболочки, слабо выраженной мышечной оболочки и адвентиции. Рецепторный аппарат представлен простыми диффузными кустикообразными и инкапсулированными тельцами, которых во влагалище гораздо больше, чем в матке.

Влагалище у новорожденной девочки выстлано высоким многослойным эпителием (30—40 слоев), содержащим большое количество гликогена. В первые годы жизни влагалище изменяется мало, активно растет в подростковом возрасте. Окончательное формирование влагалища завершается к периоду полового созревания.

При климаксе влагалище суживается, уменьшается выработка слизистого секрета, покровный эпителий образован лишь 4—5 слоями клеток.

Наружные женские половые органы

Наружные женские половые органы (organa genitalia femininae externae) включают женскую половую область и клитор. К женской половой области относят лобок, большие и малые половые губы, преддверие влагалища, большую железу и луковицу преддверия (рис. 280).

Лобок (mons pubis) покрыт густыми волосами, отделен от бедер тазобедренными бороздами, от области живота — лобковой бороздой, располагается над большими половыми губами. Лобок имеет треугольную форму, его основание обращено кверху, вершина — к спайке больших половых губ. По обеим сторонам лобок ограничен кожной бороздой, расположенной между большой половой губой и бедром, основание лобка — поперечно расположенной складкой (лобковой бороздой). Лобок в основе имеет значительное скопление жировой клетчатки толщиной 2—3 см (у тучных женщин больше), в которой располагаются многочисленные разнонаправленные соединительнотканные волокна.

Большая половая губа (labium majoris pudendi) — парная кожная складка, достаточно толстая, расположенная парасагиттально и ограничивающая в виде валика

половую щель, а вместе с малой половой губой — *преддверие влагалища*. Из всех наружных женских половых органов в области поверхности над лобковым симфизом большие половые губы располагаются наиболее поверхностно. Медиальные стороны правой и левой больших половых губ при сомкнутых бедрах соприкасаются так, что через половую щель видны лишь головка клитора и часть малых половых губ. Длина большой половой губы около 8 см, толщина — 2—3 см. Правая и левая большие половые губы спереди, вблизи лобка, соединяются *передней спайкой губ*, а сзади — более узкой *задней спайкой губ*.

Пигментированная кожа наружной стороны больших половых губ покрыта редкими волосами, в ней находятся многочисленные сальные и потовые железы. В верхней части большой половой губы заканчивается дистальная часть круглой связки матки. В основании большой половой губы расположена *луковица преддверия*.

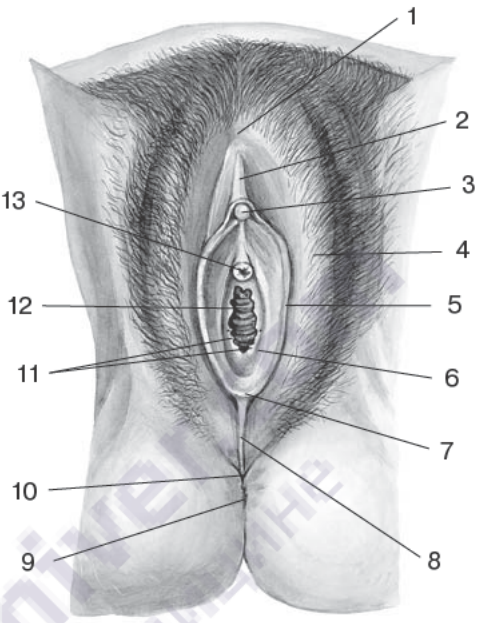

Рис. 280. Наружные женские половые органы. Вид снизу:

1 — передняя спайка половых губ; 2 — крайняя плоть клитора; 3 — головка клитора; 4 — большая половая губа; 5 — малая половая губа; 6 — устье большой железы преддверия; 7 — уздечка малых половых губ; 8 — задняя спайка половых губ; 9 — задний проход; 10 — промежность; 11 — лоскуты девственной плевы; 12 — отверстие влагалища; 13 — наружное отверстие мочеиспускательного канала

Малая половая губа (labium minoris pudendi) — парная продольная тонкая кожная складка розового цвета, расположенная кнутри от больших половых губ и ограничивающая вход в преддверие влагалища. Каждая малая половая губа отделена от большой половой губы продольной *межгубной бороздой*. Длина малой половой губы примерно 4 см.

Задние края обеих малых половых губ соединяются поперечной складкой — *уздечкой половых губ*. Передний конец каждой малой половой губы разделяется на две ножки, которые направляются к клитору. Латеральная ножка огибает клитор сбоку, охватывает его спереди и соединяется с противоположной латеральной ножкой, образуя *крайнюю плоть клитора*. Медиальная ножка, более короткая, подходит к клитору снизу и соединяется с такой же ножкой другой стороны, образуя *уздечку клитора*. В толще малой половой губы находится соединительная ткань с большим содержанием эластических волокон, немногочисленными пучками гладкомышечных клеток, венозным сплетением, редкие сальные железы.

Клитор (clitoris), являющийся гомологом мужского полового члена, состоит из двух *пещеристых тел*, которые тесно сомкнуты. Каждое из этих тел, длиной около 4 см, цилиндрической формы, начинается *ножкой клитора*, прикрепляющейся к нижним ветвям лобковых костей (рис. 281). Медиальные поверхности обеих ножек соединяются и образуют короткое, загнутое книзу *тело клитора,* длина которого примерно 1 см. Тело клитора заканчивается утолщенной и сплюснутой по бокам

головкой клитора, чуть выступающей из его крайней плоти и состоящей из плотно расположенных соединительнотканных пучков и небольшого количества кровеносных сосудов. Тело клитора разделяется на правую и левую половины отвесно расположенной *перегородкой пещеристых тел*, имеющей многочисленные отверстия. Оба пещеристых тела снаружи покрыты *белочной оболочкой клитора,* толщина которой составляет 1 мм, снаружи которой располагается *фасция клитора*. У верхней поверхности клитора, возле лобкового симфиза, эта фасция укреплена *подвешивающей связкой клитора*. Имеется также *пращевидная связка клитора,* способствующая его фиксации. При половом возбуждении и заполнении кровью ячеек пещеристых тел размеры клитора увеличиваются.

Преддверие влагалища (vestibulum vaginae) представляет собой углубление, ограниченное медиальной поверхностью малых половых губ. В глубине преддверия находится отверстие влагалища. Дно преддверия влагалища составляет *девственная плева*. При нарушении ее целостности преддверие воронкообразно суживается и продолжается во влагалище.

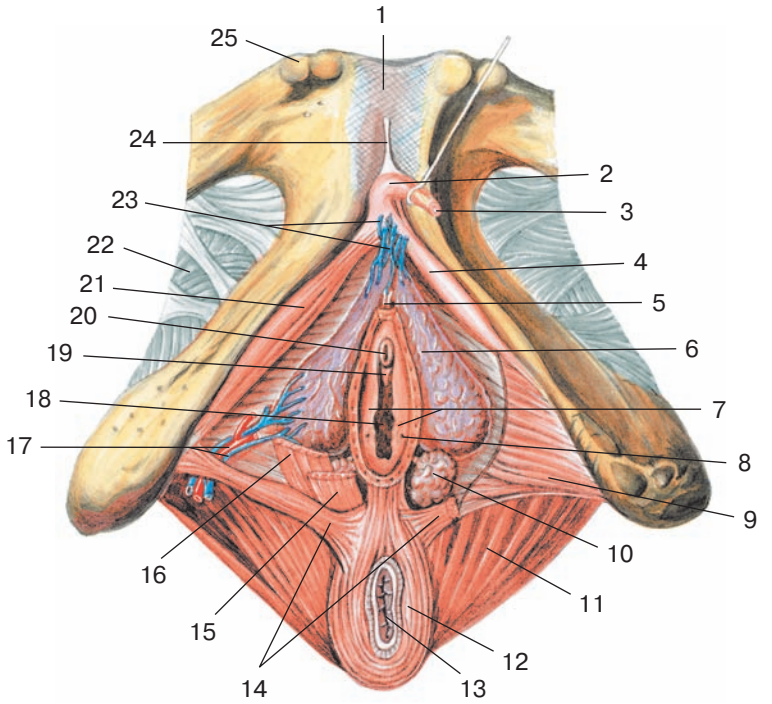

Рис. 281. Женская половая область. Вид снизу:

1 — лобковый симфиз; 2 — тело клитора; 3 — головка клитора; 4 — ножка клитора; 5 — спайка луковицы; 6 — луковица преддверия; 7 – лоскуты девственной плевы; 8 — проток большой железы преддверия (устье); 9 — глубокая поперечная мышца промежности; 10 — большая железа преддверия; 11 — мышца, поднимающая задний проход; 12 — наружный сфинктер заднего прохода; 13 — задний проход; 14 — поверхностная поперечная мышца промежности; 15 — луковично-губчатая мышца (поверхностные пучки); 16 — луковично-губчатая мышца (глубокие пучки); 17 – артерия и вена луковицы преддверия; 18 — отверстие влагалища; 19 — уретральный киль влагалища; 20 — наружное отверстие мочеиспускательного канала; 21 — седалищно-пещеристая мышца; 22 — запирательная мембрана; 23 — вена луковицы преддверия и глубокие вены клитора; 24 — связка, подвешивающая клитор; 25 — лобковый бугорок

Уздечка половых губ (малых) находится чуть кпереди и кверху от *передней спайки губ* (больших) и вместе с ней ограничивает небольшую ладьевидную *ямку преддверия влагалища*. Между отверстием влагалища и клитором открывается наружное отверстие мочеиспускательного канала. В коже преддверия влагалища расположены слизистые *малые железы преддверия*, выводные протоки которых открываются в преддверие влагалища.

Девственная плева (hymen) — тонкая соединительнотканная перегородка, прикрывающая вход во влагалище. Расположенная на границе с его преддверием девственная плева имеет одно или несколько округлых отверстий, располагающихся ближе к задней части входа во влагалище. Со стороны влагалища и его преддверия девственная плева покрыта слизистой оболочкой, выстланной многослойным плоским эпителием. При разрыве девственной плевы (первый половой акт) остаются *лоскуты девственной плевы.*

Большая железа преддверия (glandula vestibularis major), или Бартолинова железа, парная, с бугристой поверхностью, серо-розового цвета, длиной около 1,0 см, имеет округлую, продолговатую, треугольную или слегка приплюснутую форму. Железа расположена в основании малой половой губы, позади луковицы преддверия, в толще глубокой поперечной мышцы промежности. Железы прикрыты частично *мышцей, сжимающей влагалище,* сокращение которой способствует выведению секрета, увлажняющего вход во влагалище. Основание начального отдела, образуемого долями железы (в среднем их 30 у взрослой женщины), направлено к ее периферии, вершина — к выводному протоку; 10—15 долек различной формы, образующие долю железы, состоят из железистого эпителия (начальных частей, секреторных канальцев разной формы). Между дольками находятся междольковые перегородки. Соединительнотканная капсула содержит гладкомышечную ткань и поперечнополосатые мышечные волокна.

Общий выводной проток большой железы преддверия (образуется при соединении междольковых протоков), длиной около 1,5 см, открывается у основания малых половых губ, на их внутренней поверхности, в борозде между ней и девственной плевой, на расстоянии 1—2 см кпереди от задней спайки губ. На некотором расстоянии от больших желез преддверия иногда имеются дополнительные мелкие железы, окруженные сзади поперечнополосатой мускулатурой промежности.

Луковица преддверия (bulbus vestibuli), непарная, соответствует губчатому телу мужского полового члена, состоит из густого сплетения вен, окруженных соединительной тканью. Луковица преддверия состоит из правой и левой половин (долей), расположенных в основании больших половых губ и дугообразно соединенных тонкой *промежуточной частью.* Эта промежуточная часть, имеющая форму мостика, образована преимущественно венозным сплетением, сообщающимся со сплетением вен клитора. Каждая доля луковицы преддверия влагалища имеет удлиненную форму. Средняя длина каждой половины луковицы составляет 3,5 см, ширина —1,5 см, толщина — около 1 см. Верхняя часть луковицы преддверия прилежит к наружной стороне мочеполовой диафрагмы непосредственно над мочеиспускательным каналом. Нижний конец каждой доли луковицы примыкает спереди к большой железе преддверия. Медиальная сторона луковицы преддверия с латеральной стороны прикрывает эту железу. Наружной белочной оболочки у луковицы преддверия нет. Снаружи каждая доля покрывается пучками луковично-губчатой мышцы. Венозное сплетение, являющееся основой луковицы преддверия влагалища, переплетается с пучками соединительной ткани и гладких миоцитов.

Иннервация наружных женских половых органов: большие и малые половые губы — передние губные ветви (из подвздошно-пахового нерва), задние губные ветви

(из полового нерва), половые ветви (из бедренно-полового нерва); клитор — дорсальный нерв клитора (из полового нерва), пещеристые нервы клитора (из нижнего подчревного сплетения).

Кровоснабжение: большие и малые половые губы — передние губные ветви (из наружной половой артерии), задние губные ветви промежностной артерии (из внутренней половой артерии); клитор и луковица преддверия — глубокая артерия клитора, дорсальная артерия клитора, артерия луковицы преддверия (из внутренней половой вены). *Венозная кровь* оттекает от больших и малых половых губ в притоки внутренних подвздошных вен; от клитора — по дорсальным глубоким венам клитора (в мочепузырное венозное сплетение), глубокой вене клитора (во внутреннюю половую вену); от луковицы преддверия — во внутреннюю половую вену и нижние прямокишечные вены.

Лимфатические сосуды направляются от больших и малых половых губ, от клитора и луковицы преддверия в поверхностные паховые лимфатические узлы.

Возрастные особенности строения наружных женских половых органов

Лобок в период новорожденности выпуклый, большие половые губы рыхлые, не полностью прикрывают малые половые губы. Большие половые губы представлены в виде двух кожных складок, толщина их у новорожденных составляет 6—10 мм, ширина пространства между губами на уровне клитора равна 3—6 мм. Малые половые губы в этом возрасте уже относительно развиты, содержат выраженное венозное сплетение.

Преддверие влагалища глубокое, особенно в передней его части, ограничено малыми половыми губами, в задней трети — большими половыми губами. Клитор, луковица преддверия, большие и малые железы преддверия развиты незначительно.

Девственная плева имеет различной формы отверстия, утолщена возле влагалища, выстлана многослойным плоским эпителием, расположенным на базальной мембране. Соединительнотканная основа плевы имеет плотный срединный слой, а по сторонам от него рыхлые слои, образующие сосочки. Сосочки многочисленны на влагалищной стороне плевы, у свободного ее края, где сосредоточены мелкие кровеносные капилляры и почти нет нервов. Рост и развитие наружных половых органов наиболее активно происходит в период полового созревания.

Варианты и аномалии женских половых органов

Иногда один или оба яичника расположены у внутреннего кольца пахового канала или под кожей больших половых губ (эктопия яичников). Встречается остаток влагалищного отростка брюшины, расположенный в паховом канале на одной или на обеих сторонах тела. Редко встречается врожденное недоразвитие одного или обоих яичников, иногда наблюдается значительное увеличение размеров яичника (яичников). Яичник крайне вариабелен по форме. Встречаются яичники вытянутой формы, лентовидные, плоские, треугольные. Крайне редко отсутствуют маточные трубы. На бахромке маточной трубы в 20—25% случаев отмечается пузырек — морганиева гидатида. В 17% около брюшного отверстия маточной трубы имеется добавочное ее отверстие. Редко встречаются дополнительные маточные трубы. Иногда отмечается врожденное заращение маточной трубы, крайне редко — с обеих сторон.

Часто встречается асимметрия формы и положения матки. Иногда матка отсутствует, часто отмечается отсутствие ее половины, редко полное или частичное закрытие полости матки. Крайне редко встречается удвоение матки или наличие перегородки, разделяющей ее полость на правую и левую половины. Иногда эта перегородка имеется лишь в области дна матки и выражена в разной степени (седловидная, двурогая матка). Встречается раздвоение дна и полости матки в сочетании с удвоением шеек. Редко матка отделена поперечной перегородкой от влагалища. Матка часто не достигает размеров, свойственных таковой у взрослых (инфантильная матка), что может сочетаться с недоразвитием яичников.

Промежность

Промежность (perineum) — это комплекс мягких тканей (кожа, мышцы, фасции), закрывающих выход из малого таза. Промежность, имеющая ромбовидную форму, ограничена спереди нижним краем лобкового симфиза, сзади — верхушкой копчика, по бокам — нижними ветвями лобковых костей, ветвями седалищных костей и седалищными буграми. По срединной линии промежности проходит темная полоска — *шов промежности* (raphe perinealis). Поперечная линия, проведенная между седалищными буграми, разделяет промежность на две треугольные части. Передняя часть — это *мочеполовая область* (regio urogenitalis), задняя часть образует *заднепроходную область* (regio analis). На границе мочеполовой диафрагмы и диафрагмы таза находится *сухожильный центр промежности* (centrum tendineum perinei), который у женщин расположен между задним краем половой щели и задним проходом, у мужчин — между задним краем мошонки и задним проходом. У мужчин через мочеполовую диафрагму проходит мочеиспускательный канал, у женщин — мочеиспускательный канал и влагалище (рис. 282, 283).

Мышцы мочеполовой диафрагмы подразделяют на поверхностные и глубокие. К поверхностным мышцам относятся поверхностная и поперечная мышца промежности, седалищно-пещеристая и луковично-губчатая мышцы. К глубоким мышцам мочеполовой диафрагмы относятся глубокая поперечная мышца промежности и наружный сфинктер мочеиспускательного канала.

Поверхностная поперечная мышца промежности (m. transversus perinei superficialis) — парная, начинается на ветви седалищной кости, идет медиально и соединяется с одноименной мышцей противоположной стороны, укрепляя сухожильный центр промежности.

Седалищно-пещеристая мышца (m. ischiocavernosus), парная, начинается на ветви седалищной кости, идет вперед, вплетается в белочную оболочку клитора у женщин или полового члена у мужчин. При сокращении способствует эрекции.

Луковично-губчатая мышца (m. bulbospongiosus) состоит из двух половин. У мужчин начинается на передненижней поверхности луковицы полового члена, идет кпереди, вплетается в белочную оболочку и поверхностную фасцию на тыле полового члена. При сокращении мышца сдавливает луковицу преддверия, пещеристые тела, дорсальную вену полового члена и бульбоуретральные железы, участвуя в эрекции. У женщин луковично-губчатая мышца начинается на сухожильном центре промежности и наружном сфинктере заднего прохода, охватывает отверстие влагалища, прикрепляется к белочной оболочке на дорсальной стороне клитора. При сокращении мышца суживает вход во влагалище, сдавливает большие железы и луковицу преддверия, а также венозные сосуды.

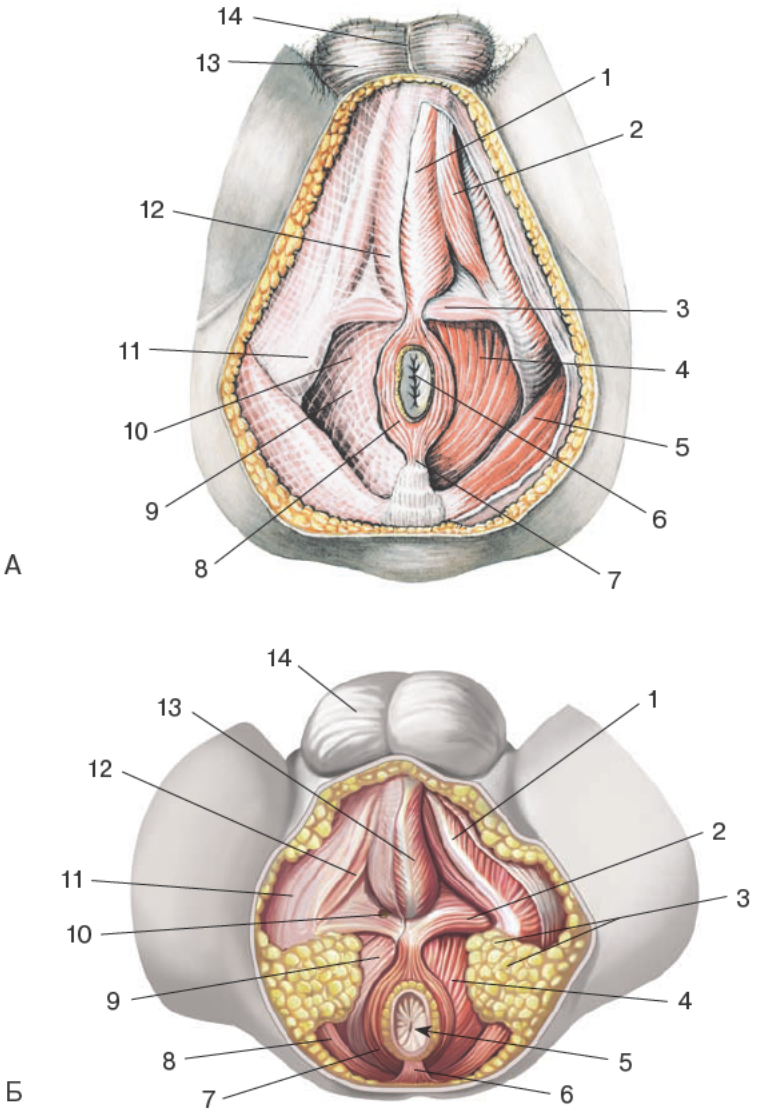

Рис. 282. Мышцы и фасции промежности мужчины. Слева фасции удалены. Вид снизу:

А — взрослого: 1 — луковично-губчатая мышца; 2 — седалищно-пещеристая мышца; 3 — поверхностная поперечная мышца промежности; 4 — мышца, поднимающая задний проход; 5 — большая ягодичная мышца; 6 — задний проход (анус); 7 — заднепроходно-копчиковая связка; 8 — наружный сфинктер заднего прохода; 9 — нижняя фасция диафрагмы таза; 10 — седалищно-анальная (седалищно-прямокишечная) ямка; 11 — седалищный бугор; 12 — поверхностная фасция промежности; 13 — мошонка; 14 — шов мошонки.

Б — новорожденного: 1 — седалищно-пещеристая мышца; 2 — поверхностная поперечная мышца промежности; 3 —седалищно—анальная ямка; 4 — мышца, поднимающая задний проход; 5 — задний проход; 6 — заднепроходно—копчиковое тело; 7 — наружный сфинктер заднего прохода; 8 — большая ягодичная мышца; 9 — нижняя фасция диафрагмы таза; 10 — бульбоуретральная железа; 11 — седалищный бугор; 12 — фасция промежности; 13 — луковично—губчатая мышца; 14 — мошонка

Глубокая поперечная мышца промежности (m. transversus perinei profundus), парная, начинается на ветви седалищной кости и нижней ветви лобковой кости. Идет медиально, срастается по срединной линии с одноименной мышцей противоположной стороны. Укрепляет сухожильный центр промежности.

Наружный сфинктер мочеиспускательного канала (m. sphincter urethrae externus) — непарная мышца, окружает мочеиспускательный канал у женщин и его перепончатую часть у мужчин, является произвольным сфинктером мочеиспускательного канала.

Через диафрагму таза у мужчин и женщин проходит конечный отдел прямой кишки (анальный канал). К поверхностным мышцам диафрагмы таза относятся наружный сфинктер заднего прохода, к глубоким — мышца, поднимающая задний проход, и копчиковая мышца.

Наружный сфинктер заднего прохода (m. sphincter ani externus) окружает конечный отдел прямой кишки, является произвольным сжимателем заднепроходного отверстия.

Мышца, поднимающая задний проход (m. levator ani), парная, начинается на боковой стенке малого таза, на внутренней поверхности нижней ветви лобковой кости, запирательной фасции. Пучки правой и левой мышц следуют книзу и кзади, охватывают наподобие петли прямую кишку. Часть волокон мышцы заканчиваются на верхушке копчика, образуя *заднепроходно-копчиковую связку* (lig. anococcygeum). Мышца укрепляет и поднимает тазовое дно, подтягивает вперед и вверх нижнюю часть прямой кишки.

Копчиковая мышца (m. coccygeus), парная, начинается на седалищной ости и крестцово-остистой связке, идет медиально и кзади, прикрепляется к латеральному краю копчика и крестца, укрепляя заднюю часть диафрагмы таза.

Мышцы промежности послойно покрыты фасциями. *Поверхностная* (подкожная) *фасция промежности* (fascia perinei superficialis) выражена слабо, является частью общей подкожной фасции. По сторонам поверхностная фасция промежности прикрепляется к седалищным буграм. Под поверхностной фасцией в заднем отделе промежности расположена *нижняя фасция диафрагмы таза* (fascia diaphragmatis pelvis inferior), которая выстилает седалищно-прямокишечную ямку, покрывая наружную поверхность мышцы, поднимающей задний проход, и далее переходит на наружный сфинктер заднего прохода. Кпереди нижняя фасция диафрагмы таза доходит до мочеполовой диафрагмы, где соединяется с ее верхней и нижней фасциями. Сверху (со стороны полости таза) мышца, поднимающая задний проход, покрыта *верхней фасцией диафрагмы таза* (fascia diaphragmatis pelvis superior), являющейся частью внутритазовой фасции, образующей перегородки между органами полости таза. Это лобково-пузырные и лобково-предстательные связки, фронтальная *прямокишечно-пузырная перегородка* у мужчин и *прямокишечно-влагалищная перегородка* у женщин.

Глубокие мышцы мочеполовой области располагаются между *верхней* и *нижней фасциями мочеполовой диафрагмы*, которые по сторонам срастаются с надкостницей ветви седалищной кости и нижней ветви лобковых костей. Под лобковым симфизом эти фасции соединяются, образуя *поперечную связку промежности* (lig. transversum perinei). Через щель между поперечной связкой промежности и *дугообразной связкой лобка* (lig arcuatum pubis) проходят тыльные вена и артерия полового члена (клитора).

Седалищно-анальная ямка (fossa ishioanalis), или седалищно-прямокишечная ямка, парная, является углублением, расположенным по бокам от прямой кишки

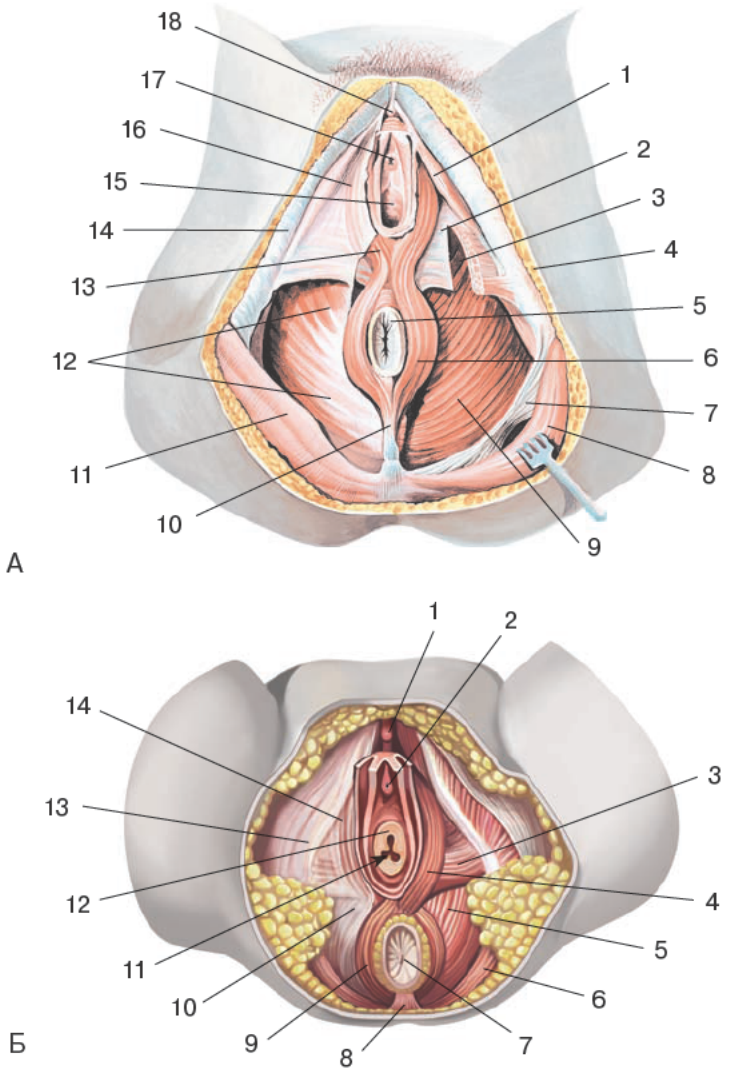

Рис. 283. Мышцы и фасции промежности женщины. Слева фасции удалены, мочеполовая диафрагма частично рассечена. Вид снизу:

А — взрослой: 1 — седалищно-пещеристая мышца; 2 — нижняя фасция мочеполовой диафрагмы; 3 — глубокая поперечная мышца промежности; 4 — жировая клетчатка; 5 — задний проход; 6 — наружный сфинктер заднего прохода; 7 — крестцово-бугорная связка; 8 — большая ягодичная мышца; 9 — мышца, поднимающая задний проход; 10 — заднепроходно-копчиковая связка; 11 — ягодичная фасция; 12 — нижняя фасция диафрагмы таза; 13 — луковично-губчатая мышца; 14 — широкая фасция бедра; 15 — отверстие влагалища; 16 — поверхностная фасция промежности; 17 — наружное отверстие мочеиспускательного канала; 18 — головка клитора.

Б — новорожденной: 1 — клитор; 2 — наружное отверстие мочеиспускательного канала; 3 — глубокая поперечная мышца промежности; 4 — луковично-губчатая мышца; 5 — мышца, поднимающая задний проход; 6– большая ягодичная мышца; 7 — задний проход; 8 — заднепроходно-копчиковая связка; 9 — наружный сфинктер заднего прохода; 10 — нижняя фасция диафрагмы таза; 11 — отверстие влагалища; 12 — девственная плева; 13 — седалищный бугор; 14 — фасция промежности

и заполненным жировой клетчаткой, сосудами и нервами. Спереди седалищно-анальная ямка ограничена поперечными мышцами промежности, сзади — задними пучками мышцы, поднимающей задний проход, и наружным сфинктером заднего прохода. Латерально ямка ограничена фасцией, покрывающей внутреннюю запирательную мышцу, и внутренней поверхностью седалищного бугра.

Кпереди от прямой кишки часть волокон наружного сфинктера заднего прохода вплетается в кожу и подкожную клетчатку, вследствие чего образуются многочисленные радиальные складки кожи.

Медиальные пучки лобково-копчиковой мышцы плотно прилежат к боковым стенкам мочеиспускательного канала и влагалища, часто сращены с задней стенкой влагалища, средние пучки — с боковыми и задними стенками прямой кишки. Лобково-копчиковая мышца имеет четырехугольную или треугольную форму. Копчиковая мышца плотно срастается с крестцово-остистой связкой.

В области седалищно-прямокишечной ямки имеется жировая клетчатка.

Мужская и женская промежности имеют отличия. Мочеполовая диафрагма у женщин более широкая, мышцы ее выражены слабее, чем у мужчин. Фасции мочеполовой диафрагмы у женщин развиты сильнее.

Возрастные особенности строения промежности

Кожа промежности у детей нежная, имеет многочисленные сальные железы. Фасции промежности выражены слабо. Задний край мочеполовой диафрагмы у новорожденных и в первые годы жизни не доходит до линии, соединяющей седалищные бугры, на 2—7 мм. Глубокая поперечная мышца промежности выражена хорошо уже у новорожденных, ее волокна не доходят до лобкового симфиза. Передние пучки мышцы охватывают мочеиспускательный канал, сверху к боковым краям мочеполовой диафрагмы прилежат передние пучки мышцы, поднимающей задний проход. Пространство между седалищно-пещеристой, луковично-губчатой и поверхностной поперечной мышцами промежности у девочек имеет форму треугольной щели. Седалищно-пещеристая мышца начинается на внутренней стороне седалищного бугра. Мышца, сжимающая влагалище, начинается у места соединения поверхностной поперечной мышцы промежности и наружного сфинктера заднего прохода. Ее волокна в виде ленты охватывают преддверие влагалища, покрывая луковицы преддверия. Длина волокон этой мышцы у девочек в период новорожденности равна 14—16 мм. Поверхностная поперечная мышца промежности в первые годы жизни выражена очень слабо, длина ее волокон равна 10—15 мм.

Длина мышечных пучков наружного сфинктера заднего прохода у новорожденных и детей грудного возраста составляет 11—24 мм, ширина — 46 мм, толщина — 2—4 мм. Глубина седалищно-прямокишечной ямки у новорожденных составляет 6—15 мм, ширина — 6—15 мм.

Варианты и аномалии строения промежности

Степень развития мускулатуры и фасций промежности варьируют. В 65% случаев имеется средняя поперечная мышца промежности. Поверхностная и глубокая поперечные мышцы промежности иногда могут отсутствовать. Часто имеется прямокишечно-копчиковая мышца в виде пучка волокон, идущих от задней поверхности прямой кишки к передней крестцово-копчиковой связке. Типична передняя крестцово-копчиковая мышца, расположенная тонкими узкими пуч-

ками на верхней поверхности копчиковой мышцы. Тяжелые аномалии промежности связаны с нарушением развития прямой кишки, мочеиспускательного канала, влагалища.

Наружный сфинктер заднего прохода может начинаться на копчике и анально-копчиковой связке.

Развитие мочеполового аппарата у человека

В процессе развития органы мочевой и половой систем вступают в тесные анатомо-функциональные взаимоотношения.

Развитие мочевых органов

Развитие почки связано с последовательным образованием трех парных закладок: предпочки, первичной почки и окончательной почки. *Предпочка* (pronephros), первичная, или головная почка, образуется на 3-й неделе эмбриональной жизни из нефротомов нижних шейных и верхних грудных сегментов (мезодермальная область перехода сомитов в боковые пластинки). Предпочка состоит из 5—8 канальцев, существующих на протяжении 40—50 часов и подвергающихся затем редукции. Выводной проток предпочки становится протоком первичной почки. *Первичная почка* (mesonephros) — средняя, или туловищная почка, начинает формироваться в конце 3-й недели эмбриогенеза. Состоит она из 25—30 сегментарных извитых канальцев, открывающихся в *выводной проток предпочки (вольфов проток).* Другой конец извитых канальцев расширяется, образует капсулу (двухстенный бокал), в которую впячивается сосудистый клубочек. Первичная почка развивается в толще продольного возвышения (мочеполовой складки) в области задней стенки полости тела. В конце 2-го месяца эмбриогенеза канальцы первичной почки частично редуцируются, оставшиеся канальцы образуют у мужчин придаток яичка и его семявыносящие пути, у женщин — придатки яичника. *Окончательная почка* (metanephros), постоянная, или тазовая почка, сменяет первичную почку на 2-м месяце эмбриогенеза. Окончательная почка закладывается каудальнее первичной почки из двух источников. В первый из них — метанефрогенную ткань — врастает второй, представленный проксимальным концом мочеточникового выроста протока первичной почки. Расширение проксимального конца мочеточникового выроста образует почечную лоханку, большие и малые чашки, собирательные (мочевые) трубочки почки. Из метанефрогенной ткани формируются почечные канальцы (капсула и канальцы нефрона). Из мочеточникового выроста протока первичной почки образуется мочеточник.

Мочевой пузырь закладывается на 7-й неделе эмбриогенеза. Его образование связано с трансформациями клоаки, аллантоиса (мочевого мешка), каудальных отделов правого и левого мочеточниковых выростов протоков первичных почек. Клоака разделяется на передний и задний отделы фронтальной мочепрямокишечной перегородкой. Передний отдел клоаки (мочеполовая пазуха) соединен с аллантоисом (мочевым мешком), с обоими протоками первичных почек и с парамезонефральными протоками. Нижняя часть аллантоиса и устья протоков обеих первичных почек преобразуются в дно и область треугольника мочевого пузыря. Из средней части аллантоиса формируется тело мочевого пузыря, из верхней части — мочевой ход (урахус) и будущая срединная пупочная связка.

Развитие половых органов

Внутренние половые органы

У зародыша вначале закладываются недифференцированные половые органы, а затем они преобразуются во внутренние и наружные мужские или женские половые органы. Индифферентные половые железы начинают формироваться на 4-й неделе эмбриогенеза из целомического (зачаткового) эпителия. Они закладываются медиальнее правой и левой первичных почек и располагаются на задней стенке полости тела. На 5-й неделе эмбриогенеза вдоль латерального края каждой первичной почки и ее протоков из клеток, выстилающих полость тела, образуется борозда. Она углубляется, края борозды срастаются и образуют парамезонефральный (мюллеров) проток. Проток открывается вверху в полость тела, внизу — в мочеполовую пазуху.

На 7-й неделе недифференцированные половые железы преобразуются в семенники (яички) или яичники. Развитие желез по мужскому типу связано с наличием у Y-хромосомы гена, кодирующего синтез особого белка, индуцирующего преобразования желез в семенники. При отсутствии Y-хромосомы половые железы преобразуются в яичники (рис. 286, 287).

При развитии половых желез **по мужскому типу** протоки первичных почек превращаются в протоки мужских половых желез. Несколько верхних канальцев первичной почки превращаются в привесок придатка яичка, нижние канальцы — в придаток привеска яичка. Из остальной части протока первичной почки (каудальнее будущего придатка яичка) формируется семявыносящий проток, из бокового выпячивания протока — семенной пузырек. Конечный узкий отдел протока первичной почки преобразуется в семявыбрасывающий проток. Парамезонефральные протоки у мужской особи почти полностью редуцируются. Из их верхнего отдела образуется привесок яичка, из слившихся нижних концов — мужская маточка. Из соединительной ткани, окружающей развивающиеся яички, на 7-м месяце внутриутробного развития формируется белочная оболочка.

Яичко с его придатком и рудиментарными образованиями в процессе их развития постепенно опускаются (рис. 284). Важное значение при этом имеет направляющая связка яичка. К 3-му месяцу внутриутробной жизни яичко находится в подвздошной ямке, к 6-му — у внутреннего пахового кольца. На 7—8-м месяце (перед рождением) яичко проходит через паховый канал вместе с начальной частью семявыносящего протока, сосудами и нервами, которые входят в состав образующегося в процессе опускания яичка семенного канатика.

Предстательная железа образуется из эпителия формирующегося мочеиспускательного канала. Вначале формируются до 50 клеточных тяжей, из которых образуются дольки железы. Бульбоуретральные железы развиваются из эпителиальных выростов будущей губчатой части уретры. Протоки простатических и бульбоуретральных желез открываются в мочеиспускательный канал в местах их закладки.

При развитии половых желез **по женскому типу** недифференцированная половая железа разделяется на наружный первичный корковый и внутренний первичный мозговой слои. Первичный мозговой слой содержит первичные половые клетки, которые постепенно (по мере своего развития) смещаются в корковое вещество. Из канальцев первичной почки образуются рудиментарные придаток яичника, надъяичник и околояичник, из протока первичной почки — продольный (околоматочный, гартнеров) проток. Из парамезонефральных протоков образуются маточные трубы. Из дистальных сросшихся частей парамезонефральных протоков формируются матка и верхняя часть влагалища. Нижняя часть влагалища, включая его преддверие, образуется из мочеполовой пазухи (рис. 285).

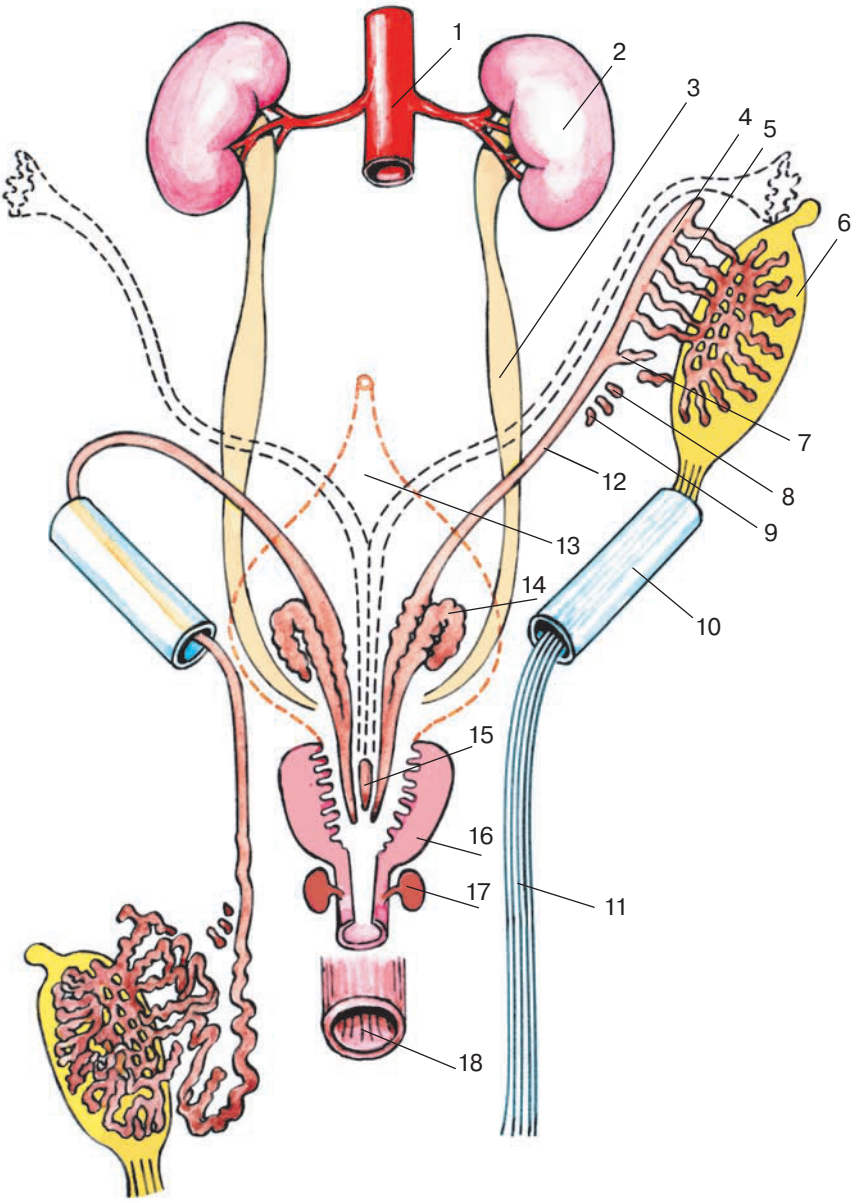

Рис. 284. Схема развития внутренних мужских половых органов.
Левое яичко представлено в более ранней стадии, правое уже прошло через паховый канал:

1 — брюшная часть аорты; 2 — почка; 3 — мочеточник; 4 — парамезонефрический проток; 5 — привесок придатка яичка; 6 — привесок яичка; 7 — верхний отклоняющийся проточек; 8 — нижний отклоняющийся проточек; 9 — придаток привеска яичка; 10 — паховый канал; 11 — направляющая связка яичка; 12 — мезонефральный проток; 13 — мочевой пузырь; 14 — семенная железа; 15 — простатическая маточка; 16 — простата; 17 — бульбоуретральная железа; 18 — прямая кишка

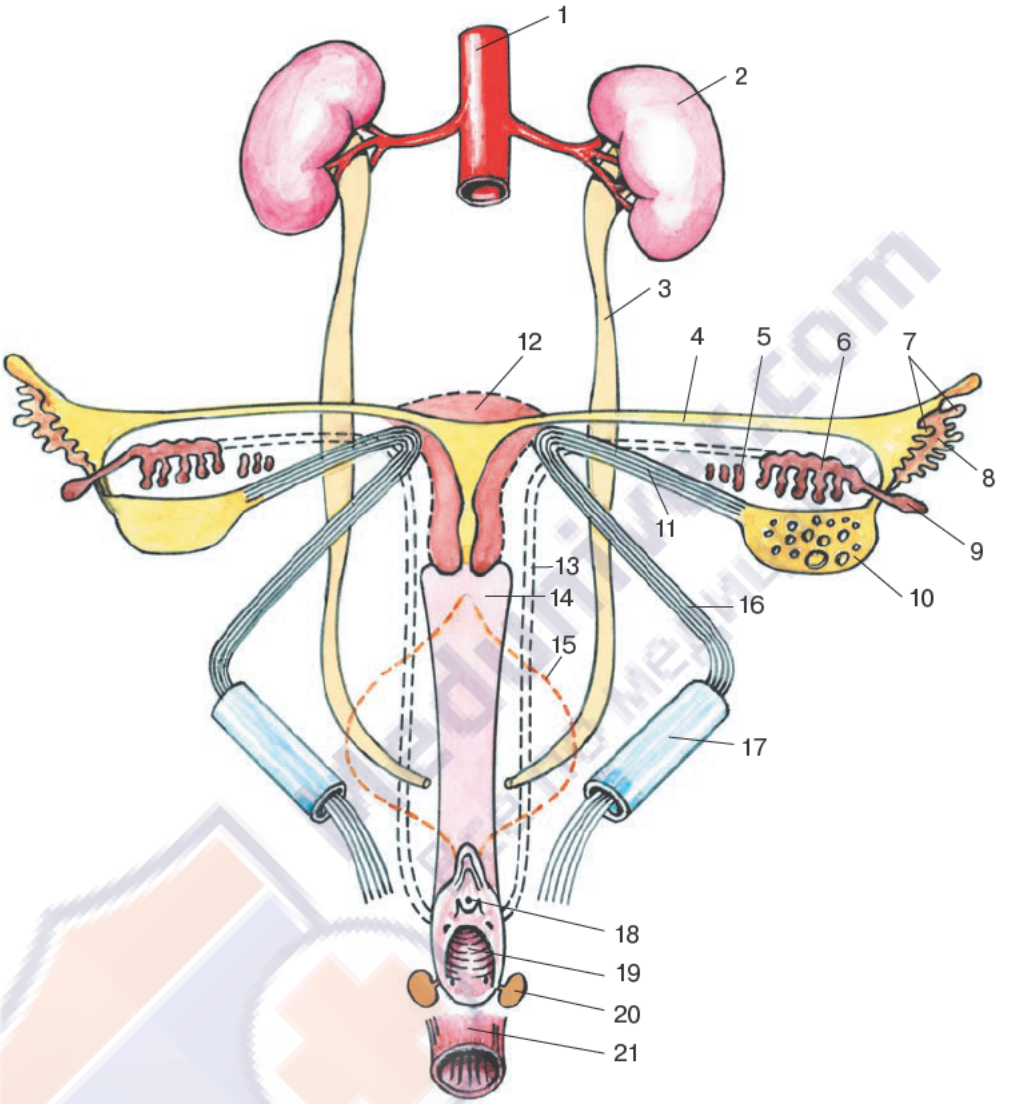

Рис. 285. Схема развития внутренних женских половых органов:

1 — брюшная часть аорты; 2 — почка; 3 — мочеточник; 4 — маточная труба; 5 — околояичник; 6 — придаток яичника; 7 — бахромки маточной трубы; 8 — брюшное отверстие маточной трубы; 9 — пузырчатый привесок; 10 — яичник; 11 — собственная связка яичника; 12 — матка; 13 — мезонефральный проток; 14 — влагалище; 15 — мочевой пузырь; 16 — круглая связка матки; 17 — паховый канал; 18 — наружное отверстие мочеиспускательного канала; 19 — отверстие влагалища; 20 — большая железа преддверия; 21 — прямая кишка

Наружные половые органы

На 3-м месяце внутриутробного развития кпереди от клоачной перепонки из мезенхимы образуется половой бугорок (рис. 286). В его основании, в направлении к анальному отверстию, формируется мочеполовая (уретральная) бороздка, ограниченная по краям половыми складками. По сторонам от полового бугорка и половых складок появляются полулунные возвышения — половые валики.

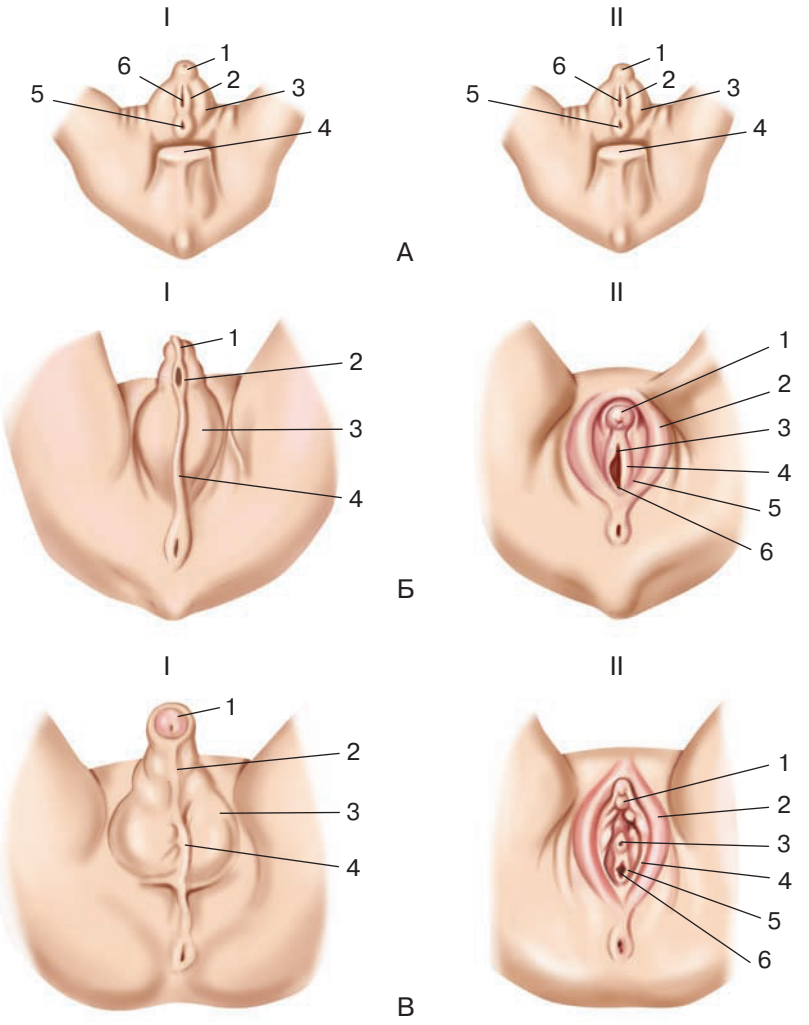

Рис. 286. Развитие наружных мужских (I) и женских (II) половых органов. Схема:

А — индифферентная стадия (эмбрион 7 недель): 1 — половой бугорок; 2 — половая складка; 3 — половой валик; 4 — хвост; 5 — задний проход; 6 — мочеполовая пазуха.

Б — эмбрион 12 недель: I: 1 — головка полового члена; 2 — большая половая губа; 3 — мошонка; 4 — шов мошонки; II: 1 — головка клитора; 2 — большая половая губа; 3 — наружное отверстие мочеиспускательного канала; 4 — малая половая губа; 5 — девственная плева; 6 — отверстие влагалища.

В — плод (7 месяцев): I: 1 — головка полового члена; 2 — шов полового члена; 3 — мошонка; 4 — шов мошонки; II: 1 — головка клитора; 2 — большая половая губа; 3 — наружное отверстие мочеиспускательного канала; 4 — малая половая губа; 5 — девственная плева; 6 — отверстие влагалища

Половой бугорок, половые складки и валики являются индифферентными закладками наружных половых органов, развивающихся в дальнейшем по мужскому или по женскому типу.

При развитии наружных половых органов **по мужскому типу** половой бугорок быстро растет, превращается в пещеристые тела мужского полового члена. На нижней поверхности пещеристых тел половые складки становятся более высокими, ограничивают мочеполовую (уретральную) щель. Уретральная щель затем превращается в желобок, его края срастаются, образуется губчатое тело полового члена, включая губчатую часть уретры (мочеиспускательного канала). При росте полового члена мочеполовое отверстие из первоначального положения у корня полового члена смещается на его дистальный конец. Одновременно с формированием уретры над дистальным концом полового члена образуется крайняя плоть. Это связано с развитием вокруг головки полового члена тонких кожных складок, покрытых эпителием. Половые валики становятся более выпуклыми, особенно в их каудальных отделах. При сращении половых валиков в месте их соединения образуется шов мошонки.

У эмбрионов **женского пола** половой бугорок преобразуется в клитор. Половые складки разрастаются и образуют малые половые губы. Они ограничивают с боков мочеполовую щель, которая открывается в мочеполовую пазуху. Более широкая дистальная часть мочеполовой щели превращается в преддверие влагалища. К концу внутриутробного периода отверстие влагалища становится значительно шире отверстия мочеиспускательного канала. Половые валики преобразуются в большие половые губы, постепенно прикрывающие малые половые губы.

Развитие промежности

Мочепрямокишечная перегородка, разделяющая клоаку на мочеполовую пазуху и будущую прямую кишку, разрастается в каудальном направлении. Перегородка достигает клоачной пластинки (заднепроходной мембраны) и разделяет ее на мочеполовую (переднюю) и заднепроходную (заднюю) пластинки. Каждая пластинка самостоятельно прорывается, образуя мочеполовое отверстие и отверстие заднего прохода. Вокруг этих отверстий из вросших в толщу мочеполовой и заднепроходной пластинок мезодермы образуются мышечные волокна. Из них формируются сфинктеры мочеиспускательного канала и заднепроходного отверстия, а затем все остальные мышцы мочеполовой и заднепроходной областей промежности.

Вопросы для повторения и самоконтроля

1. Назовите края, концы и поверхности яичника. Назовите особенности его строения у новорожденных девочек.
2. Назовите связки яичника.
3. Назовите придатки яичника и укажите места их расположения.
4. Назовите особенности строения матки в детском возрасте.
5. Назовите отделы маточной трубы. Назовите особенности ее строения у девочек.
6. Назовите отличия мужской и женской промежности.
7. Чем ограничена седалищно-прямокишечная ямка? Назовите особенности строения промежности у детей.

ОРГАНЫ ИММУННОЙ СИСТЕМЫ

ИММУННАЯ СИСТЕМА

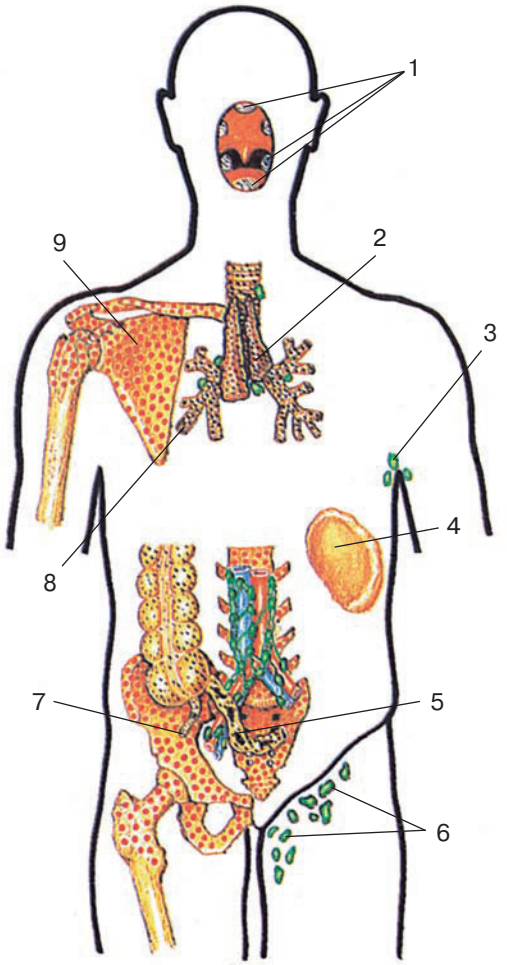

Рис. 287. Расположение центральных и периферических органов иммунной системы человека. Вид спереди. Схема:

1 — миндалины лимфоидного глоточного кольца; 2 — тимус; 3 — подмышечные лимфатические узлы; 4 — селезенка; 5 — лимфоидные (Пейеровы) бляшки; 6 — паховые лимфатические узлы; 7 — аппендикс; 8 — одиночные лимфоидные узелки; 9 — красный костный мозг

Иммунная система объединяет органы и ткани, функцией которых является защита организма от генетически чужеродных веществ, образующихся в организме или поступивших из внешней среды. Органы иммунной системы вырабатывают иммунокомпетентные клетки (лимфоциты, плазмоциты и др.), биологически активные вещества (антитела), которые распознают и уничтожают, нейтрализуют проникшие в организм или образовавшиеся в нем клетки и другие чужеродные вещества (антигены). К органам иммунной системы относят красный костный мозг, в котором лимфоидная ткань тесно связана с кроветворной тканью, тимус, миндалины, аппендикс, лимфатические узлы, селезенку, а также скопления лимфоидной ткани (лимфоидные узелки) в стенках полых внутренних органов пищеварительной, дыхательной систем и мочеполового аппарата (рис. 287).

Костный мозг и тимус являются *центральными органами иммунной системы,* в них из стволовых клеток костного мозга образуются лимфоциты. В костном мозге из его стволовых клеток формируются В-лимфоциты. В тимусе происходит дифференцировка Т-лимфоцитов (тимусзависимых), образующихся из поступивших в этот орган стволовых клеток красного костного мозга (рис. 288). В-лимфоциты и Т-лимфоциты из костного мозга и из тимуса с током крови поступают в *периферические органы иммунной системы,* к которым относятся миндалины, лимфоидные (Пейеровы)

бляшки, аппендикс, одиночные лимфоидные узелки, лимфоидная ткань в стенках органов дыхания, пищеварения, мочеполового аппарата, лимфатические узлы и селезенка. Паренхима периферических органов иммунной системы образована лимфоидной тканью, представленной иммунокомпетентными клетками и ретикулярной стромой, формирующей среду микроокружения для этих клеток и выполняющей опорную функцию.



Рис. 288. Лимфоциты. Вид сбоку. Схема:

1 — Т-лимфоцит; 2 — В-лимфоцит

Топография и общие функции органов иммунной системы

Центральные органы иммунной системы располагаются в теле человека в хорошо защищенных местах (костный мозг — в костномозговых полостях, тимус — в грудной полости, позади рукоятки грудины). Периферические органы иммунной системы находятся в местах возможного проникновения в организм чужеродных веществ или на путях их следования в организме. Миндалины глоточного лимфоидного кольца располагаются в стенках начального отдела пищеварительной трубки и дыхательных путей (место поступления пищевых и пылевых антигенов). Лимфоидные (пейеровы) бляшки находятся в стенках тонкой кишки, главным образом подвздошной кишки, вблизи места впадения ее в слепую кишку, где происходит активное всасывание переваренной пищи и увеличивается присутствие кишечной микрофлоры. В стенках полых внутренних органов имеются многочисленные одиночные лимфоидные узелки, выполняющие функции иммунного надзора на границе организма и внешней среды (вдыхаемый воздух, содержимое пищеварительного тракта, выводимая из организма моча). Лимфатические узлы находятся на пути следования лимфы (тканевой жидкости) от органов и тканей в венозную систему. Лимфатические узлы являются биологическими фильтрами, через которые протекает лимфа, образовавшаяся из тканевой жидкости. Чужеродные вещества в виде частиц погибших клеток, крупнодисперсных белков вместе с тканевой жидкостью попадают в лимфатическое русло, задерживаются и обезвреживаются в лимфатических узлах. Селезенка, функцией которой является иммунный контроль крови, расположена на пути тока крови из артериальной системы в воротную вену печени.

В ***периферических органах иммунной системы*** имеются различные формы лимфоидной ткани. Это диффузная (рассеянная) лимфоидная ткань, лимфоидные узелки без центра размножения и с центром размножения. *Диффузная лимфоидная ткань* представлена отдельными разрозненными клетками лимфоидного ряда, их небольшими скоплениями, расположенными достаточно хаотично, преимущественно возле венул, выводных протоков желез, под покровным эпителием. В местах постоянного и разнообразного антигенного воздействия лимфоциты образуют плотные скопления размерами 0,5—1 мм — *лимфоидные узелки* (миндалины, слизистая оболочка желудка, кишечник, лимфатические узлы, селезенка). Наиболее функционально зрелой формой лимфоидной ткани являются *лимфоидные узелки*

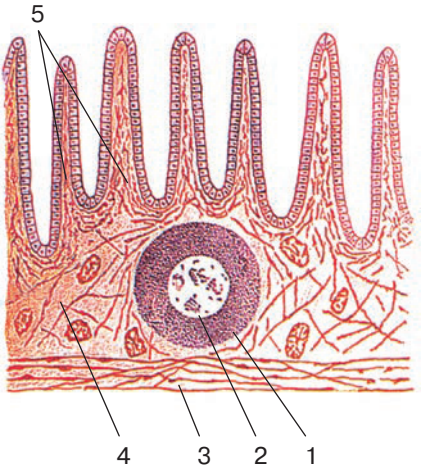

Рис. 289. Строение одиночного лимфоидного узелка и его расположение в стенке тонкой кишки. Схема:

1 — мантия лимфоидного узелка; 2 — центр размножения лимфоидного узелка; 3 — мышечная пластинка слизистой оболочки; 4 — слизистая оболочка кишки; 5 — ворсинки кишки

с центрами размножения. Ободок с плотно расположенными друг возле друга лимфоцитами, окружающий центр размножения, называется *мантийной зоной* (рис. 289).

Костный мозг

Красный костный мозг (medulla ossium rubra) является одновременно органом кроветворения и центральным органом иммунной системы. У взрослого человека он располагается в ячейках губчатого вещества плоских и коротких костей, эпифизах длинных костей, Красный костный мозг состоит из *миелоидной ткани*, включающей ретикулярную ткань и гемоцитопоэтические элементы. В красном костном мозге содержатся стволовые кроветворные клетки — предшественники всех клеток крови и иммунной системы (лимфоидного ряда).

Желтый костный мозг (medulla ossium flava), заполняющий костномозговые полости диафизов длинных костей, не несет иммунных функций. Желтый костный мозг представлен в основном жировой тканью, которая заместила и лимфоидную, и миелоидную ткани.

Развитие костного мозга

Костный мозг начинает формироваться в костях эмбриона в конце 2-го месяца. В ранний период гемопоэтическая активность костного мозга не обнаруживается, кровоснабжение костного мозга слабое, венозные синусоиды не сформированы. С 12-й недели в костном мозге образуются кровеносные сосуды (включая синусоиды), вокруг которых формируется ретикулярная ткань; образуются первые островки кроветворения. С 20-й недели развития масса костного мозга быстро увеличивается, он распространяется в сторону эпифизов. В диафизах трубчатых костей костные перекладины подвергаются резорбции, образуется костно-мозговая полость. Начиная с 6-го месяца эмбрионального развития, костный мозг становится основным органом кроветворения.

Возрастные особенности строения костного мозга

Красный костный мозг у новорожденных занимает все костномозговые полости. С ростом костей и с резорбцией костных балок увеличиваются размеры костномозговые полостей и количество красного костного мозга.

Жировые клетки в костном мозге появляются в возрасте 1—6 месяцев, заметное замещение красного костного мозга желтым (жировым) в диафизах трубчатых костей начинается к 14—15 годам. Красный костный мозг остается преимущественно в плоских костях и эпифизах трубчатых костей. Содержание лимфоцитов с возрас-

том постепенно уменьшается, достигает нормы взрослого лишь к периоду полового созревания.

Костномозговые полости длинных трубчатых костей в возрасте 20—25 лет заполняет желтый костный мозг. В старческом возрасте костный мозг приобретает консистенцию слизи (желатиновый костный мозг). В эпифизах трубчатых костей, в плоских костях красный костный мозг также частично преобразуется в желтый костный мозг.

Тимус

Тимус (thymus) состоит из двух асимметричных по величине *правой доли* (lobus dexter) и *левой доли* (lobus sinister), сросшихся друг с другом в своей средней части. Нижняя часть каждой доли широкая, а верхняя — узкая (рис. 290). В период своего максимального развития масса тимуса достигает в среднем 37,5 г, длина тимуса равна 7,5—16 см. Тимус располагается в передней части верхнего средостения, в верхнем межплевральном поле. Передняя поверхность тимуса выпуклая, прилежит к задней поверхности рукоятки и тела грудины (до уровня четвертых реберных хрящей). Позади тимуса находится верхняя часть перикарда, покрывающего спереди начальные отделы аорты и легочного ствола, дуга аорты с отходящими от нее крупными сосудами, левая плечеголовная и верхняя полая вены.

Тимус имеет тонкую *соединительнотканную капсулу* (capsula thymi), от которой внутрь отходят перегородки, разделяющие *дольки тимуса* (lobuli thymi). У тимуса различают корковое вещество, которое занимает периферию долек, и мозговое вещество, расположенное в центральной их части. В *корковом веществе* (cortex thymi) лимфоциты лежат более плотно, чем в мозговом. В *мозговом веществе* (medulla thymi) имеются тельца тимуса (тельца Гассаля), которые образованы концентрически лежащими, сильно уплощенными эпителиальными клетками. Орган вырабатывает биологически активное вещество *тимозин* — полипептид с молекулярной массой около 1 200, чувствительный к действию протеолитических ферментов и высокой температуре.

Иннервация тимуса: ветви правого и левого блуждающих нервов, а также из шейно-грудного и верхнего грудного узлов симпатического ствола.

Кровоснабжение: ветви внутренних грудных артерий, дуги аорты и плечеголовного ствола. *Венозный отток* происходит в плечеголовные и внутренние грудные вены.

Лимфатические сосуды впадают в передние средостенные и трахеобронхиальные лимфатические узлы.

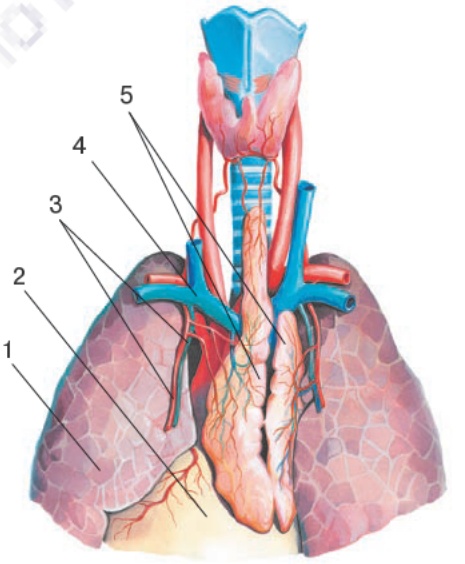

Рис. 290. Тимус. Вид спереди:

1 — левое легкое; 2 — перикард; 3 — внутренние грудные артерия и вена; 4 — левая плечеголовная вена; 5 — правая и левая доли тимуса

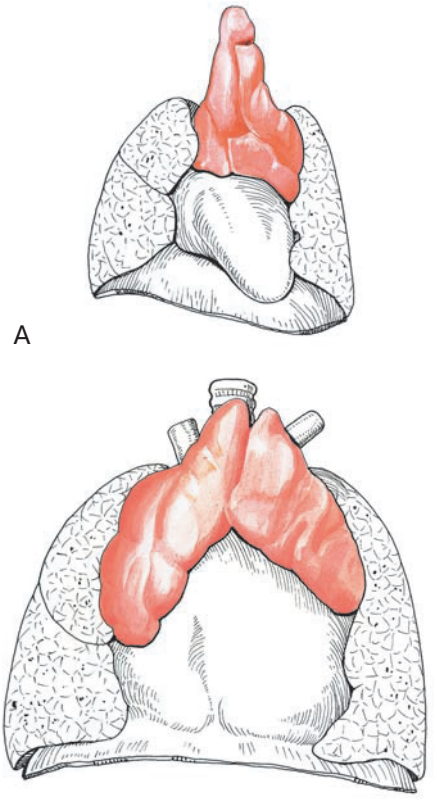

Рис. 291. Развитие тимуса.
А — плод 7 мес; Б — новорожденный

Развитие тимуса

Тимус закладывается в виде парного выпячивания эпителия III и IV жаберных карманов в конце 1-го — начале 2-го месяца внутриутробной жизни. Эпителиальная часть тимуса развивается из эпителия лишь третьих жаберных карманов. Закладка из четвертых карманов редуцируется или сохраняется в виде рудиментарных образований. На ранней стадии развития эпителий закладки постепенно приобретает сетчатую структуру. С 18-й недели происходит обильное кровоснабжение развивающегося органа и врастание в него нервных стволиков. На 20-й неделе внутриутробного развития в эпителиальной закладке из поступающих сюда из красного костного мозга стволовых клеток образуются лимфоциты (тимоциты). Количество этих клеток быстро увеличивается. Они аналогичны лимфоцитам крови и периферических органов иммунной системы, но имеют особенности.

Зачатки тимуса растут в каудальном направлении, их длина и толщина увеличиваются, они сближаются друг с другом. Проксимальная вытянутая тонкая часть зачатка постепенно исчезает, нижняя утолщенная часть образует долю тимуса. На 5-м месяце жизни плода хорошо различимы корковое и мозговое вещество (рис. 291).

Возрастные особенности строения тимуса

Масса тимуса к моменту рождения в среднем равна 13,3 (10—15) г, четко разделены корковое и мозговое вещество. Наиболее активный рост тимуса происходит до 3 лет. Максимальной масса тимуса является в возрасте 11—13 лет (35—40 г). До 10 лет в тимусе преобладает корковое вещество (90% объема органа), после 10 лет доля коркового вещества уменьшается, количество тимоцитов уменьшается, постепенно разрастается жировая и соединительная ткань.

Миндалины

Язычная, глоточная (непарные), небная и трубная (парные) миндалины находятся в области корня языка, носовой части глотки и зева, образуя глоточное кольцо (Пирогова), окружающее вход в носо- и ротоглотку. Паренхима миндалин образована диффузной лимфоидной тканью и лимфоидными узелками.

Язычная миндалина

Язычная миндалина (tonsilla lingualis), непарная, располагается под многослойным покровным эпителием слизистой оболочки корня языка, позади от желобоватых сосочков. Она имеет вид уплощенных или бугристых возвышений. В основе каждого возвышения находится лимфоидный узелок, а также имеется отверстие, ведущее в щелевидную полость (лакуну), куда открываются выводные протоки слизистых язычных желез. Поверхность миндалин и лакун выстлана многослойным эпителием, который местами истончен. Паренхима миндалины образована лимфоидными узелками и диффузной лимфоидной тканью.

Иннервация язычной миндалины: волокна языкоглоточного и блуждающего нервов, а также симпатические волокна наружного сонного сплетения.

Кровоснабжение: ветвями язычной и лицевой артерий. Венозный отток происходит в одноименные вены.

Лимфатические сосуды впадают в латеральные глубокие шейные (внутренние яремные) лимфатические узлы.

Развитие язычной миндалины

Язычная миндалина начинает развиваться у плода в возрасте 6–7 месяцев в виде единичных скоплений диффузной лимфоидной ткани, расположенных в боковых отделах корня языка. На 7–9-м месяцах внутриутробного развития на поверхности корня языка появляются неправильные по форме складки слизистой оболочки и бугорки, в толще которых формируются лимфоидные узелки.

Возрастные особенности строения язычной миндалины

У детей грудного возраста насчитывается в среднем 60 узелков, в раннем детском возрасте — 80, у подростков — 90 узелков (от 60 до 150). Максимальные размеры (0,5–1,0 мм) лимфоидные узелки имеют в юношеском возрасте. Центры размножения в лимфоидных узелках миндалин формируются от момента рождения до подросткового возраста, после 17–20 лет они выявляются реже. Наиболее крупной миндалина является в возрасте 14–20 лет, когда ее длина и ширина равны 18–25 мм.

Глоточная миндалина

Глоточная миндалина (tonsilla pharyngealis), непарная, располагается в области свода глотки, между правым и левым глоточными карманами. Слизистая оболочка глотки, покрывающая эту миндалину, образует поперечные и косые толстые складки, внутри которых находится лимфоидная ткань. Большинство лимфоидных узелков имеет центр размножения.

Иннервация глоточной миндалины: ветви лицевого, языкоглоточного, блуждающего нервов и симпатических периартериальных сплетений

Кровоснабжение: ветви восходящих глоточных артерий. *Венозная кровь* оттекает в вены глоточного сплетения.

Лимфатические сосуды впадают в заглоточные лимфатические узлы.

Развитие глоточной миндалины

Миндалина закладывается на 3–4-м месяце внутриутробной жизни (в толще формирующейся слизистой оболочки носовой части глотки).

Возрастные особенности строения глоточной миндалины

Длина глоточной миндалины у новорожденных составляет 5–6 мм, в конце 1-го года жизни — 6–10 мм. Лимфоидные узелки в глоточной миндалине образуются на 1-м году жизни. Размеры миндалины максимальные в возрасте 8–20 лет (длина —13–21 мм, ширина — 10–15 мм).

Небная миндалина

Небная миндалина (tonsilla palatina), парная, расположена в миндаликовой ямке, между небно-язычной и небно-глоточной дужками. Медиальная свободная поверхность миндалины выстлана многослойным плоским эпителием, в котором содержатся лимфоциты и нейтрофилы. Латеральной поверхностью миндалина сращена посредством соединительной ткани с листком щечно-глоточной фасции (образует незамкнутую соединительнотканную капсулу). От капсулы толщиной 1,5 мм в медиальном направлении в паренхиму отходят трабекулы, формирующие строму миндалины. В строме имеются слизистые и серозные железы, миоциты, могут содержаться микроучастки гиалинового хряща.

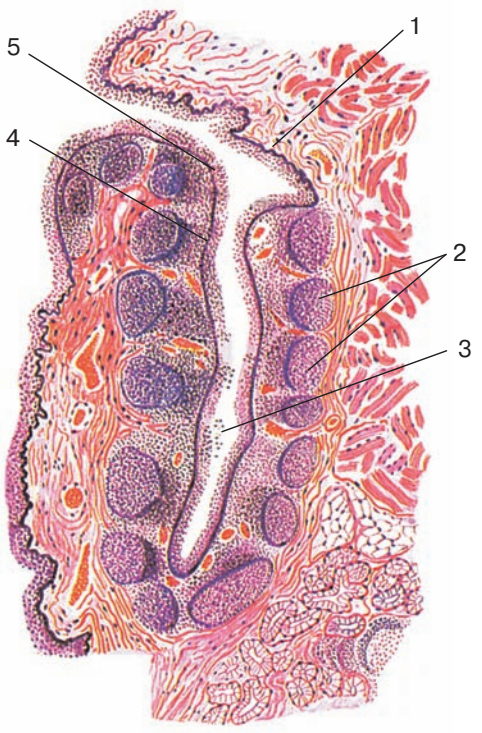

Рис. 292. Небная миндалина. Миндаликовая крипта и лимфоидные узелки возле нее:

1 — слизистая оболочка; 2 — лимфоидные узелки; 3 — просвет крипты; 4 — диффузная лимфоидная ткань миндалины; 5 — многослойный плоский эпителий

Отличительный признак небных миндалин — наличие около 20 тонзиллярных ямочек, ведущих в слепые карманы, лакуны, и их ответвления — крипты (рис. 292). Наиболее развиты лакуны в области верхнего полюса. Устья лакун бывают различной формы и до 3–4 мм в ширину, причем расширение их характерно для хронического воспаления миндалин. В средних и нижних отделах миндалины лакуны имеют меньшую глубину и расположены более горизонтально.

Иннервация небной миндалины: волокна большого небного нерва (от крылонебного узла), миндаликовой ветви языкоглоточного нерва; симпатические волокна из внутреннего сонного сплетения.

Кровоснабжение: ветви восходящей глоточной и восходящей небной артерий, нисходящей небной (из верхнечелюстной артерии) и язычной артерий. *Венозная кровь* оттекает в вены крыловидного сплетения.

Лимфатические сосуды впадают в латеральные глубокие шейные (внутренние яремные) лимфатические узлы.

Развитие небной миндалины

Небные миндалины закладываются на 9-й неделе эмбрионального периода как углубления псевдомногослойного эпителия боковой стенки глотки в области второго глоточного кармана, под которым компактно располагаются многочисленные мезенхимальные клетки и синусы. Эпителий синусов перестраивается в многослойный плоский, из мезенхимы дифференцируется ретикулярная ткань. Позднее происходит заселение органа лимфоцитами. На 14-й неделе среди лимфоцитов 21% составляют Т-клетки, 1% — В-клетки. На 17–18-й неделях внутриутробного развития появляются первые лимфоидные узелки, на 19-й неделе содержание Т-лимфоцитов увеличивается до 60%, В-лимфоцитов —до 3%. У 5-месячного плода миндалина представлена скоплением лимфоидной ткани размерами 2–3 мм. В этот период в нее врастают эпителиальные тяжи, образующие будущие лакуны. К рождению число лимфоидных узелков увеличивается, в первые 3 месяца в них формируются центры размножения.

Возрастные особенности строения небной миндалины

Миндалина у новорожденных имеет массу 0,07–0,08 г, размеры 8×6×3 мм. Небные дужки в этом возрасте представляют собой две отдельные складки, не имеющие вверху общего начала. Передняя дужка мало прикрывает миндалину, поэтому миндалина хорошо видна со стороны полости рта. Поверхность миндалины складчатая, тонкие передние складки идут в сагиттальной плоскости, задние, более короткие складки, расположены во фронтальной плоскости и загибаются кзади. Длина миндалины в грудном возрасте 15 мм, ширина — 12 мм. Миндалины наиболее развиты в возрасте 12–13 лет (длина — 13–28 мм, ширина —14–22 мм, масса —1,0–1,3 г), сохраняются почти такими же до 25–30 лет. После 16–25 лет происходит выраженная инволюция лимфоидной ткани миндалины, замещение ее соединительной тканью.

Трубная миндалина

Трубная миндалина (tonsilla tubaria), парная, находится в области глоточного отверстия слуховой трубы, в толще ее слизистой оболочки. Состоит из диффузной лимфоидной ткани и немногочисленных лимфоидных узелков.

Иннервация: ветви лицевого, языкоглоточного и блуждающего нервов, из периартериальных симпатических сплетений.

Кровоснабжение: ветви восходящей глоточной артерии. *Венозная кровь* оттекает в вены глоточного сплетения.

Лимфатические сосуды от области трубной миндалины впадают в заглоточные лимфатические узлы.

Развитие трубной миндалины

Развитие трубной миндалины начинается на 7–8-м месяцах жизни плода. Вначале появляются отдельные скопления клеток лимфоидного ряда, из которых в дальнейшем формируется трубная миндалина.

Возрастные особенности строения трубной миндалины

Наиболее развита трубная миндалина в возрасте 10–12 лет.

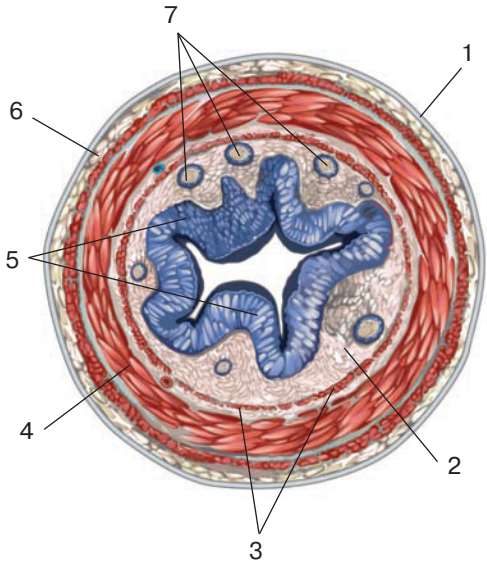

Рис. 293. Червеобразный отросток. Микроскопическое строение. Поперечный разрез:

1 — серозная оболочка; 2 — подслизистая основа; 3 — мышечная пластинка слизистой оболочки; 4 — мышечная оболочка; 5 — слизистая оболочка; 6 — подсерозная оболочка; 7 — групповые лимфоидные узелки

Червеобразный отросток

Червеобразный отросток (аппендикс, appendix vermiformis), располагающийся возле подвздошно-слепокишечного перехода, отходит от нижней части слепой кишки; имеет в своих стенках многочисленные лимфоидные узелки и межузелковую лимфоидную ткань между ними (рис. 293).

В детском возрасте (когда лимфоидная ткань наиболее развитая) лимфоидные узелки в слизистой оболочке и подслизистой основе аппендикса располагаются в 2–3 ряда, их общее число составляет 600—800. Почти все лимфоидные узелки имеют центры размножения, располагаются в диффузной лимфоидной ткани.

Иннервация аппендикса: ветви периартериальных сплетений.

Кровоснабжение: артерия червеобразного отростка (из подвздошно-слепокишечной артерии). *Венозная кровь* оттекает в одноименную вену.

Лимфатические сосуды впадают в слепокишечные и подвздошно-ободочные лимфатические узлы.

Лимфоидные узелки

Групповые лимфоидные узелки (Пейеровы бляшки) (noduli lymphoidei aggregati) представляют собой скопления лимфоидных узелков, располагающиеся в стенках тонкой кишки и конечного отдела подвздошной кишки. Они имеют вид плоских образований преимущественно овоидной или круглой формы, незначительно выступающих в просвет кишки (рис. 294). Круговые складки слизистой оболочки на месте лимфоидных бляшек отсутствуют (прерываются). Поверхность лимфоидных бляшек неровная, бугристая. Располагаются лимфоидные бляшки в основном на стороне, противоположной брыжеечному краю кишки. Лимфоидная бляшка образована лимфоидными узелками с центром размножения (от 5 до 150 и более), расположенными в диффузной лимфоидной ткани.

Одиночные лимфоидные узелки (noduli lymphoidei solitarii) располагаются в толще слизистой оболочки и подслизистой основе глотки и пищевода, желудка, тонкой и толстой кишок, гортани, трахеи, главных, долевых и сегментарных бронхов, мочеточников, мочевого пузыря, мочеиспускательного канала и других (полых) трубчатых органов (см. рис. 287). Лимфоидные узелки располагаются на различном расстоянии друг от друга и на разной глубине, их количество вариабельно, у многих имеются центры размножения.

Иннервация лимфоидных узелков и лимфоидных бляшек: ветви блуждающих нервов, чревного сплетения (и других нервов, в зависимости от их расположения).

Кровоснабжение: из вокругузелковых гемокапиллярных сетей, образованных ветвями органных артерий. *Венозная кровь* оттекает в одноименные вены.

Лимфатические сосуды впадают в регионарные для этих органов лимфатические узлы.

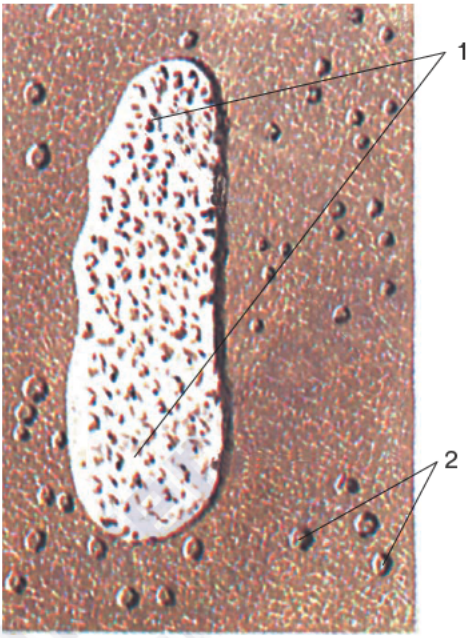

Рис. 294. Лимфоидная бляшка (1) и одиночные лимфоидные узелки (2) в стенке тонкой кишки

Развитие лимфоидных узелков

Лимфоидные узелки образуются на 5—6-м месяцах внутриутробной жизни, центры размножения в них формируются преимущественно после рождения.

Возрастные особенности строения лимфоидных узелков

Количество и размеры лимфоидных узелков, число клеток лимфоидного ряда, их образующих, достигают максимума в детском и подростковом возрастах, а далее постепенно уменьшаются. Однако даже в пожилом и старческом возрастах лимфоидные узелки полностью не исчезают.

Селезенка

Селезенка (lien, splen) выполняет функции иммунного контроля крови. Находится на пути тока крови из аорты в систему воротной вены, разветвляющейся в печени. Селезенка располагается в брюшной (брюшинной) полости, в области левого подреберья, на уровне IX—XI ребер. Масса селезенки составляет 150—190 г, ее длина равна 10—14 см, ширина 6—10 см и толщина 3—4 см. Селезенка имеет форму уплощенной и удлиненной полусферы. У селезенки различают диафрагмальную и висцеральную поверхности. Выпуклая *диафрагмальная поверхность* (facies diaphragmatica) обращена латерально и вверх, к диафрагме. Переднемедиальная *висцеральная поверхность* (facies visceralis) неровная, на ней находятся *ворота селезенки* (hilus splenicum), где в орган входят артерия и нервы, выходит вена (рис. 295). На висцеральной поверхности выделяют участки, к которым прилежат соседние органы. *Желудочная поверхность* (facies gastrica) соприкасается с дном желудка, она находится впереди ворот селезенки. *Почечная поверхность* (facies renalis) прилежит к верхнему концу левой почки и к левому надпочечнику. *Ободочная поверхность* (facies colica) имеется на месте соприкосновения селезенки с левым изгибом ободочной кишки, ниже ворот селезенки. Непосредственно позади ворот селезенки имеется участок, к которому подходит хвост поджелудочной железы. Верхний (передний) край селезенки острый. Нижний (задний) край более тупой. У селезенки

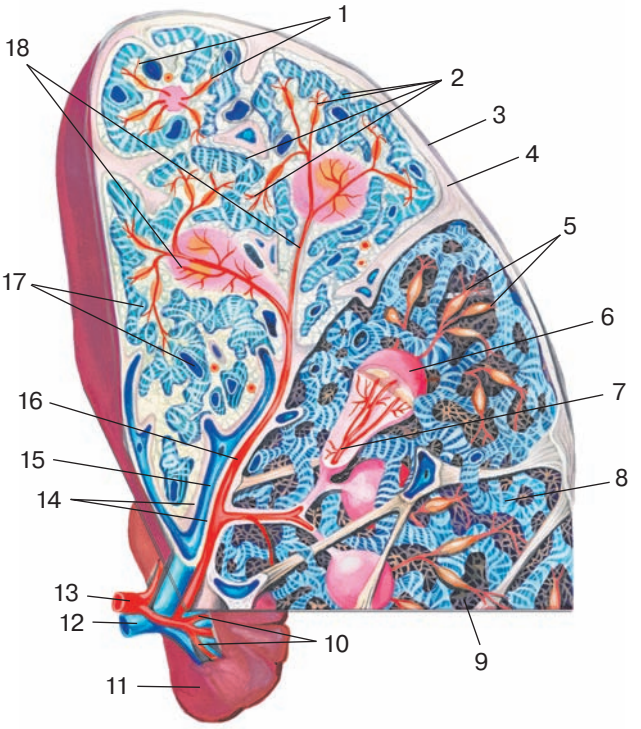

Рис. 295. Строение селезенки. Вверху слева — срез, внизу — реконструкция. Схема:

1 — капилляры, переходящие в венозные синусы; 2 — открытое сосудистое русло; 3 — серозная оболочка; 4 — капсула; 5 — кисточки; 6 — селезеночные лимфоидные узелки (белая пульпа); 7 — центральная артерия; 8 — синус селезенки; 9 — красная пульпа; 10 — селезеночные ветви; 11 — селезенка; 12 — селезеночная вена; 13 — селезеночная артерия; 14 — трабекула селезенки; 15 — трабекулярная вена; 16 — трабекулярная артерия; 17 — синус селезенки; 18 — селезеночные лимфоидные узелки

выделяют передний и задний концы (полюсы). *Задний конец* (extremitas posterior) закруглен, обращен вверх и кзади. *Нижний конец* (extremitas inferior) более острый, выступает вперед чуть выше поперечной ободочной кишки.

Селезенка покрыта брюшиной. Между висцеральной поверхностью селезенки с одной стороны и желудком и диафрагмой с другой натянуты листки брюшины, ее связки — *желудочно-селезеночная связка* (lig. gastrolienale), *диафрагмально-селезеночная связка* (lig. phrenicolienale). От *фиброзной оболочки* (tunica fibrosa), находящейся под серозным покровом, внутрь органа отходят соединительнотканные *трабекулы селезенки* (trabeculae splenicae). Между трабекулами находится паренхима, *пульпа* (мякоть) *селезенки* (pulpa splenica), выделяют *красную и белую пульпу.* Красная пульпа (pulpa rubra) располагается между венозными сосудами — *синусами* (sinus venularis) селезенки; состоит из петель ретикулярной ткани, заполненных эритроцитами, лейкоцитами, лимфоцитами, макрофагами. *Белая пульпа* (pulpa alba) образована периартериальными лимфоидными муфтами, лимфоидными узелками и макрофагально-лимфоидными муфтами (эллипсоидами), состоящими из лимфоцитов и других клеток лимфоидной ткани, залегающих в петлях ретикулярной стромы (рис. 296).

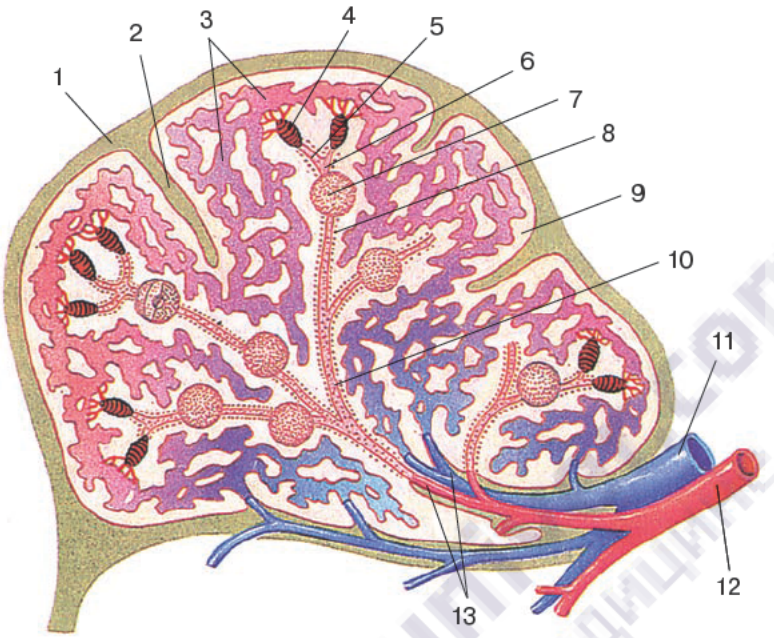

Рис. 296. Строение лимфоидных образований в селезенке и их взаимоотношения с кровеносными сосудами. Схема:

1 — фиброзная капсула; 2 — трабекула селезенки; 3 — венозные синусы селезенки; 4 — макрофагально-лимфоидная муфта; 5 — кисточковая артериола; 6 — центральная артерия; 7 — лимфоидный узелок; 8 — периартериальная лимфоидная муфта; 9 — красная пульпа; 10 — пульпарная артерия; 11 — селезеночная вена; 12 — селезеночная артерия; 13 — трабекулярные артерия и вена

Периартериальные лимфоидные муфты в виде 2–4 слоев клеток лимфоидного ряда окружают пульпарные артерии, начиная от места выхода их из трабекул и вплоть до эллипсоидов. Лимфоидные узелки образуются в толще периартериальных лимфоидных муфт. Артерия в лимфоидных узелках располагается эксцентрично. Пульпарная артерия делится на кровеносные сосуды — эллипсоидные артериолы, окруженные двумя — тремя концентрическими слоями макрофагов, лимфоцитов и других клеток (*макрофагально-лимфоидные муфты*, или *эллипсоиды*). По выходе из макрофагально-лимфоидных муфт эллипсоидные артериолы разделяются на концевые капилляры, которые впадают в широкие венозные селезеночные синусы, имеющие в диаметре до 40 мкм и более, располагающиеся в красной пульпе. Участки красной пульпы, расположенные между венозными синусами, называют *селезеночными тяжами*. Из селезеночных синусов формируются пульпарные, а затем трабекулярные вены.

Иннервация селезенки: симпатические волокна из чревного сплетения и ветви блуждающих нервов.

Кровоснабжение: селезеночная артерия. *Венозная кровь* оттекает по селезеночной вене (приток воротной вены печени).

Лимфатические сосуды впадают в селезеночные лимфатические узлы.

Развитие селезенки

Закладка селезенки происходит на 5–6-й неделе эмбриогенеза в виде небольшого скопления мезенхимы в толще дорсальной брыжейки. В эту мезенхиму мигрируют клетки лимфоидного ряда. На 2–4-м месяце внутриутробного развития образуются венозные синусы и другие кровеносные сосуды, одновременно от капсулы внутрь селезенки врастают тяжи клеток, формируя будущие трабекулы.

Возрастные особенности строения селезенки

Селезенка у новорожденных округлая, дольчатого строения, массой около 9,5 г. К концу 1-го года жизни масса селезенки — 24–28 г, к 10 годам — 66—70 г, в возрасте 16–17 лет — 165–170 г.

Капсула и трабекулы у плода и у новорожденного рыхлые, содержат ретикулярные клетки, отдельные гладкие миоциты. В детском возрасте идет активное образование коллагеновых волокон в соединительнотканной строме селезенки. Окончательного развития капсула селезенки достигает к 13—14 годам, трабекулы — к 20 годам.

Красная пульпа у новорожденного представлена гипертрофированными ретикулярными компонентами и наполненными кровью капиллярами. В первые дни жизни в селезенке существенно возрастает масса отживших эритроцитов (физиологический гемолиз). К рождению красная пульпа составляет 88% всей селезенки, затем ее содержание уменьшается, вновь увеличивается с 5 лет и в возрасте 20 лет равно 80–85%.

В стенке трабекулярных артерий одновременно формируется мышечная оболочка, образуются периартериальные муфты. Относительное содержание белой пульпы у новорожденного несколько меньше, чем у взрослого человека. Лимфоидные узелки белой пульпы окончательно формируются после рождения, центры размножения в них появляются лишь в конце 1-го года жизни. Скорость и темп развития белой пульпы селезенки у детей имеют индивидуальные особенности, во многом связаны с силой антигенной стимуляции. От периода новорожденности и до 10–12 лет происходит постепенное увеличение содержания белой пульпы, наиболее активно — в возрасте 7–10 лет. После 20 лет количество белой пульпы значительно уменьшается

Вопросы для повторения и самоконтроля

1. Назовите центральные и периферические органы иммунной системы.
2. Назовите закономерности развития органов иммунной системы.
3. Из каких структурных элементов состоят красный костный мозг и тимус?
4. Расскажите о возрастных особенностях строения тимуса у детей.
5. Какой зародышевый листок является в эмбриогенезе источником развития клеток крови и лимфоидного ряда?
6. В каком возрасте выявляются первые признаки замены красного костного мозга на желтый?
7. Назовите возрастные особенности миндалин у детей.
8. В стенках каких органов находятся лимфоидные узелки? Расскажите об их строении.
9. Чем образована белая пульпа селезенки?
10. Расскажите об особенностях строения селезенки у новорожденного. Как на протяжении жизни изменяется в селезенке содержание белой и красной пульпы?

ЛИМФАТИЧЕСКАЯ СИСТЕМА

Под общим названием ***лимфатическая система*** (systema lymphaticum) объединяют лимфатические узлы, лимфатические капилляры и сосуды, протоки и стволы, по которым течет лимфа (тканевая жидкость). Лимфатическая система является компонентом иммунной системы (рис. 297).

Лимфатические узлы

Лимфатические узлы (nodi lymphatici) — наиболее многочисленные органы иммунной системы, расположенные на путях тока лимфы от органов и тканей к лимфатическим протокам и лимфатическим стволам, впадающим в вены в области нижних отделов шеи. Лимфатические узлы являются биологическими фильтрами для тканевой жидкости и содержащихся в ней продуктов обмена веществ (частиц клеток, чужеродных веществ эндогенного и экзогенного происхождения). *Лимфа*, протекающая по синусам лимфатических узлов, профильтровывается через петли ретикулярной ткани. В лимфу поступают лимфоциты, образующиеся в лимфоидной ткани лимфатиче-

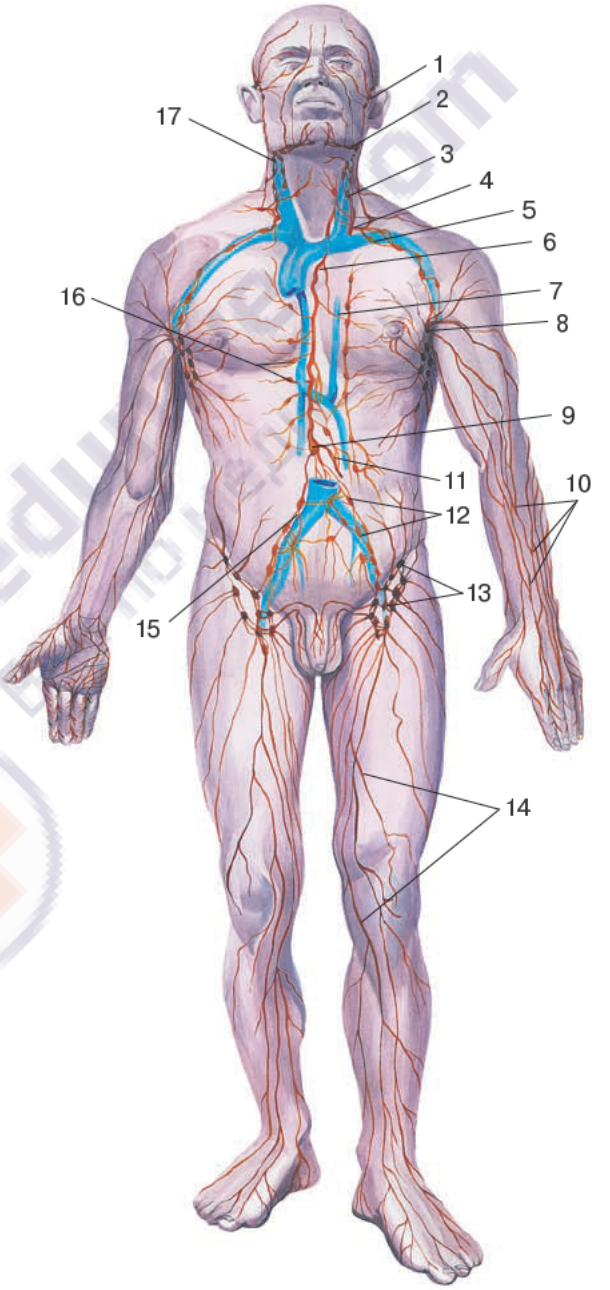

Рис. 297. Строение лимфатической системы. Вид спереди. Схема:

1 — лимфатические сосуды лица; 2 — поднижнечелюстные лимфатические узлы; 3 — левый яремный ствол; 4 — левый подключичный ствол; 5 — подключичная вена; 6 — грудной проток; 7 — добавочная полунепарная вена; 8 — подмышечные лимфатические узлы; 9 — цистерна грудного протока; 10 — поверхностные лимфатические сосуды верхней конечности; 11 — кишечный ствол; 12 — общие и наружные подвздошные лимфатические узлы; 13 — поверхностные паховые лимфатические узлы; 14 — поверхностные лимфатические сосуды нижней конечности; 15 — правый поясничный ствол; 16 — межреберные лимфатические узлы; 17 — латеральные шейные лимфатические узлы

ских узлов. Лимфатические узлы расположены обычно группами. Эти группы называют соответственно области их расположения (паховые, поясничные и др.) или по названию кровеносного сосуда, возле которого они находятся (чревные, подвздошные лимфатические узлы). Лимфатические узлы, прилежащие к стенкам полостей, называют пристеночными, *париетальными лимфатическими узлами* (nodi lymphatici parietalis); находящиеся возле внутренних органов — *висцеральными лимфатическими узлами* (nodi lymphatici visceralis). Поверхностные лимфатические узлы располагаются под кожей, глубокие лимфатические узлы — под фасцией, обычно возле крупных артерий и вен. Лимфатические узлы имеют разную форму (рис. 298).

Снаружи лимфатический узел покрыт соединительнотканной *капсулой,* отдающей внутрь его тонкие капсулярные *трабекулы* (trabeculae). В месте выхода из лимфатического узла лимфатических сосудов имеется небольшое вдавление — *ворота* (hilum lymphonodi), в области которых капсула утолщается, образует воротное (хилярное) утолщение, вдающееся внутрь узла. От воротного утолщения внутрь узла отходят *воротные* (хилярные) *трабекулы*. Наиболее длинные из них соединяются с капсулярными трабекулами. Через ворота в лимфатический узел входят артерия, нервы, выходят вены и *выносящие лимфатические сосуды* (vasa efferentia). *Приносящие лимфатические сосуды* (vasa afferentia) подходят к выпуклой стороне лимфатического узла (напротив ворот узла).

Паренхиму лимфатического узла подразделяют на корковое и мозговое вещество. *Корковое вещество* (cortex lymphonodi), более темное, занимает периферические отделы узла. Более светлое *мозговое вещество* (medulla lymphonodi) лежит ближе к воротам лимфатического узла (рис. 299). В корковом веществе находятся округлой формы лимфоидные узелки (с центром размножения и без него); вокруг них располагается диффузная лимфоидная ткань, в которой выделяют межузелковую зону — *корковое плато.* Кнутри от лимфоидных узелков, у границы с мозговым веществом, располагается полоска лимфоидной ткани — *околокорковое вещество* (paracortex),

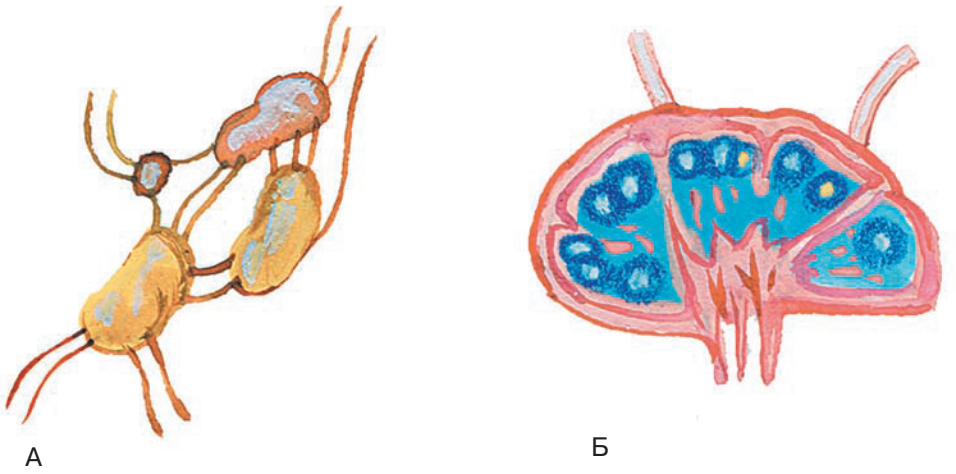

Рис. 298. Лимфатические узлы. Полусхематично:
А — общий вид; Б — микроскопическое строение

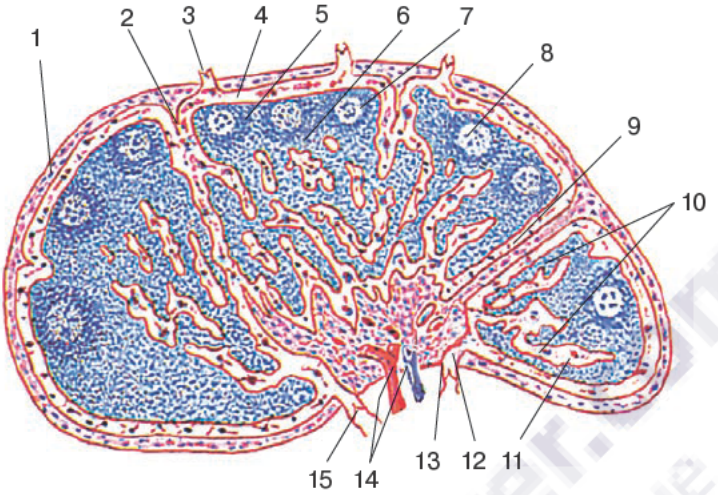

Рис. 299. Строение лимфатического узла. Продольный разрез :

1 — капсула; 2 — капсулярная трабекула; 3 — приносящий лимфатический сосуд; 4 — подкапсулярный (краевой) синус; 5 — корковое вещество; 6 — паракортикальная (тимусзависимая) зона; 7 — лимфоидный узелок; 8 — центр размножения; 9 — вокругузелковый корковый синус; 10 — мякотные тяжи; 11 — мозговой синус; 12 — воротный синус; 13 — ворота (воротное утолщение) лимфатического узла; 14 — кровеносные сосуды; 15 — выносящий лимфатический сосуд

где находятся преимущественно Т-лимфоциты и посткапиллярные венулы. Через стенки этих венул лимфоциты мигрируют в кровеносное русло из паренхимы лимфатического узла и обратно.

Мозговое вещество образовано тяжами лимфоидной ткани — *мякотными тяжами* (chordae medullares), которые простираются от внутренних отделов коркового вещества до ворот лимфатического узла. Вместе с лимфоидными узелками мякотные тяжи образуют В-зависимую зону. Паренхима лимфатического узла пронизана густой сетью узких щелей — *лимфатических синусов* (sinus lymphaticus), по которым поступающая в узел лимфа течет от подкапсульного *краевого синуса* (sinus marginalis) к *воротному синусу* (sinus hilaris). Вдоль капсулярных трабекул лежат *синусы коркового вещества* (sinus corticalis), вдоль мякотных тяжей — *синусы мозгового вещества* (sinus medullaris), которые достигают ворот лимфатического узла. Возле воротного утолщения синусы мозгового вещества впадают в расположенный здесь воротный синус. В просвете синусов находится мелкоячеистая сеть, образованная ретикулярными волокнами и ретикулярными клетками. При прохождении лимфы через синусы в петлях этой сети задерживаются инородные частицы, попавшие в лимфатические сосуды из тканей. В лимфу из паренхимы лимфатического узла поступают лимфоциты.

Развитие лимфатических узлов

Лимфатические узлы развиваются начиная с 5—6-й недели эмбриогенеза из мезенхимы, расположенной возле кровеносных и лимфатических сосудов. Закладка лимфатических узлов происходит вплоть до рождения ребенка и даже после него.

В процессе развития просвет лимфатического сосуда преобразуется в подкапсульный (краевой) синус. Промежуточные синусы развиваются на основе разветвленного лимфатического сплетения, между сосудами которого врастают тяжи мезенхимы, куда вселяются клетки лимфоидного ряда.

Возрастные особенности строения лимфатических узлов

Лимфатические узлы у новорожденных уже сформированы, содержат большое количество диффузной лимфоидной ткани. Синусы лимфатического узла заполнены клетками лимфоидного ряда, преимущественно лимфоцитами. Среди клеточных элементов почти отсутствуют плазматические клетки, нередко имеются клетки миелоидного и эритроидного гемоцитопоэза. Центры размножения в лимфоидных узелках формируются, как правило, на 1-м году жизни; быстро увеличивается содержание плазматических клеток. В возрасте 4—8 лет происходит активное формирование лимфоидной ткани, лимфоидных узелков, центров размножения в них. В лимфатических узлах четко дифференцируется корковое и мозговое вещество, образуются мякотные тяжи, трабекулы. Лимфатические узлы в основном формируются к 10—12 годам.

Иволютивные изменения в лимфатических узлах (уменьшение количества лимфоидной ткани, разрастание соединительной и жировой тканей) происходят начиная с юношеского возраста. Многие небольшие лимфатические узлы замещаются почти полностью соединительной тканью. Соседние лимфатические узлы срастаются, образуя узлы лентовидной и сегментарной формы.

Общее строение сосудов лимфатической системы

Лимфатические капилляры (vasa lymphocapillaria) — начальное звено лимфатической системы. Тканевая жидкость вместе с содержащимися в ней веществами (включая чужеродные частицы) всасывается в просвет лимфатических капилляров и получает название *лимфы* (lympha). Лимфатические капилляры имеются почти во всех органах и тканях тела человека, кроме головного и спинного мозга, глазного яблока, внутреннего уха, эпителиального покрова кожи и слизистых оболочек, хрящей, паренхимы селезенки, костного мозга и плаценты. Диаметр лимфатических капилляров — 10— 200 мкм, контуры их неровные, с боковыми выпячиваниями. При соединении друг с другом капилляры образуют в органах и тканях замкнутые *лимфокапиллярные сети* (rete lymphocapillaria) (рис. 300).



Рис. 300. Сеть лимфатических капилляров в брюшине

Стенки лимфатических капилляров построены из одного слоя эндотелиальных клеток (рис. 301). Через тонкие стенки лимфатических капилляров вместе с тканевой жидкостью в их просвет проникают крупные белковые молекулы, частицы погибших клеток, опухолевые клетки.

Лимфатические сосуды (vasa lymphatica) образуются при соединении лим-

фатических капилляров. Стенки лимфатических сосудов более толстые, они состоят преимущественно из трех слоев. Кнаружи от эндотелия (*внутренней оболочки*, tunica intima) находится *средняя оболочка* (tunica media), покрытая *наружной оболочкой* (tunica externa). Лимфатические сосуды имеют клапаны, придающие им четкообразный вид (рис. 302). Клапаны лимфатических сосудов, образованные складками внутренней оболочки, пропускают лимфу только в одном направлении — от места ее образования в капиллярах в сторону лимфатических узлов, лимфатических стволов и протоков.

По лимфатическим сосудам лимфа от органов и частей тела направляется к лимфатическим узлам, от которых по их выносящим лимфатическим сосудам лимфа течет или к следующим (по току лимфы) лимфатическим узлам, или к крупным сосудам — лимфатическим стволам и лимфатическим протокам. По этим сосудам лимфа течет к нижним отделам шеи, в сторону так называемого *венозного угла (правого и левого)*, образованного справа и слева при слиянии внутренней яремной и подключичной вен.

Лимфатические стволы (trunci lymphatici) и ***лимфатические протоки*** (ductus lymphatici) являются крупными лимфатическими сосудами, которые собирают лимфу от крупных частей тела. Выделяют шесть лимфатических протоков и стволов. Три из них впадают в левый венозный угол (грудной проток, левый яремный и левый подключичный стволы), три — в правый венозный угол (правый лимфатический проток, правый яремный и правый подключичный стволы). В *правый подключичный ствол* поступает лимфа от правой верхней конечности, в *правый яремный ствол* — от правой половины головы и шеи. В *правый лимфатический проток* впадает *правый бронхосредостенный ствол*, собирающий лимфу от органов правой половины грудной полости. *Левый подключичный ствол* собирает лимфу от левой верхней конечности, *левый яремный ствол* — от левой

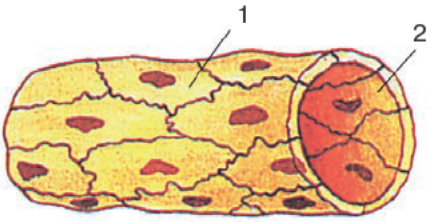

Рис. 301. Строение лимфатического капилляра. Схема:

1 — эндотелиальная клетка; 2 — просвет капилляра

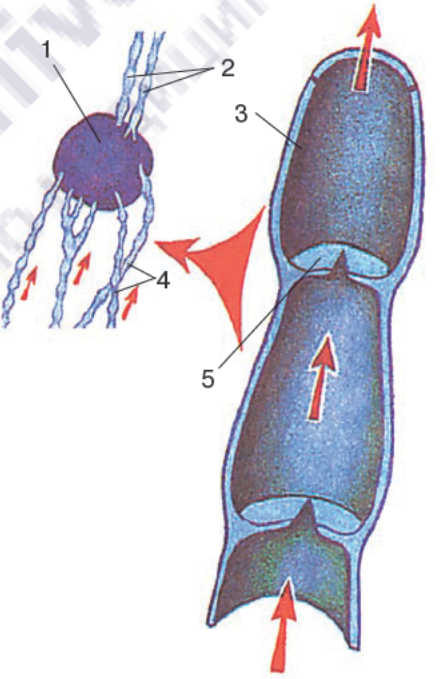

Рис. 302. Строение лимфатического сосуда. Схема:

1 — лимфатический узел; 2 — выносящий лимфатический сосуд; 3 — стенка лимфатического сосуда; 4 — приносящий лимфатический сосуд; 5 — клапан

половины головы и шеи. Самым крупным лимфатическим сосудом, также впадающим в левый венозный угол, является *грудной проток*, по которому оттекает лимфа от нижних конечностей, стенок и органов таза и брюшной полости, а также левой половины грудной полости.

Грудной проток (ductus thoracicus), длиной 30—41 см, формируется в забрюшинной клетчатке (на уровне XII грудного — II поясничного позвонка) при слиянии *правого поясничного ствола* (truncus lumbalis dexter) и *левого поясничного ствола* (truncus lumbalis sinister). Поясничные лимфатические стволы образуются из выносящих лимфатических сосудов соответственно правых и левых поясничных лимфатических узлов. В начальную часть грудного протока впадают также 1—3 выносящих лимфатических сосуда — *кишечных ствола* (trunci intestinales), выносящих лимфу из брыжеечных лимфатических узлов. В грудной проток впадают выносящие лимфатические сосуды предпозвоночных, межреберных, а также висцеральных (средостенных) лимфатических узлов грудной полости.

Начальная *брюшная часть* (pars abdominalis) грудного протока имеет расширение — цистерну грудного протока (*млечную цистерну* — cysterna chyli). Из брюшной полости грудной проток через аортальное отверстие диафрагмы проходит в грудную полость, в заднее средостение, где проходит его *грудная часть* (pars thoracica). В грудной полости проток располагается на передней поверхности позвоночного столба, позади пищевода, между грудной частью аорты и непарной веной (рис. 303). На уровне VI—VII грудных позвонков грудной проток начинает отклоняться влево. На уровне II—III грудных позвонков он выходит из-под левого края пищевода, поднимается вверх позади левых подключичной и общей сонной артерий и блуждающего нерва. Латеральнее общей сонной артерии и позади внутренней яремной вены, на уровне VI—VII шейных позвонков, шейная часть грудного протока изгибается и образует *дугу грудного протока* (arcus ductus thoracici); эта дуга огибает купол плевры сверху и впадает в левый венозный угол или в конечный отдел одной из образующих его вен (левых подключичной и внутренней яремной).

На протяжении грудного протока имеются 7—9 клапанов. Стенки грудного протока имеют хорошо выраженную среднюю мышечную оболочку, способную проталкивать лимфу по протоку от его начала к устью.

Правый лимфатический проток (ductus lymphaticus dexter), длиной 10—12 мм, принимает правый бронхосредостенный ствол. В правый лимфатический проток иногда впадают правые подключичный и яремный стволы, которые обычно следуют самостоятельно к правому венозному углу или к конечным отделам одной из образующих его вен (правых подключичной и внутренней яремной).

Яремный ствол (***правый*** и ***левый*** — truncus jugularis dexter et sinister) образуется при соединении выносящих лимфатических сосудов латеральных глубоких шейных (внутренних яремных) лимфатических узлов соответствующей стороны. *Правый яремный ствол* впадает в правый венозный угол, в конечный отдел правой внутренней яремной вены или участвует в образовании правого лимфатического протока; *левый яремный ствол* впадает в левый венозный угол, или во внутреннюю яремную вену, или в шейную часть грудного протока.

Подключичный ствол (***правый*** и ***левый*** — truncus subclavius dexter et sinister) образуется из выносящих лимфатических сосудов подмышечных лимфатических узлов. Правый подключичный ствол впадает в правый венозный угол или в правую подключичную вену, в правую внутреннюю яремную вену. Левый подключичный ствол впадает в левый венозный угол или в одну из образующих его вен.

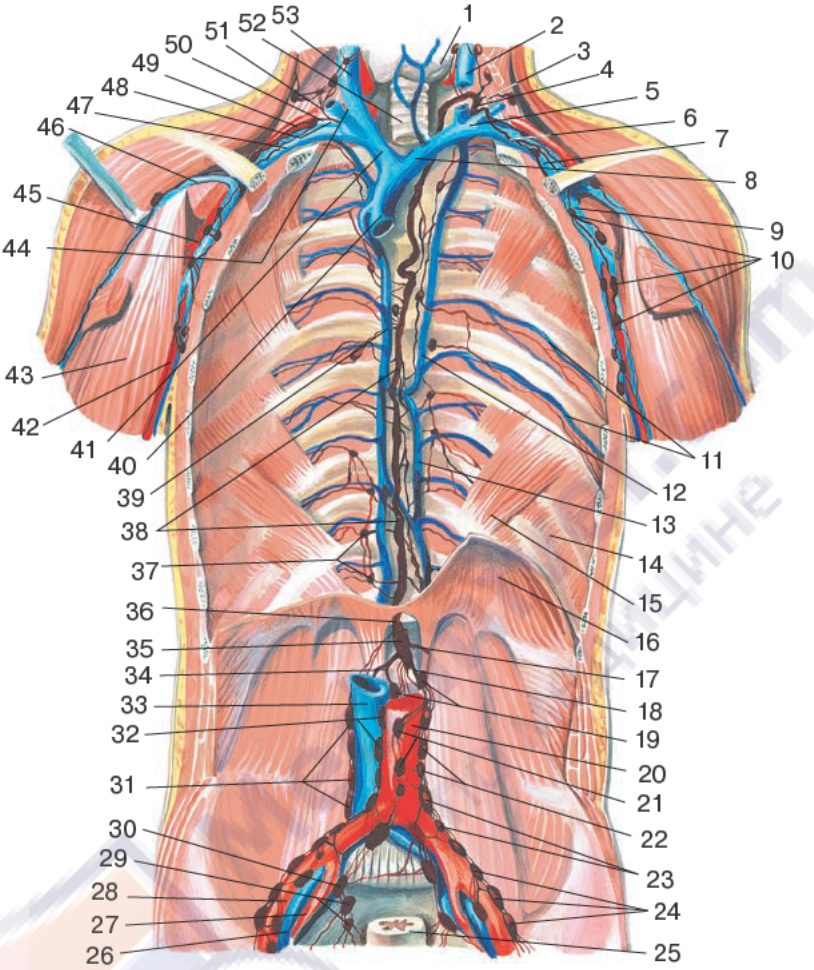

Рис. 303. Грудной проток, подмышечные, поясничные и подвздошные лимфатические сосуды и узлы:

1 — щитовидная железа; 2 — внутренняя яремная вена (перерезана); 3 — левый яремный ствол; 4 — дуга грудного протока; 5 — левый венозный угол; 6 — левый подключичный ствол; 7 — левая подключичная вена; 8 — левая плечеголовная вена; 9 — подмышечная вена; 10 — подмышечные лимфатические узлы; 11 — задние межреберные вены; 12 — добавочная полунепарная вена; 13 — полунепарная вена; 14 — внутренняя межреберная мышца; 15 — подреберная мышца; 16 — диафрагма; 17 — кишечный ствол; 18 — левый поясничный ствол; 19 — постаортальные лимфатические узлы; 20 — аорта; 21 — предаортальные лимфатические узлы; 22 — левые поясничные лимфатические узлы (латеральные аортальнве); 23 — общие подвздошные латеральные лимфатические узлы; 24 — наружные подвздошные лимфатические узлы; 25 — прямая кишка; 26 — наружная подвздошная вена; 27 — внутренняя подвздошная артерия; 28 — наружная подвздошная артерия; 29 — крестцовые лимфатические узлы; 30 — внутренний подвздошный лимфатический узел; 31 — правые поясничные лимфатические узлы; 32 — промежуточные поясничные лимфатические узлы; 33 — нижняя полая вена; 34 — правый поясничный ствол; 35 — цистерна грудного протока; 36 — грудной проток (брюшная часть); 37 — межреберные лимфатические узлы; 38 — грудной проток (грудная часть); 39 — непарная вена; 40 — верхняя полая вена; 41 — правая плечеголовная вена; 42 — плечевая артерия; 43 — двуглавая мышца плеча; 44 — правый венозный угол; 45 — подмышечная артерия; 46 — латеральная подкожная вена руки; 47 — правая подключичная вена; 48 — правый лимфатический проток; 49 — подключичная артерия; 50 — правый подключичный ствол; 51 — правый яремный ствол; 52 — трахея; 53 — внутренняя яремная вена

Лимфатические узлы головы (nodi lymphatici capitis) располагаются небольшими группами на границе головы и шеи. Среди них различают затылочные, сосцевидные, околоушные, язычные, поднижнечелюстные и подподбородочные лимфатические узлы, от которых лимфа по сосудам направляется вниз, к поверхностным и глубоким лимфатическим узлам шеи (рис. 304).

Затылочные лимфатические узлы (nodi lymphatici occipitales, 1—6) располагаются позади места прикрепления грудино-ключично-сосцевидной мышцы к сосцевидному отростку, на ременной мышце головы или под этой мышцей, возле затылочных артерии и вены. Среди затылочных узлов часто различают поверхностные, подфасциальные и глубокие. Поверхностные затылочные узлы в числе 1—3 расположены в задневерхнем углу затылочной области, между местом прикрепления грудино-ключично-сосцевидной и трапециевидной мышц. Из подфасциальных затылочных узлов выделяется обычно один узел, который находится над поверхностным листком шейной фасции, на ременной мышце головы, соответственно верхней выйной линии. Глубокие затылочные узлы (1—3) находятся под ременной мышцей головы, возле места ее прикрепления на чешуе затылочной кости. К затылочным лимфатическим узлам идут лимфатические сосуды от кожи затылочной области и от глубоких тканей затылка. Выносящие лимфатические сосуды затылочных узлов направляются к латеральным глубоким шейным лимфатическим узлам (узлы цепочки добавочного нерва).

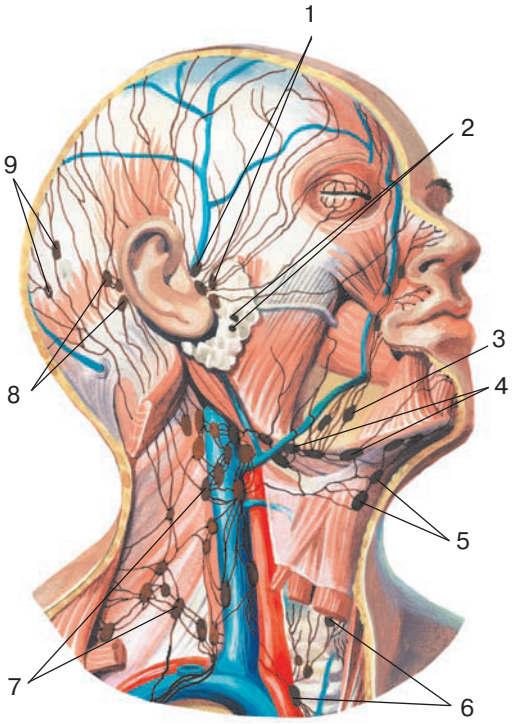

Рис. 304. Лимфатические узлы и сосуды головы и шеи. Вид справа:

1 — поверхностные околоушные лимфатические сосуды; 2— глубокие околоушные лимфатические узлы; 3 — нижнечелюстной лимфатические узел; 4 — поднижнечелюстной лимфатический узел; 5 — подподбородочные лимфатические узлы; 6 — передние шейные лимфатические узлы; 7 — глубокие латеральные шейные лимфатические узлы; 8 — сосцевидные лимфатические узлы; 9 — затылочные лимфатические узлы

Сосцевидные лимфатические узлы (nodi lymphatici mastoidei, 1—4) лежат позади ушной раковины, на латеральной стороне сосцевидного отростка. Расположенные возле нижней части ушной раковины *задние ушные лимфатические узлы* (nodi lymphatici retroauriculares) принимают лимфу от задней стороны ушной раковины, от стенок барабанной полости и барабанной перепонки (частично). Выносящие лимфатические сосуды сосцевидных и задних ушных узлов направляются к околоушным, поверхностным шейным и к латеральным глубоким шейным (внутренним яремным) лимфатическим узлам.

Околоушные лимфатические узлы (nodi lymphatici parotidei), поверхностные (1—4) и глубокие (4—10), находятся в области одноименной слюнной железы. *Поверхностные околоушные узлы* располагаются на верхней части околоушной слюнной железы. Их отводящие лимфатические сосуды находятся в толще этой железы, возле кровеносных сосудов. Они впадают в лимфатические узлы, расположенные в толще околоушной слюнной железы. К поверхностным околоушным лимфатическим узлам и к глубоким околоушным лимфатическим узлам направляются лимфатические сосуды от кожи и других органов лобной и теменной областей головы, от ушной раковины, наружного слухового прохода, слуховой трубы, верхней губы, околоушной слюнной железы. Поверхностные лимфатические сосуды, расположенные на наружной поверхности височной мышцы, следуют возле поверхностной височной артерии и ее ветвей, впадают в предушные и поверхностные околоушные лимфатические узлы. Глубокие лимфатические сосуды височной области следуют возле ветвей глубокой височной артерии, соединяются в более крупный сосуд, который впадает в глубокие шейные лимфатические узлы. Выносящие их лимфатические сосуды следуют к глубоким околоушным узлам, поверхностным и латеральным глубоким шейным узлам.

Среди *глубоких околоушных лимфатических узлов* по топографическому принципу различают *предушные, нижнеушные* и *внутрижелезистые лимфатические узлы*. Предушные лимфатические узлы (1—2), или передние ушные, находятся перед ушной раковиной, нижнеушные — под ней, внутрижелезистые узлы (4—10) находятся между дольками околоушной слюнной железы, преимущественно по ходу лицевой вены. Выносящие лимфатические сосуды глубоких околоушных узлов впадают в поверхностные и латеральные глубокие шейные (внутренние яремные) лимфатические узлы.

Поднижнечелюстные лимфатические узлы (nodi lymphatici submandibulares, 6—8) располагаются в пределах поднижнечелюстного треугольника шеи. Поднижнечелюстные узлы принимают лимфу от латеральной стороны подбородка, большей части нижней губы, от верхней губы, наружного носа, передней части преддверия носа, большей части десны и зубов, медиальной части век, твердого и мягкого неба, передней части языка, поднижнечелюстной и подъязычной желез. Из этих узлов лимфа оттекает в верхние глубокие яремные лимфатические узлы. Подподбородочные лимфатические узлы (nodi lymphatici submentales, 1—8) лежат между передними брюшками правой и левой двубрюшных мышц на протяжении от подбородка до тела подъязычной кости. Выносящие лимфатические сосуды этих групп узлов впадают в латеральные глубокие шейные (внутренние яремные) лимфатические узлы.

Лицевые лимфатические узлы (nodi lymphatici faciales), непостоянные, расположены в подкожной клетчатке лица. Среди лицевых узлов выделяют *щечный*, *носогубной*, *молярный (скуловой)* и *нижнечелюстной*, название которым дается по топографическому принципу. В лицевые лимфатические узлы поступает лимфа от мягких тканей и костной основы лица; выносящие сосуды направляются к поднижнечелюстным лимфатическим узлам.

Лимфатические сосуды и узлы шеи

Лимфатические сосуды и узлы шеи (nodi lymphatici colli, s. cervicales) подразделяют на *передние шейные узлы* (nodi cervicales anteriores) и *латеральные шейные узлы* (nodi cervicales laterales). Среди передних шейных лимфатических узлов выделяют

поверхностные и глубокие лимфатические узлы (см. рис. 303). *Поверхностные*, или *передние яремные лимфатические узлы,* находятся кнаружи от поверхностной пластинки шейной фасции. *Передние глубокие шейные лимфатические узлы* расположены на наружной стороне гортани и трахеи. К передним глубоким шейным лимфатическим узлам относятся *предгортанные лимфатические узлы* (1—2), *щитовидные* (1—2), *предтрахеальные* (1—8), *паратрахеальные* (1—7), з*аглоточные* (1—3) лимфатические узлы, название которым дано по топографическому принципу. От передних (поверхностных) и глубоких лимфатических узлов лимфа оттекает в глубокие латеральные узлы шеи. В целом г*лубокие узлы* (nodi profundi) расположены под поверхностной пластинкой шейной фасции. Их общее количество составляет 40—60, они располагаются непосредственно возле общей, наружной и внутренней сонных артерий и внутренней яремной вены. От этих лимфатических узлов начинаются правый и левый яремные лимфатические протоки.

В латеральной области шеи располагаются *поверхностные лимфатические узлы* (nodi superficiales) и *глубокие* (nodi profundi). Поверхностные лимфатические узлы расположены возле наружной яремной вены (1—3) и на трапециевидной мышце (1—2). Их выносящие лимфатические сосуды идут к латеральным глубоким шейным лимфатическим узлам.

Латеральные глубокие шейные узлы (от 7 до 60) подразделяются на верхние и нижние. Среди верхних глубоких узлов различают *яремно-двубрюшный узел* (nodus jugulodigastricus), латеральный и передний. Яремно-двубрюшный лимфатический узел находится у места пересечения заднего брюшка двубрюшной мышцы с внутренней яремной веной, латеральный узел — сбоку, а передний — кпереди от этого места.

Нижние глубокие лимфатические узлы включают *яремно-лопаточно-подъязычный узел*, который расположен в месте, где лопаточно-подъязычная мышца прилежит к передней поверхности внутренней яремной вены. Среди нижних глубоких латеральных шейных лимфатических узлов выделяют латеральный, передние, надключичные, добавочные, заглоточные лимфатические узлы. Латеральный и передние узлы находятся возле внутренней яремной вены. *Добавочные лимфатические узлы* (1—8) в виде цепочки прилежат к наружной ветви добавочного нерва. *Надключичные лимфатические узлы* (1—8) находятся по ходу поперечной артерии шеи, соответственно нижней стороне лопаточно-ключичного треугольника. Выносящие лимфатические сосуды латеральных глубоких шейных лимфатических узлов образуют на каждой стороне шеи *яремный ствол* (truncus jugularis), который впадает в венозный угол или в одну из образующих его вен соответствующей стороны.

Вопросы для повторения и самоконтроля

1. Назовите функции лимфатической системы.
2. Расскажите о строении лимфатического узла.
3. Назовите особенности строения лимфатических узлов у новорожденных. В каком возрасте лимфатические узлы в основном сформированы?
4. Расскажите о строении лимфатических капилляров и сосудов.
5. Каковы функции лимфатических узлов? Почему их называют биологическими фильтрами?
6. Перечислите регионарные лимфатические узлы головы и укажите, от каких органов (анатомических образований) к ним оттекает лимфа?
7. Перечислите регионарные лимфатические узлы шеи и назовите, от каких органов (анатомических образований) к ним оттекает лимфа?

Лимфатические сосуды и узлы верхней конечности

У верхней конечности различают поверхностные и глубокие лимфатические сосуды, направляющиеся к локтевым и подмышечным лимфатическим узлам. *Поверхностные лимфатические сосуды* располагаются преимущественно возле подкожных вен верхней конечности и впадают в локтевые и в подмышечные лимфатические узлы (рис. 305).

Глубокие лимфатические сосуды, отводящие лимфу от клеток и тканей, сопровождают артерии и глубокие вены верхней конечности, впадают в подмышечные лимфатические узлы. *Локтевые лимфатические узлы* (nodi lymphatici cubitales, 1—3) располагаются в локтевой ямке поверхностно, на фасции, возле медиальной подкожной вены, а также в глубине, под фасцией, возле глубокого сосудистого пучка. Выносящие лимфатические сосуды локтевых узлов направляются к *подмышечным лимфатическим узлам* (nodi lymphatici axillares, 12—45), расположенным в подмышечной впадине. Различают шесть самостоятельных групп подмышечных лимфатических узлов: *латеральные* (1—8), *медиальные*, или *грудные* (1—9), *подлопаточные*, или *задние* (1—11), *нижние* (1— 7), *центральные* (2—12) и *верхушечные* лимфатические узлы, которые находятся возле подмышечных артерии и вены, под ключицей. Группы подмышечных лимфатических узлов прилежат к стенкам подмышечной полости, центральные располагаются возле сосудисто-нервного пучка. В подмышечные лимфатические узлы впадают поверхностные и глубокие лимфатические сосуды верхней конечности, передней, латеральной и задней стенок грудной полости и молочной (грудной) железы.

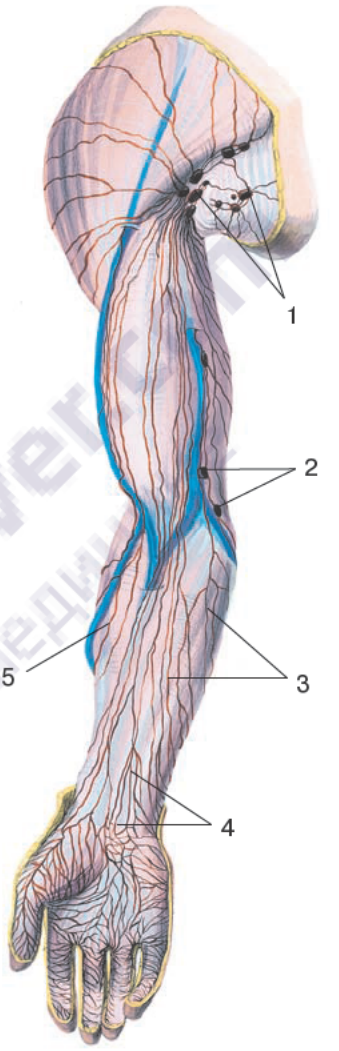

Рис. 305. Лимфатические узлы и сосуды верхней конечности. Вид спереди:

1 — подмышечные лимфатические узлы; 2 — локтевые лимфатические узлы; 3 — медиальные лимфатические сосуды; 4 — промежуточные лимфатические сосуды; 5 — латеральные лимфатические сосуды

Лимфатические сосуды и узлы молочной железы

От молочной железы лимфатические сосуды направляются главным образом к медиальным (грудным) подмышечным узлам, а также к центральным и верхушечным лимфатическим узлам (рис. 306). Лимфатические сосуды молочной железы следуют также к окологрудинным и латеральным шейным (подключичным) лим-

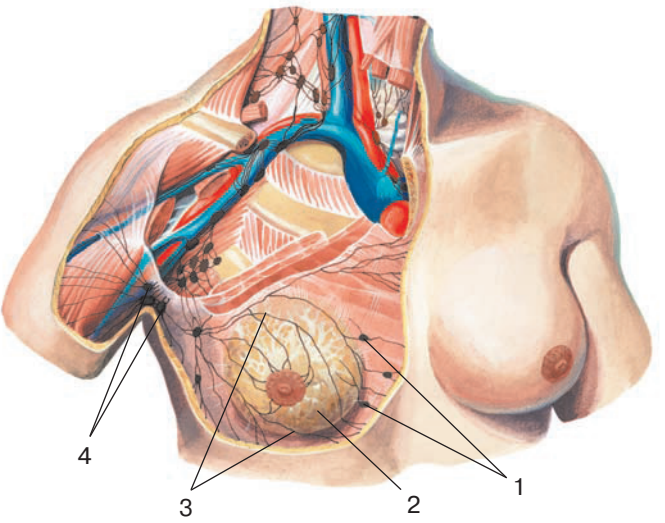

Рис. 306. Лимфатические узлы и сосуды молочной железы и подмышечной области. Вид спереди:

1 — окологрудинные лимфатические узлы; 2 — молочная железа; 3 — лимфатические сосуды; 4 — подмышечные лимфатические узлы

фатическим узлам. Выносящие лимфатические сосуды латеральной, медиальной, задней, нижней и центральной групп направляются к верхушечным подмышечным лимфатическим узлам. В верхушечные лимфатические узлы впадают также выносящие лимфатические сосуды *межгрудных лимфатических узлов* (nodi lymphatici interpectorales, 1—5).

Выносящие лимфатические сосуды верхушечных подмышечных лимфатических узлов образуют один общий *подключичный ствол* (truncus subclavius) или два — три крупных сосуда, которые впадают в венозный угол в нижних отделах шеи или в подключичную вену справа, а слева — в шейную часть грудного протока.

Лимфатические сосуды и узлы грудной полости

Лимфатические сосуды и узлы грудной полости подразделяют на париетальные (пристеночные) и висцеральные (внутренностные) лимфатические узлы. К *париетальным лимфатическим узлам* относятся *верхние диафрагмальные лимфатические узлы* (nodi lymphatici phrenici superiores), которые лежат на диафрагме, спереди, сзади и по бокам от перикарда. В зависимости от отношения к перикарду выделяют *предперикардиальные* (nodi lymphatici prepericardiales, 1—7), *латеральные перикардиальные* (nodi lymphatici pericardiales laterales, 1—4 справа, 1—2 слева) и *позадиперикардиальные* (nodi lymphatici postpericardiales, 1—9) лимфатические узлы. Предперикардиальные узлы лежат позади мечевидного отростка, у места вхождения в диафрагму мышечно-диафрагмальных артерий. Латеральные перикардиальные узлы располагаются возле диафрагмальных нервов, позадиперикардиальные узлы лежат под перикардом, возле нижней полой вены. К верхним диафрагмальным узлам направляются лимфатические сосуды, идущие от диафрагмы, перикарда, плевры и диафрагмальной поверхности печени. Выносящие лимфатические сосуды верхних диафрагмальных

лимфатических узлов впадают в окологрудинные, задние средостенные, нижние трахеобронхиальные и бронхолегочные лимфатические узлы.

На задней поверхности передней грудной стенки справа и слева от грудины, возле внутренних грудных артерии и вен, располагаются *окологрудинные лимфатические узлы* (nodi lymphatici parasternales), по 2—20 узлов с каждой стороны. В окологрудинные лимфатические узлы впадают лимфатические сосуды, идущие от тканей передней грудной стенки, плевры и перикарда, нижних надчревных и верхних диафрагмальных лимфатических узлов, а также от диафрагмальной поверхности печени (проникают через диафрагму) и от молочной железы. Выносящие лимфатические сосуды правых окологрудинных лимфатических узлов впадают в предвенозные лимфатические узлы, расположенные в верхнем средостении, возле правой плечеголовной вены. Лимфатические сосуды левых окологрудинных узлов впадают в предаортальные лимфатические узлы, а также непосредственно в грудной проток.

В межреберных промежутках, возле задних межреберных сосудов и нерва, находятся *межреберные лимфатические узлы* (nodi lymphatici intercostales). Вблизи позвоночного столба располагаются *предпозвоночные лимфатические узлы* (nodi lymphatici prevertebrales, 1—7). К этим узлам направляются лимфатические сосуды от тканей задней стенки грудной полости. Выносящие лимфатические сосуды межреберных узлов впадают в грудной проток, а от верхних узлов — в глубокие латеральные шейные (внутренние яремные) лимфатические узлы, расположенные возле внутренней яремной вены.

Висцеральные лимфатические узлы грудной полости, расположенные возле внутренних органов и крупных кровеносных сосудов, подразделяют на передние и задние средостенные лимфатические узлы. *Передние средостенные лимфатические узлы* (nodi lymphatici mediastinales anteriores), находящиеся в верхнем средостении, подразделяют на *предкавальные (предвенозные) лимфатические узлы* (nodi lymphatici precavales, 1—11), которые лежат кпереди от верхней полой вены и правой плечеголовной вены, и *предаортокаротидные лимфатические узлы* (nodi lymphatici preaorticocarotici, 3—18), которые лежат возле начала левых общей сонной и подключичной артерий. *Узлы горизонтальной цепочки* (1—18) расположены на передней поверхности левой плечеголовной вены и плечеголовного ствола. В передние средостенные лимфатические узлы впадают лимфатические сосуды сердца, перикарда, тимуса, а также выносящие лимфатические сосуды бронхолегочных и трахеобронхиальных лимфатических узлов (рис. 307). Из лимфатических узлов, расположенных в переднем средостении, выходят крупные лимфатические сосуды, направляющиеся вверх в область шеи, к правому и левому венозным углам. Выносящие лимфатические сосуды предвенозных лимфатических узлов образуют *правый бронхо-средостенный ствол* (truncus bronchomediastinalis dexter), а также направляются к узлам горизонтальной цепочки и к предаортокаротидным узлам. Выносящие лимфатические сосуды горизонтальной цепочки впадают в грудной проток, в левый яремный ствол, а также направляются к левым латеральным (внутренним яремным) лимфатическим узлам шеи.

Задние средостенные лимфатические узлы (nodi lymphaticomediastenales posteriors, 1—15) располагаются возле грудной части аорты и около пищевода; к ним относятся *околопищеводные лимфатические узлы* (nodi lymphatici juxtaesophageales), а также *межаортопищеводные* (nodi lymphatici interaorticoesophageales, 1—8) лимфатические узлы. Позади аорты и сбоку от нее находятся *околоаортальные лимфатические узлы* (nodi lymphatici juxtaaortici). Выносящие лимфатические сосуды этих узлов впадают

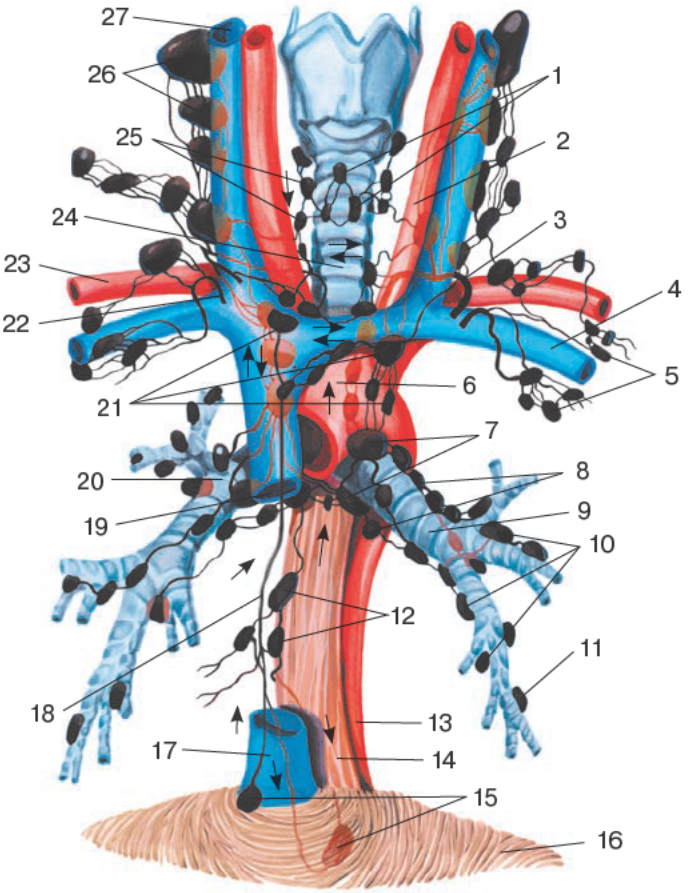

Рис. 307. Лимфатические узлы и сосуды средостения и шеи. Вид спереди. Схема (по Д. А. Жданову):

1 — предтрахеальные лимфатические узлы; 2 — общая сонная артерия; 3 — дуга грудного протока; 4 — левая подключичная вена; 5 — подмышечные лимфатические узлы; 6 — дуга аорты; 7 — верхние трахеобронхиальные лимфатические узлы; 8 — нижние трахеобронхиальные лимфатические узлы; 9 — левый главный бронх; 10 — бронхолегочные лимфатические узлы; 11 — внутрилегочный лимфатический узел; 12 — грудная часть аорты; 13 — юкстапищеводные лимфатические узлы; 14 — пищевод; 15 — верхние и нижние диафрагмальные лимфатические узлы; 16 — диафрагма; 17 — нижняя полая вена; 18 — грудной проток (грудная часть); 19 — верхняя полая вена; 20 — правый главный бронх; 21 — плечеголовные лимфатические узлы; 22 — правый лимфатический проток; 23 — правая подключичная артерия; 24 — трахея; 25 — околотрахеальные лимфатические узлы (шейные); 26 — латеральные глубокие шейные лимфатические узлы; 27 — правая внутренняя яремная вена

непосредственно в грудной проток, а также в нижние трахеобронхиальные и левые бронхолегочные лимфатические узлы.

Лимфатические сосуды легких направляются к бронхолегочным (4—25) и трахеобронхиальным лимфатическим узлам (рис. 308). Внутриорганные *бронхолегочные узлы* (nodi lymphatici bronchopulmonales) располагаются в каждом легком в местах разветвления главного бронха на долевые и долевых на сегментарные бронхи. Внеорганные (корневые) *бронхолегочные лимфатические узлы* (nodi lymphatici

bronchopulmonales (hilares) находятся вокруг главного бронха, возле легочных артерии и вен. Выносящие лимфатические сосуды правых и левых бронхолегочных лимфатических узлов направляются к нижним и верхним трахеобронхиальным лимфатическим узлам, а также впадают в предвенозные (справа) и в предаортокаротидные (слева) лимфатические узлы.

Нижние трахеобронхиальные (бифуркационные) *лимфатические узлы* (nodi lymphatici tracheobronchiales inferioris, 1—14) лежат под местом разделения трахеи на главные бронхи. *Верхние трахеобронхиальные лимфатические узлы* (nodi lymphatici tracheobronchiales superiores, правые, 3—30, и левые, 3—24) находятся на боковой поверхности трахеи, над соответствующим главным бронхом. Возле трахеи расположены *околотрахеальные лимфатические узлы* (nodi lymphatici paratracheales). Выносящие лимфатические сосуды правых верхних трахеобронхиальных лимфатических узлов участвуют в формировании правого бронхосредостенного ствола. Выносящие лимфатические сосуды левых верхних трахеобронхиальных лимфатических узлов впадают в грудной проток.

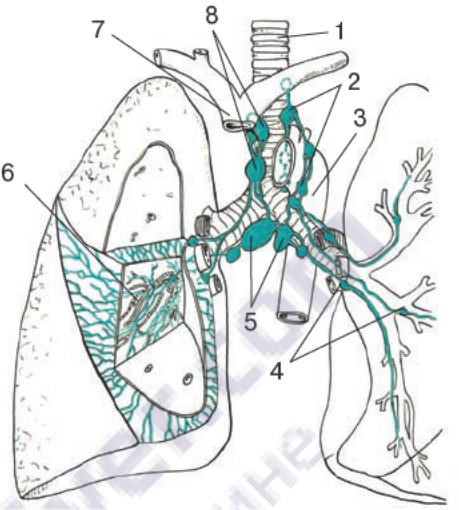

Рис. 308. Лимфатические сосуды и узлы легких. Вид спереди. Схема:

1 — трахея; 2 — левые верхние трахеобронхиальные лимфатические узлы; 3 — аорта; 4 — левые бронхолегочные лимфатические узлы; 5 — нижние трахеобронхиальные лимфатические узлы; 6 — внутриорганные лимфатические сосуды правого легкого; 7 — верхняя полая вена; 8 — правые верхние трахеобронхиальные лимфатические узлы

Лимфатические сосуды и узлы брюшной полости

Лимфатические сосуды и узлы брюшной полости подразделяют на висцеральные (внутренностные) и париетальные (пристеночные). *Висцеральные лимфатические узлы* находятся возле непарных висцеральных ветвей брюшной части аорты (возле чревного ствола, общей печеночной, селезеночной и желудочных артерий, возле верхней и нижней брыжеечных артерий). *Чревные лимфатические узлы* (nodi lymphatici coeliaci) располагаются возле чревного ствола на путях тока лимфы от регионарных лимфатических узлов желудка, поджелудочной железы и селезенки, от почечных и печеночных лимфатических узлов (рис. 309). Выносящие лимфатические сосуды чревных узлов направляются к поясничным лимфатическим узлам, а также впадают в начальный отдел грудного протока. Правые и левые желудочные лимфатические узлы находятся возле малой кривизны желудка, по ходу его артерий и вен. *Левые желудочные лимфатические узлы* (nodi lymphatici gastrici sinistri, 7—38) прилежат к левой желудочной артерии и ее ветвям. В эти узлы впадают лимфатические сосуды, идущие от передней и задней стенок желудка. *Кардиальные лимфатические узлы* (nodi lymphatici cardiaci) располагаются возле кардиальной части желудка (кардии) и в виде цепочки окружают вход в желудок (*лимфатическое кольцо кардии,* annulus lymphaticus cardiae). К этим узлам направляются лимфатические

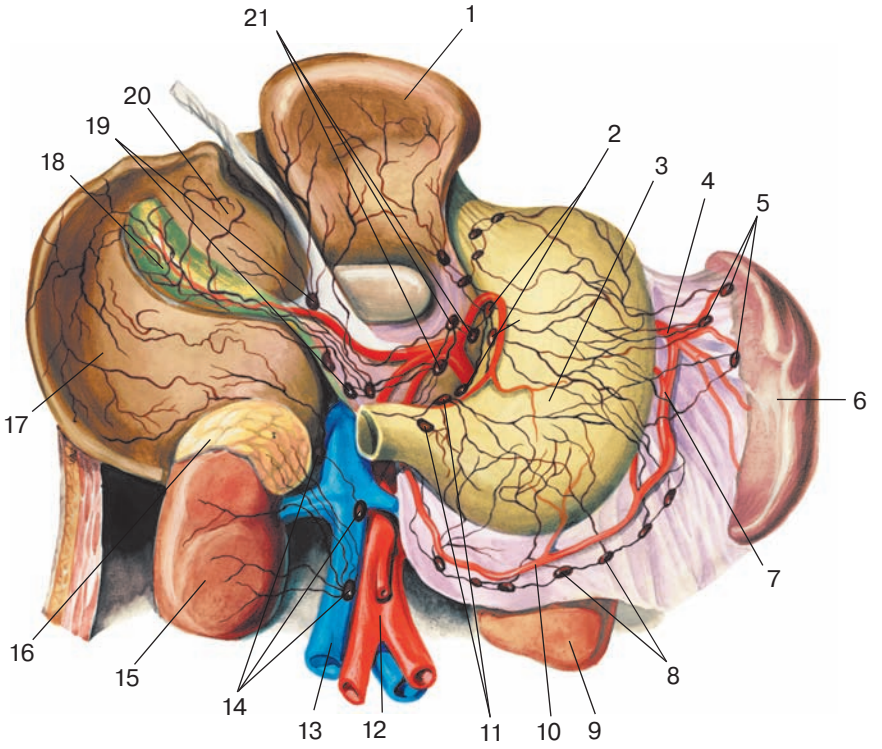

Рис. 309. Лимфатические узлы и сосуды висцеральной поверхности печени, передней поверхности желудка, правого надпочечника и почек. Вид спереди. Схема (по Г. М. Иосифову):

1 — левая доля печени; 2 — левые желудочные узлы; 3 — желудок; 4 — селезеночная артерия; 5 — селезеночные лимфатические узлы; 6 — селезенка; 7 — левая желудочно-сальниковая артерия; 8 — желудочно-сальниковые лимфатические узлы; 9 — левая почка; 10 — правая желудочно-сальниковая артерия; 11 — пилорические лимфатические узлы; 12 — аорта; 13 — нижняя полая вена; 14 — поясничные лимфатические узлы; 15 — правая почка; 16 — надпочечник; 17 — правая доля печени; 18 — желчный пузырь; 19 — печеночные лимфатические узлы; 20 — квадратная доля печени; 21 — чревные лимфатические узлы

сосуды кардиальной части желудка и его дна, а также брюшной части пищевода. *Правые желудочные лимфатические узлы* (nodi lymphatici gastrici dextri) располагаются по ходу одноименной артерии над привратником. *Пилорические* (привратниковые) *лимфатические узлы* (nodi lymphatici pylorici, 1—6) находятся возле привратника (на головке поджелудочной железы), рядом с верхней желудочно-двенадцатиперстной артерией. В пилорические узлы впадают лимфатические сосуды не только от привратника, но и от головки поджелудочной железы.

Вдоль большой кривизны желудка располагаются правые и левые желудочно-сальниковые лимфатические узлы. Они образуют цепочки возле одноименных артерий и вен. В эти узлы впадают лимфатические сосуды, идущие от стенок желудка, прилежащих к большой кривизне, а также от большого сальника. *Правые желудочно-сальниковые лимфатические узлы* (nodi lymphatici gastroomentales dextri, 1—49) находятся в желудочно-ободочной связке и прилежат к правой желудочно-сальниковой арте-

рии. *Левые желудочно-сальниковые лимфатические узлы* (nodi lymphatici gastroomentales sinistri, 1—17) лежат по ходу одноименной артерии, а также между листками желудочно-ободочной связки.

Вдоль верхнего края поджелудочной железы (возле селезеночных артерии и вены) расположены *поджелудочные лимфатические узлы* (nodi lymphatici pancreatici, 2—3). *Селезеночные лимфатические узлы* (nodi lymphatici splenici, 2—6) находятся в воротах селезенки, в толще желудочно-селезеночной связки. К этим узлам направляются лимфатические сосуды от дна желудка, левых желудочно-сальниковых лимфатических узлов и от капсулы селезенки.

Между головкой поджелудочной железы и двенадцатиперстной кишкой, у места впадения в нее общего желчного протока, находятся *поджелудочно-двенадцатиперстные лимфатические узлы* (nodi lymphatici pancreaticoduodenales), в которые впадают лимфатические сосуды головки поджелудочной железы и двенадцатиперстной кишки. Один из узлов этой группы лежит у передней стенки сальникового отверстия (*узел сальникового отверстия*, nodus foraminalis).

Печеночные лимфатические узлы (nodi lymphatici hepatici, 1—10) находятся в толще печеночно-двенадцатиперстной связки по ходу общей печеночной артерии и воротной вены печени, а также возле шейки желчного пузыря (*желчепузырный узел*, nodus cysticus). Выносящие лимфатические сосуды печеночных и желчепузырного лимфатических узлов направляются к чревным и поясничным лимфатическим узлам.

Брыжеечные лимфатические узлы (nodi lymphatici mesenterii, 66—404) расположены в брыжейке тонкой кишки возле верхней брыжеечной артерии и ее ветвей. Выносящие лимфатические сосуды брыжеечных лимфатических узлов следуют к поясничным лимфатическим узлам или образуют *кишечные стволы* (trunci intestinales), которые впадают непосредственно в грудной проток. Лимфатические сосуды конечного отдела подвздошной кишки впадают в *подвздошно-ободочные лимфатические узлы* (nodi lymphatici ileocolici, 1—7).

Лимфатические сосуды ободочной кишки впадают в лимфатические узлы, прилежащие к ободочнокишечным артериям — ветвям верхней и нижней брыжеечных артерий (см. рис. 312). Лимфатические сосуды слепой кишки и червеобразного отростка впадают в *слепокишечные лимфатические узлы* (nodi lymphatici caecales), которые подразделяют на *предслепокишечные* и *позадислепокишечные лимфатические узлы*. Лимфатические сосуды слепой кишки и червеобразного отростка впадают в подвздошно-ободочные лимфатические узлы. Лимфатические сосуды восходящей ободочной кишки впадают в правые *ободочнокишечные лимфатические узлы* (nodi lymphatici dextri, 7—55), прилежащие к правой ободочнокишечной артерии и к восходящей ободочной кишке.

Лимфатические сосуды поперечной ободочной кишки направляются к *брыжеечно-ободочнокишечным лимфатическим узлам* (nodi lymphatici mesocolici, 10—92), лежащим в толще брыжейки поперечной ободочной кишки, возле средней ободочнокишечной артерии и ее ветвей. От нисходящей и сигмовидной ободочных кишок лимфатические сосуды направляются к левым *ободочнокишечным лимфатическим узлам* (nodi lymphatici colici sinistri, 8—65) и к *сигмовиднокишечным лимфатическим узлам* (nodi lymphatici sigmoidei, 5—50), которые находятся возле одноименных артерий и их ветвей. К сигмовиднокишечным лимфатическим узлам и к *верхним прямокишечным лимфатическим узлам* (nodi lymphatici rectales superiores) подходят лимфатические сосуды от верхней части прямой кишки. Выносящие лимфатические сосуды сигмовиднокишечных и левых ободочнокишеч-

ных лимфатических узлов следуют к *нижним брыжеечным лимфатическим узлам* (nodi lymphatici mesenterici inferiores), выносящие лимфатические сосуды которых впадают в поясничные лимфатические узлы. Выносящие лимфатические сосуды подвздошно-ободочнокишечных, брыжеечно-ободочнокишечных, правых и левых ободочнокишечных лимфатических узлов направляются к париетальным поясничным лимфатическим узлам.

Париетальные лимфатические узлы брюшной полости располагаются на передней и задней ее стенках. В нижних отделах передней брюшной стенки находятся *нижние надчревные лимфатические узлы* (nodi lymphatici epigastrici inferiores, 3—4), парные, лежащие по ходу одноименных кровеносных сосудов. В эти узлы впадают лимфатические сосуды, идущие от близлежащих органов передней брюшной стенки. Выносящие лимфатические сосуды этих узлов направляются по ходу нижних надчревных кровеносных сосудов вниз, к наружным подвздошным лимфатическим узлам, и вверх, вдоль верхних надчревных сосудов, к околограудинным лимфатическим узлам.

Поясничные лимфатические узлы (nodi lymphatici lumbales, 11—41) располагаются на всем протяжении задней брюшной стенки (забрюшинно) вокруг аорты и нижней полой вены. С учетом отношения к аорте и нижней полой вене выделяют левые, правые и промежуточные поясничные лимфатические узлы. *Левые поясничные лимфатические узлы* (nodi lymphatici lumbales sinistri) прилежат в виде цепочки к брюшной части аорты слева, спереди и сзади (*латеральные аортальные*, nodi lymphatici aortici laterales, 1—17; *предаортальные*, nodi lymphatici preaortici, 1—14; *позадиаортальные*, nodi lymphatici postaortici, 1—5). *Правые поясничные лимфатические узлы* (nodi lymphatici lumbales dextri), находящиеся возле нижней полой вены на всем ее протяжении, подразделяют на *предкавальные* (nodi lymphatici precavales, 1—7), *позадикавальные* (nodi lymphatici postcavales, 1—12) и *латеральные кавальные* (nodi lymphatici cavales laterales, 1—4). В борозде между аортой и нижней полой веной находятся *промежуточные поясничные* (интераортокавальные) *лимфатические узлы* (nodi lymphatici lumbales intermedii, 1—9). Через поясничные лимфатические узлы проходит лимфа от нижних конечностей, стенок и органов таза, от внутренних органов, расположенных в брюшной полости и от их регионарных лимфатических узлов (желудочных, брыжеечных, печеночных, ободочнокишечных и др.). Выносящие лимфатические сосуды поясничных лимфатических узлов формируют *правый* и *левый поясничные лимфатические стволы* (truncus lumbalis dexter et truncus lumbalis sinister), дающие начало грудному протоку.

В верхних отделах задней брюшной стенки, возле нижней диафрагмальной артерии, с каждой стороны располагаются пристеночные *нижние диафрагмальные лимфатические узлы* (nodi lymphatici phrenici inferiores, 1—3). В нижние диафрагмальные узлы впадают лимфатические сосуды диафрагмы, задней части правой и левой долей печени. Выносящие лимфатические сосуды нижних диафрагмальных узлов направляются к чревным, позадикавальным и к промежуточным поясничным лимфатическим узлам.

Лимфатические сосуды и узлы таза

Лимфатические сосуды и узлы таза подразделяют на висцеральные и париетальные лимфатические узлы. *Висцеральные* (внутренностные) *лимфатические узлы* таза в виде единичных узлов встречаются возле мочевого пузыря (nodi lymphatici paravesiculares), прямой кишки (nodi lymphatici pararectales), матки (nodi lymphatici

parauterini) и образуют группу *внутренних подвздошных лимфатических узлов* (nodi lymphatici iliaci interni). Выносящие лимфатические сосуды висцеральных лимфатических узлов направляются к общим подвздошным и к подаортальным лимфатическим узлам (под бифуркацией аорты). Лимфатические сосуды от яичников (яичек) следуют вверх, к поясничным лимфатическим узлам.

Париетальные (пристеночные) *лимфатические узлы* таза прилежат к его стенкам, а также располагаются возле крупных ветвей и притоков наружных подвздошных артерии и вены. Рядом с верхней и нижней ягодичными артериями лежат *ягодичные лимфатические узлы* (nodi lymphatici gluteales), к которым направляются лимфатические сосуды от мышц и других органов ягодичной области, а также от прилежащих стенок малого таза.

По ходу запирательных сосудов и нерва находятся *запирательные лимфатические узлы* (nodi lymphatici obturatorii). На передней поверхности крестца, кнутри от передних крестцовых отверстий, находятся 2—3 *крестцовых лимфатических узла* (nodi lymphatici sacrales), к которым оттекает лимфа от прямой кишки. Из пристеночных лимфатических узлов малого таза выносящие лимфатические сосуды направляются к наружным и общим подвздошным лимфатическим узлам. *Наружные подвздошные лимфатические узлы* (nodi lymphatici iliaci externi, 2—12) находятся возле наружных подвздошных артерии и вены, где образуют медиальную, латеральную и промежуточную (в борозде между сосудами цепочки (рис. 310).

Выносящие лимфатические сосуды внутренних и наружных подвздошных лимфатических узлов направляются к *общим подвздошным лимфатическим узлам* (nodi lymphatici iliaci communes, 2—10). Эти узлы лежат на боковой стенке таза рядом с общими подвздошными артерией и веной и также образуют латеральную, промежуточную и медиальную цепочки. Медиальная цепочка правых и левых общих подвздошных лимфатических узлов заканчивается *подаортальными лимфатическими узлами* (nodi lymphatici subaortici, 1—2), расположенными непосредственно под бифуркацией аорты. Выносящие лимфатические сосуды общих подвздошных и подаортальных лимфатических узлов направляются к поясничным лимфатическим узлам, лежащим возле брюшной части аорты и нижней полой вены.

Лимфатические сосуды и узлы нижней конечности

Лимфатические сосуды и узлы нижней конечности подразделяют на поверхностные и глубокие. Поверхностные лимфатические сосуды, расположенные под кожей, на поверхностной фасции, формируются из сетей лимфатических капилляров в толще кожи, подкожной клетчатки. Поверхностные лимфатические сосуды, образующиеся в области медиальной стороны нижней конечности, следуют вдоль большой подкожной вены ноги к поверхностным паховым лимфатическим узлам. Поверхностные лимфатические сосуды, берущие начало в коже подошвы стопы и задней стороны голени, идут вдоль малой подкожной вены ноги и впадают в подколенные лимфатические узлы, расположенные в подколенной ямке, возле подколенных артерии и вены. Глубокие лимфатические сосуды нижней конечности образуются из лимфатических капилляров мышц, сухожилий, суставных сумок, синовиальных влагалищ, надкостницы. Эти сосуды направляются как к подколенным, так и глубоким паховым лимфатическим узлам. Между поверхностными и глубокими лимфатическими сосудами имеются многочисленные соединения (анастомозы).

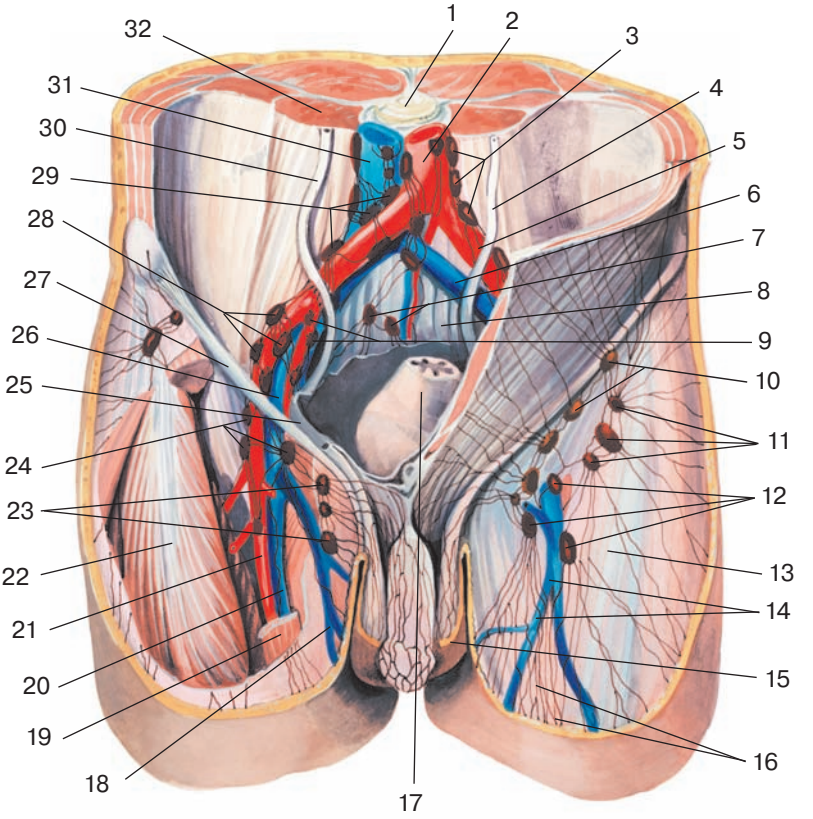

Рис. 310. Лимфатические узлы и сосуды паховой и подвздошной областей. Вид спереди:

1 — тело позвонка; 2 — аорта; 3 — левые поясничные лимфатические узлы (латеральные аортальнве); 4 — мочеточник левый; 5 — левая общая подвздошная артерия; 6 — общая подвздошная вена; 7 — лимфатические узлы мыса; 8 — мыс крестца; 9 — внутренние подвздошные лимфатические узлы; 10 — поверхностные паховые лимфатические узлы (верхнемедиальные); 11 — поверхностные паховые лимфатические узлы (верхнелатеральные); 12 — поверхностные паховые лимфатические узлы (нижние); 13 — широкая фасция; 14 — большая подкожная вена ноги; 15 — мошонка; 16 — поверхностные лимфатические сосуды; 17 — прямая кишка; 18 — большая подкожная вена ноги; 19 — портняжная мышца (перерезана); 20 — бедренная вена; 21 — бедренная артерия; 22 — прямая мышца бедра; 23 — поверхностные паховые лимфатические узлы (верхнемедиальные); 24 — глубокие паховые лимфатические узлы; 25 — париетальная брюшина; 26 — наружная подвздошная вена; 27 — паховая связка; 28 — наружные подвздошные лимфатические узлы; 29 — общие подвздошные лимфатические узлы; 30 — мочеточник правый; 31 — нижняя полая вена; 32 — большая поясничная мышца

Паховые лимфатические узлы (nodi lymphatici inguinales), к которым направляются лимфатические сосуды нижней конечности, наружных половых органов, кожи нижней части передней брюшной стенки, ягодичной области, располагаются в верхних отделах бедренного треугольника, несколько ниже паховой связки. *Поверхностные паховые лимфатические узлы* (nodi lymphatici inguinales superficiales, 4—20) лежат на поверхностной пластине широкой фасции бедра (см. рис. 310).

Глубокие паховые лимфатические узлы (nodi lymphatici inguinales profundi, 1—7) расположены в подвздошно-гребенчатой борозде, возле бедренных артерии и вены. Самый верхний из этих узлов (узел Розенмюллера—Пирогова) лежит в глубоком бедренном кольце, на медиальной полуокружности бедренной вены.

Выносящие лимфатические сосуды паховых лимфатических узлов через сосудистую лакуну направляются в полость таза, к наружным подвздошным лимфатическим узлам.

Развитие лимфатических узлов

См. «Органы кроветворения и иммунной системы».

Развитие лимфатических сосудов

На 6-й неделе эмбриогенеза вблизи формирующихся крупных вен из мезодермы образуются щелевидные пространства, ограниченные мезенхимными клетками, преобразующимися в дальнейшем в эндотелиоциты. При слиянии этих пространств образуется система каналов, которые разрастаются и преобразуются в лимфатические мешки. Цепочка лимфатических мешков, находящихся у дорсальной стенки тела зародыша, преобразуется в грудной лимфатический проток, который на 9-й неделе открывается в левый яремный мешок. Расположенные справа и слева яремные, подключичные лимфатические мешки соединяются с венами области шеи. Из парных подвздошных лимфатических мешков формируются лимфатические сосуды таза и нижних конечностей.

Возрастные особенности лимфатических сосудов

Лимфатические капилляры у новорожденных, в детском (рис. 311, 312) и подростковом возрастах имеют сравнительно больший диаметр, чем у взрослых людей. Лимфатические капилляры у новорожденных образуют густые замкнутые мелкопетлистые сети; у взрослых, особенно у пожилых и старых людей, появляются незамкнутые петли, боковые выпячивания (вздутия), часть капилляров редуцируется.

Лимфатические сосуды у новорожденных и в первые годы жизни имеют четкообразный характер; клапаны полностью развиваются в возрасте 13—15 лет.

Лимфатических узлов у новорожденных много, они располагаются как поодиночке, так и группами. Особенно значительные скопления лимфатических узлов отмечаются в области шеи, в паховой и подмышечной областях. Для новорожденных характерно скопление лимфатических узлов впереди гортани, где у взрослых людей лимфатические узлы отсутствуют, либо имеются единичные.

Грудной проток выражен в зрелом возрасте. У новорожденных и в разном детском возрасте он тонкий, начинается на разных уровнях (от XI грудного до II поясничного позвонков). Цистерна грудного протока не выражена и активно формируется в первые недели жизни, что обусловлено приемом пищи и активной деятельностью опорно-двигательного аппарата. Длина грудного протока у новорожденных равна 6—8 см и быстро увеличивается в первые годы жизни. В раннем детском возрасте эластические волокна (особенно в субэндотелиальном слое) выражены хорошо. Количество клапанов у протока вариабельно, обычно они имеются в детском возрасте на всем его протяжении.

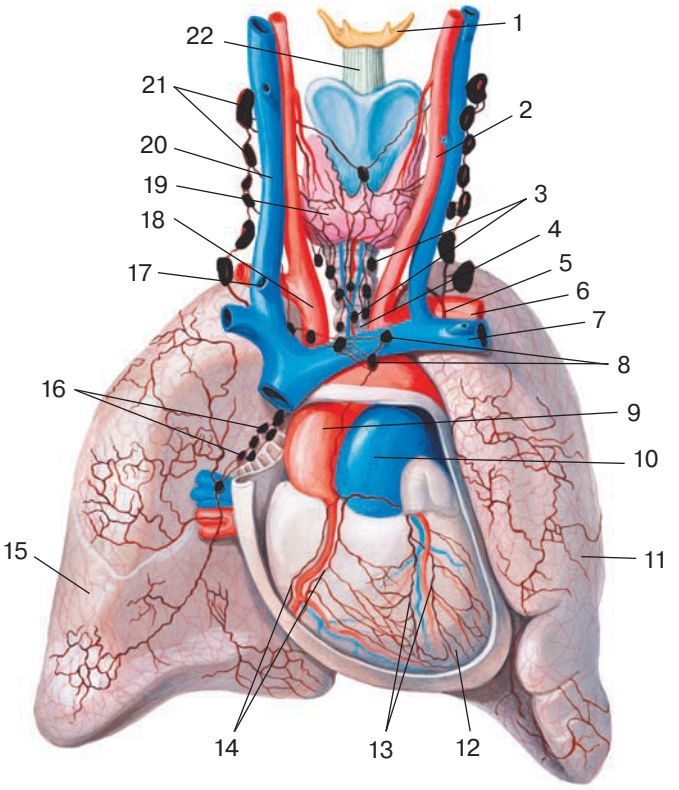

Рис. 311. Лимфатические узлы и сосуды сердца, легких и щитовидной железы ребенка 6—7 мес. Вид спереди. Схема (по Г. М. Иосифову):

1 — подъязычная кость; 2 — общая сонная артерия; 3 — околотрахеальные лимфатические узлы (груди); 4 — трахея; 5 — грудной проток; 6 — левая подключичная артерия; 7 — левая подключичная вена; 8 — плечеголовные лимфатические узлы; 9 — дуга аорты; 10 — легочный ствол; 11 — левое легкое; 12 — сердце; 13 — лимфатические сосуды, сопровождающие левую венечную артерию; 14 — лимфатические сосуды, сопровождающие правую венечную артерию; 15 — правое легкое; 16 — бронхолегочные лимфатические узлы; 17 — яремный ствол; 18 — плечеголовной ствол; 19 — щитовидная железа; 20 — внутренняя яремная вена; 21 — латеральные глубокие шейные лимфатические узлы; 22 — средняя щитоподъязычная связка

Инволюция лимфатических сосудов отчетливо наблюдается в возрасте 40—50 лет и старше. Контуры сосудов становятся неровными, образуются местные выпячивания стенок сосудов, уменьшается количество анастомозов между ними, особенно между поверхностными и глубокими лимфатическими сосудами. Стенки многих лимфатических сосудов склерозируются, в них развивается соединительная ткань, просвет сосудов уменьшается.

Вариации и аномалии лимфатических сосудов

Иногда имеется дополнительный грудной проток (ducutus hemithoracicus), а в единичных случаях — несколько коротких протоков, не сообщающихся друг с другом. Наиболее индивидуально изменчива топография грудной части протока:

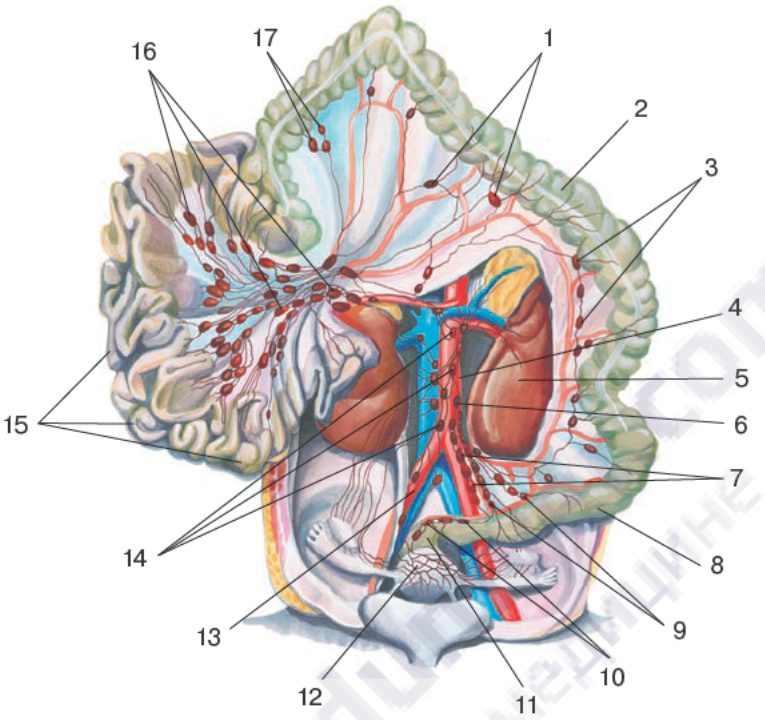

Рис. 312. Лимфатические узлы и сосуды тонкой и толстой кишки, почек, надпочечников, матки, маточной трубы и яичника девочки 7–8 мес. Вид спереди. Схема (по Г. М. Иосифову):

1 — средние ободочные (ободочнокишечные) лимфатические узлы; 2 — поперечная ободочная кишка; 3 — левые ободочные (ободочнокишечные) лимфатические узлы; 4 — брюшная часть аорты; 5 — левая почка; 6 — латеральные аортальные лимфатические узлы; 7 — общие подвздошные лимфатические узлы; 8 — сигмовидная кишка; 9 — сигмовиднокишечные лимфатические узлы; 10 — верхние прямокишечные лимфатические узлы; 11 — прямая кишка; 12 — матка; 13 — правая общая подвздошная артерия; 14 — правые поясничные лимфатические узлы; 15 — петли тонкой кишки; 16 — верхние брыжеечные лимфатические узлы; 17 — правые ободочные (ободочнокишечные) лимфатические узлы

она может прилежать к середине пищевода или к его правому краю, реже располагаться между пищеводом и аортой.

Вопросы для повторения и самоконтроля

1. Назовите группы лимфатических сосудов и узлов верхней и нижней конечностей. В какие лимфатические узлы эти сосуды впадают?
2. Назовите группы париетальных и висцеральных лимфатических узлов грудной полости.
3. Назовите группы париетальных и висцеральных лимфатических узлов брюшной полости.
4. Назовите группы париетальных и висцеральных лимфатических узлов таза.
5. Расскажите о развитии лимфатической системы у зародыша (плода).
6. Расскажите об особенностях строения лимфатической системы у детей.

ЭНДОКРИННЫЕ ЖЕЛЕЗЫ

Эндокринные железы (glandulae endocrinae) расположены в разных местах тела человека, не имеют выводных протоков, их секрет (гормоны) выделяют непосредственно в тканевую жидкость и в кровь. К эндокринным железам относятся гипофиз, щитовидная железа, околощитовидные железы, шишковидная железа, эндокринная часть поджелудочной железы, эндокринная часть половых желез и надпочечники (рис. 313).

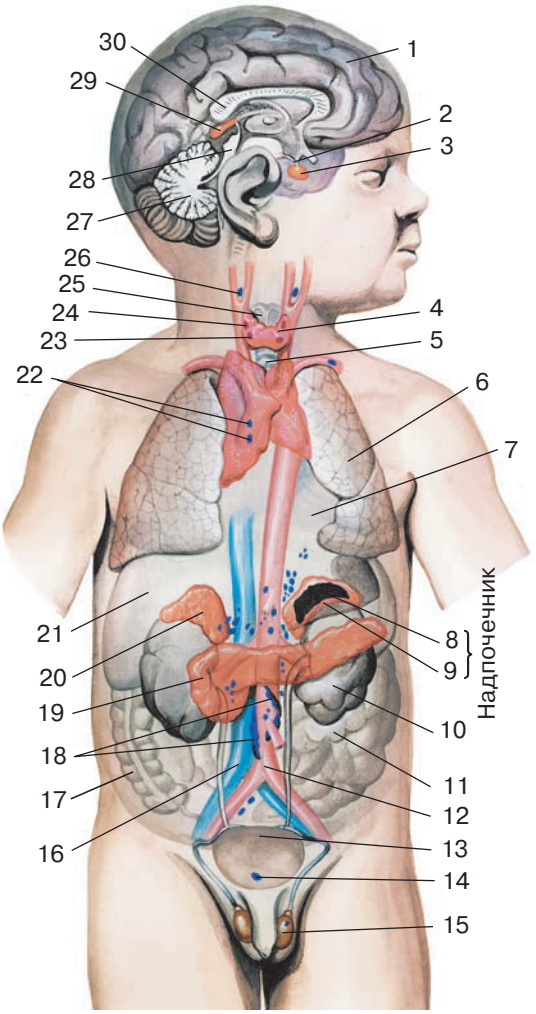

Рис. 313. Эндокринные железы. Общая схема:

1 — полушарие большого мозга; 2 — воронка; 3 — гипофиз; 4 — щитовидная железа; 5 — трахея; 6 — легкое; 7 — перикард; 8 — мозговое вещество надпочечника; 9 — корковое вещество надпочечника; 10 — почка; 11 — тонкая кишка; 12 — брюшная часть аорты; 13 — мочевой пузырь; 14 — копчиковый гломус; 15 — яичко; 16 — нижняя полая вена; 17 — толстая кишка; 18 — парааортальные тельца; 19 — поджелудочная железа; 20 — надпочечник; 21 — печень; 22 — парааортальные тельца; 23 — нижняя околощитовидная железа; 24 — верхняя околощитовидная железа; 25 — гортань; 26 — сонный гломус; 27 — мозжечок; 28 — крыша среднего мозга; 29 — шишковидная железа; 30 — мозолистое тело

ГИПОФИЗ

Гипофиз (hypophysis) находится в гипофизарной ямке турецкого седла клиновидной кости; отделен от нижней поверхности мозга отростком твердой мозговой оболочки — диафрагмой седла; соединяется с воронкой гипоталамуса (рис. 314). Переднезадний размер гипофиза равен 5—15 мм, поперечный диаметр — 10—17 мм. У гипофиза выделяют переднюю долю (аденогипофиз) и заднюю долю (нейрогипофиз). *Передняя доля* (lobus anterior, s.adenohypophysis) крупнее, чем задняя. У передней доли выделяют *дистальную* (pars distalis), *бугорную* (pars tuberalis) и *промежуточную* (pars intermedia) части. У *задней доли* (lobus posterior, s.neurohypophysis) гипофиза имеются *нервная часть* (lobus nervosum, s. pars nervosa) и *воронка* (infundibulum). Снаружи гипофиз покрыт капсулой.

У ***аденогипофиза*** различают несколько типов эндокринных клеток, которые влияют на функции различных органов. Это ацидофильные, базофильные хромофобные аденоциты. *Ацидофильные аденоциты* синтезируют пролактин и сомато-

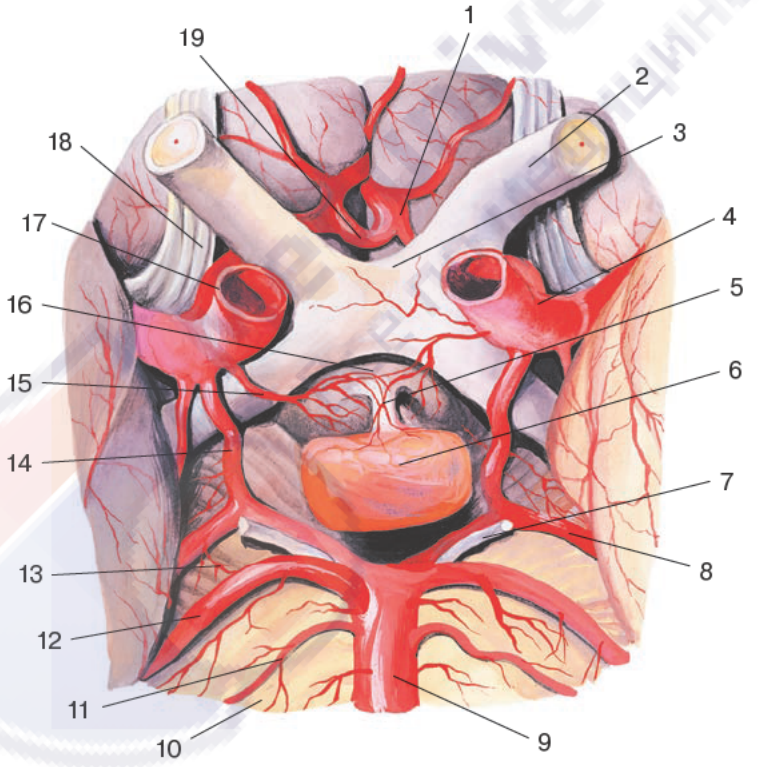

Рис. 314. Гипофиз. Вид снизу:

1 — передняя мозговая артерия; 2 — зрительный нерв; 3 — зрительный перекрест; 4 — средняя мозговая артерия; 5 — воронка; 6 — гипофиз; 7 — нерв глазодвигательный; 8— задняя мозговая артерия; 9 — базилярная артерия; 10 — мост; 11 — артерия лабиринта; 12 — верхняя мозжечковая артерия; 13 — ножка мозга; 14 — задняя соединительная артерия; 15 — верхняя гипофизарная артерия; 16 — серый бугор; 17 — внутренняя сонная артерия; 18 — обонятельный тракт; 19 — передняя соединительная артерия

тропный гормон. *Пролактин (лактотропный гормон*) способствует пролиферации молочных желез и образованию молока молочными железами. *Соматотропный гормон* регулирует рост костей (энхондральное окостенение), мышц, органов, обладает анаболическим действием, стимулирует увеличение относительного содержания в организме белка и воды, уменьшение жиров. *Базофильные аденоциты* подразделяются на гонадотропные, кортикотропные и тиреотропные эндокриноциты. *Гонадотропные эндокриноциты* выделяют *фолликулостимулирующий* (ФСГ) *лютеинизирующий* (ЛГ) *гормоны*. ФСГ стимулирует рост фолликулов в яичниках, секрецию эстрогенов и овуляцию у женщин, ускоряет развитие семенных канальцев и сперматогенез у мужчин. ЛГ стимулирует овуляцию, образование желтых тел, развитие и созревание половых клеток. *Кортикотропные эндокриноциты* синтезируют *аденокортикотропный гормон* (АКТГ), стимулирующий образование глюкокортикоидов корой надпочечников. *Тиреотропные эндокриноциты* вырабатывают *тиреотропный гормон* (ТТГ), регулирующий развитие щитовидной железы. *Хромофобные аденоциты* являются возможными предшественниками хромофильных аденоцитов.

Промежуточная часть передней доли гипофиза образована *базофильными аденоцитами*, которые синтезируют *меланоцитостимулирующий гормон* (контроль образования пигмента—меланина).

Нейрогипофиз не синтезирует гормоны. *Антидиуретический гормон* (АДГ) и *окситоцин,* синтезируемые нейросекреторными клетками супраоптического и паравентрикулярного ядер гипоталамуса, транспортируются по аксонам нейронов, выделяются в капилляры нейрогипофиза. АДГ оказывает сосудосуживающее и антидиуретическое действие. Окситоцин стимулирует сокращение миометрия, миоэпителиальных клеток молочных желез, выделение молока.

Иннервация: симпатические волокна (из внутреннего сонного сплетения).

Кровоснабжение: верхние и нижние гипофизарные артерии (из внутренних сонных и артериального круга большого мозга. *Венозная кровь* из гемокапиллярной сети гипофиза по венам поступает в пещеристый и межпещеристые синусы.

Развитие гипофиза

Развитие передней доли гипофиза происходит из эпителия дорсальной стенки ротовой бухты в виде кольцевидного выроста (карман Ратке). Это эктодермальное выпячивание растет в направлении дна будущего третьего желудочка. Навстречу ему от нижней поверхности второго мозгового пузыря (будущее дно третьего желудочка) вырастает отросток, из которого формируются серый бугор и задняя доля гипофиза (см. рис. 317).

Возрастные особенности строения гипофиза

Масса гипофиза у новорожденных равна 10—15 мг. В этом возрасте имеется лишь закладка задней доли гипофиза. Синтез гормонов в гипофизе начинается в период внутриутробного развития. К 5-му месяцу развития в гипофизе обнаруживаются все его гормоны. У новорожденных гипофиз отличается особенно интенсивным кровоснабжением, все его кровеносные капилляры полнокровны. В передней доле имеются все три вида клеток, однако хромофобных клеток на первой неделе жизни

относительно немного. Количество ацидофильных клеток в этом возрасте индивидуально вариабельно, у них часто имеются пикнотические ядра. Преобладают бледные, дегранулированные базофильные клетки. Гранулированных базофильных клеток мало, их число увеличивается через 4—6 дней после рождения. До 10-летнего возраста задняя доля гипофиза мала по размерам.

Форма гипофиза к 3-му году жизни соответствует таковой у взрослого человека. Масса гипофиза в возрасте 3 месяцев — 0,06—0,10 г, в 1—2 года — 0,08—0,10 г, в 3 года — 0,19 г, в 8—9 лет — 0,08—0,15 г, в 15 лет — 0,16—0,40 г (у взрослых людей —0,5—0,6 г).

К периоду полового созревания в передней доле гипофиза увеличиваются размеры базофильных клеток, вновь наблюдается их дегрануляция, что связано с усилением активности половых желез. В подростковом возрасте увеличивается процентное содержание ацидофильных аденоцитов.

В пожилом и старческом возрастах наблюдается уплотнение соединительной ткани гипофиза, утолщение стенок его кровеносных сосудов. Происходит вакуолизация гонадо- и тиреотропных базофильных аденоцитов, превращение некоторых клеток в коллоид.

Варианты и аномалии строения гипофиза

Вариантом строения гипофиза является наличие сохраняющегося черепно-глоточного тяжа (островки ткани гипофиза в теле клиновидной кости и у свода глотки). При наличии такого островка его называют добавочным гипофизом. В слизистой оболочке носоглотки у детей и взрослых людей сохраняются иногда остатки ткани, образующей переднюю долю гипофиза (глоточный гипофиз), способные продуцировать гормоны.

ЩИТОВИДНАЯ ЖЕЛЕЗА

Щитовидная железа (glandula thyroidea) расположена в передней области шеи, имеет *правую* и *левую доли* (lobus dexter, lobus sinister), между которыми находится *перешеек щитовидной железы* (isthmus glandulae thyroideae), отдающий вверх *пирамидальную долю* (lobus pyramidalis) (рис. 315). Переднезадний размер щитовидной железы составляет 5—8 см, поперечный — 5—6 см. Кпереди от щитовидной железы расположены грудино-щитовидные, грудино-подъязычные, лопаточно-подъязычные мышцы, поверхностная, предтрахеальная пластинки шейной фасции и подкожная мышца шеи. Сзади находятся околощитовидные железы, нижние отделы гортани и верхняя часть трахеи. Заднебоковая поверхность долей щитовидной железы соприкасается с глоткой, пищеводом, общими сонными артериями. Верхний полюс железы расположен чуть ниже верхнего края щитовидного хряща гортани, нижний край — на уровне V—VI хрящей трахеи.

Щитовидная железа покрыта *фиброзной капсулой* (capsula fibrosa), от которой в паренхиму железы отходят *трабекулы,* разделяющие железу на дольки. Паренхима железы образована значительным количеством фолликулов (рис. 316). Стенка фолликула образована однослойным кубическим эпителием (*тироциты*), расположенным на базальной мембране. Между тироцитами и базальной мембраной фол-

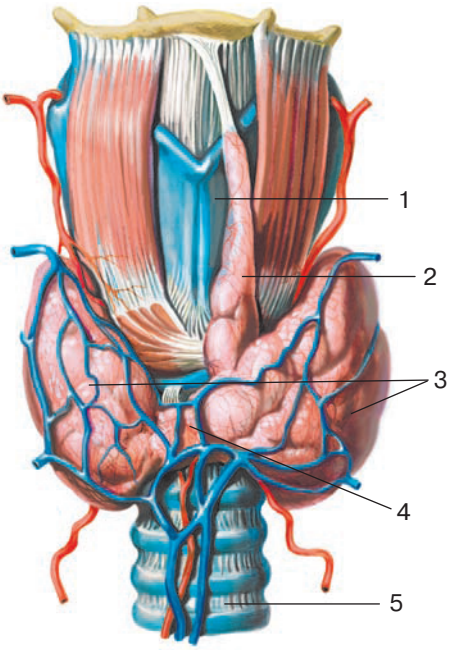

Рис. 315. Щитовидная железа. Вид спереди:

1 — щитовидный хрящ; 2 — пирамидальная доля; 3 — правая и левая доли; 4 — перешеек щитовидной железы; 5 — трахея

ликулов находятся парафолликулярные клетки. Тироциты синтезируют *трийодтиронин* и *тетрайодтиронин* (регуляция обмена кальция и фосфора, стимуляция окислительных процессов клеток и регенерации). Парафолликулярные клетки выделяют *тиреокальцитонин* (антагонист паратгормона — гормона околощитовидных желез) и *соматостатин*.

Иннервация: ветви шейных узлов симпатических стволов и ветви блуждающих нервов.

Кровоснабжение: верхние щитовидные артерии (из наружных сонных артерий), нижние щитовидные артерии (из щито-шейного ствола), низшая щитовидная артерия (из плечеголовного ствола). *Венозная кровь* оттекает в верхние и средние щитовидные вены (притоки внутренних яремных вен), нижние щитовидные вены (в плечеголовную вену или нижний отдел внутренней яремной вены).

Лимфатические сосуды впадают в щитовидные, предгортанные, предтрахеальные, паратрахеальные лимфатические узлы.

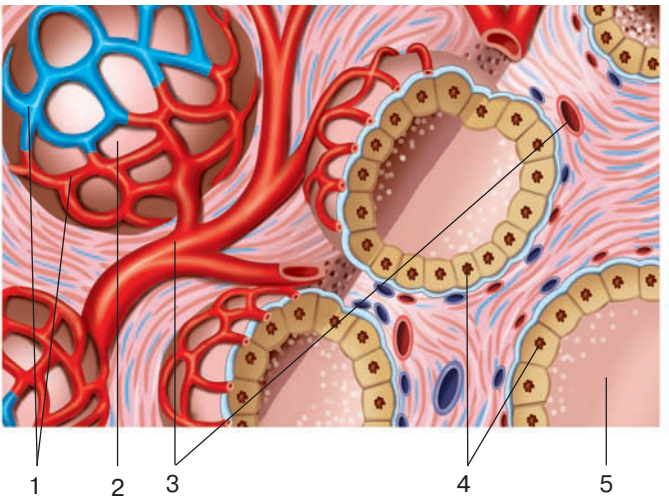

Рис. 316. Строение фолликулов щитовидной железы. Схема:

1 — кровеносные капилляры; 2 — фолликул; 3 — артерия; 4 — железистые клетки; 5 — коллоид, содержащий гормоны щитовидной железы

Развитие щитовидной железы

Щитовидная железа развивается на 3-й неделе внутриутробного развития из эпителия передней кишки как непарный срединный вырост на уровне между первой и второй висцеральными дугами (в виде выпячивания эпителия первичной ротовой полости) (рис. 317). Этот вырост до 4-й недели развития имеет полость (щитоязычный проток), который атрофируется к концу 4-й недели, остается лишь его начало — слепое отверстие языка. Дистальный отдел этого протока разделяется на два зачатка правой и левой долей железы, смещающиеся каудально. Сохранившийся дистальный отдел его образует щитовидную железу переходного типа, которая способна поглощать и накапливать йод. Между 15-й и 19-й неделями начинается органическое связывание йода и синтез тироксина. Щитовидная железа у зародыша начинает функционировать задолго до рождения, поскольку ее гормональная деятельность необходима плоду для полноценного развития. Высокая активность синтеза гормонов обусловлена необходимостью перехода к новым условиям существования после рождения.

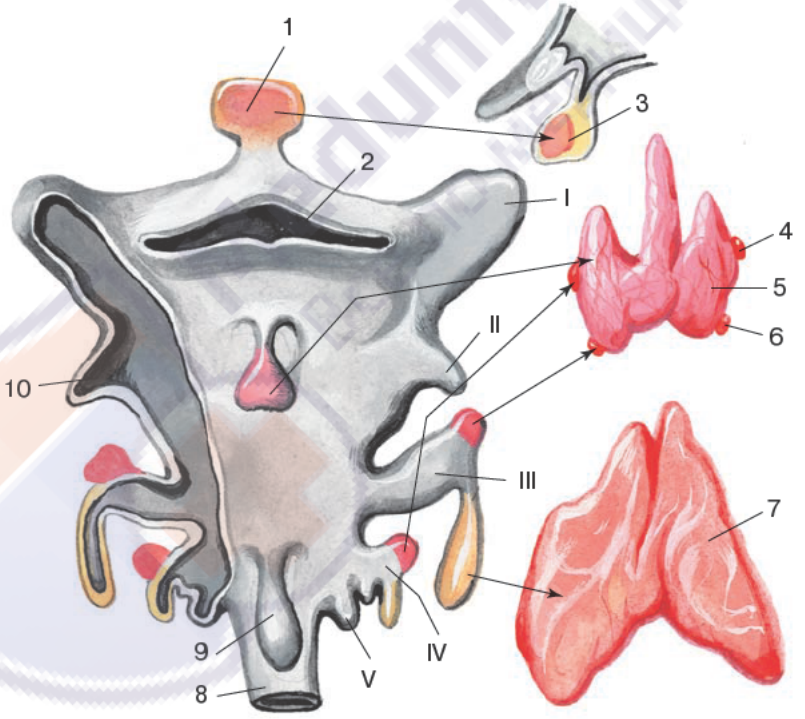

Рис. 317. Развитие щитовидной железы. Схема:

I—V — жаберные карманы; 1 — железистая доля гипофиза; 2 — полость глотки; 3 — гипофиз (передняя доля); 4 — верхняя околощитовидная железа; 5 — щитовидная железа; 6 — нижняя околощитовидная железа; 7 — тимус; 8 — пищевод; 9 — трахея; 10 — миндаликовая ямка (справа жаберные карманы вскрыты)

Возрастные особенности строения щитовидной железы

Масса щитовидной железы у новорожденных равна 2 г. Железа еще не сформирована полностью, дифференцировка ее паренхимы продолжается. У большей части детей (свыше 60%) щитовидная железа не содержит фолликулов, наполненных коллоидом. Паренхима состоит из спавшихся фолликулов, полость которых заполнена клетками, слущивающимися со стенок фолликулов, подвергающихся цитолизу. К концу 1-го года жизни размеры фолликулов у щитовидной железы увеличиваются, появляется полярность образующих их клеток, увеличивается количество канальцев цитоплазматической сети, секреторных гранул, микроворсинок. Фолликулов с плоским эпителием у детей нет (они появляются в 15—16 лет). После рождения образуются и новые фолликулы. К концу 2-го года масса железы вдвое больше, чем у новорожденных.

Размеры и масса железы постепенно увеличиваются к подростковому возрасту (10—14 г). В начальном периоде полового созревания появляется выраженная гиперплазия железы, отмечается некоторое увеличение ее размеров, но функция не усиливается. Масса железы достигает максимума к 20 годам и сохраняется примерно до 60 лет (в среднем — 18 г).

В старческом возрасте размеры и масса железы несколько уменьшаются, но функция ее часто сохраняется. Утолщаются соединительнотканные прослойки в железе, происходит склероз артерий (утолщение интимы, разрастание соединительной ткани в их стенках). Коллоид становится неоднородным, часто базофильным, слоистым.

Варианты и аномалии строения щитовидной железы

Строение щитовидной железы отличается индивидуальной изменчивостью. Доли щитовидной железы вариабельны по форме и размерам (правая доля чаще больше левой); пирамидальный отросток наблюдается в трети случаев, иногда достигает подъязычной кости. В 8% случаев имеется дополнительная доля щитовидной железы. В 14—18% имеется добавочная щитовидная железа (кпереди от подъязычной кости или над ней). Иногда щитовидная железа имеет более низкое положение, чем обычно (тиреоптоз).

ОКОЛОЩИТОВИДНЫЕ ЖЕЛЕЗЫ

Околощитовидные (паращитовидные) железы (glandulae parathyroideae) располагаются на задней стороне долей щитовидной железы, по ходу ветвей верхней и нижней щитовидных артерий (рис. 318). Различают верхние и нижние околощитовидные железы, общее число которых равно 2—8. Длина одной околощитовидной железы — 4—8 мм, ширина — 3—4 мм. Железы снаружи покрыты соединительнотканной капсулой, от которой отходят трабекулы, разделяющие паренхиму на дольки. Паренхиму железы образуют паратироциты, *главные* и *ацидофильные* (появляются после 8—10 лет). Главные паратироциты секретируют *паратгормон* (регуляция обмена кальция и фосфора).

Иннервация: ветви шейных узлов симпатических стволов (преимущественно от среднего шейного узла), ветви блуждающих нервов.

Кровоснабжение: ветви верхних и нижних щитовидных артерий. *Венозная кровь* оттекает в одноименные вены.

Лимфатические сосуды впадают в паратрахеальные лимфатические узлы.

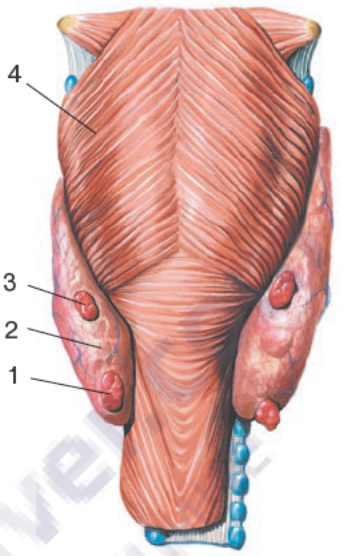

Рис. 318. Околощитовидные железы. Вид сзади:

1 — нижняя левая паращитовидная железа; 2 — щитовидная железа; 3 — верхняя левая паращитовидная железа; 4 — глотка (нижний констриктор)

Развитие околощитовидных желез

Околощитовидные железы формируются из эпителия парных III и IV жаберных карманов (см. рис. 321). На 7-й неделе развития эпителиальные зачатки желез обособляются от стенок жаберных карманов и постепенно перемещаются в каудальном направлении, к задней поверхности щитовидной железы. Синтез гормона начинается в первой половине внутриутробного периода, поскольку паратгормон необходим для формирования скелета плода. К концу внутриутробного развития железы в основном сформированы и функционально активны.

Возрастные особенности строения околощитовидных желез

Общая масса околощитовидных желез у новорожденных составляет 5,3—6,6 мг. В этот период, как и непосредственно перед рождением, главные клетки в железах небольшие, цитоплазма имеет вид неширокого ободка, ядро темное. Клетки располагаются скоплениями в виде тяжей, анастомозирующих друг с другом; кровеносные капилляры желез широкие. Позже у детей изменяется строение железы, главные клетки приобретают компактное расположение, плотное по отношению друг к другу; границы клеток резко очерчены, функциональное напряжение железы умеренное (компактный тип железы). Признаком строения околощитовидной железы в раннем детском возрасте является отсутствие оксифильных клеток. В этом возрасте соединительнотканные перегородки между эпителиальными клетками особенно тонкие, не содержат жировой ткани (эти особенности исчезают к периоду полового созревания). До 3—5 лет околощитовидные железы состоят только из главных клеток. Первые оксифильные клетки в околощитовидной железе появляются в возрасте 6—7 лет, в 10 лет их много. В возрасте 11—13 лет в паренхиме железы появляется жировая ткань. Масса околощитовидных желез максимальная у мужчин в возрасте 30 лет, у женщин — в 45—50 лет (суммарная масса желез —120—140 мг), далее она почти не изменяется.

В старости наблюдается уплотнение стромы железы, уменьшается содержание железистой ткани, между главными клетками и жировой тканью иногда наблюдаются скопления оксифильных клеток.

Варианты и аномалии строения околощитовидных желез

Околощитовидные железы вариабельны по форме (округлые, овоидные, уплощенные) и по положению. Их количество варьирует от 1 до 12.

ШИШКОВИДНАЯ ЖЕЛЕЗА

Шишковидная железа (glandula pinealis), или *шишковидное тело* (corpus pineale), *эпифиз мозга*, является частью промежуточного мозга (эпиталамуса), однако по своим функциям она относится к железам внутренней секреции. Шишковидная железа имеет овоидную форму, длину 8–15 мм, ширину 6–10 мм, толщинуи 4–6 мм, массу 0,2 г. Покрыта соединительнотканной капсулой, от которой в паренхиму идут соединительнотканные трабекулы. Паренхима железы представлена пинеалоцитами и глиоцитами. *Пинеалоциты* (эндокринные клетки) занимают преимущественно центральные отделы долек железы. *Глиоциты* шишковидной железы представляют собой астроциты (клетки нервной ткани), окружающие пинеалоциты. В шишковидном теле имеются округлые слоистые тельца, образованные солями кальция и органическим матриксом («мозговой песок»). Пинеалоциты синтезируют *мелатонин* (антагонист меланостимулирующего гормона гипофиза) и *серотонин*. Шишковидное тело моделирует активность адено- и нейрогипофиза, панкреатических островков, паращитовидных желез, надпочечников, половых желез и щитовидной железы, оказывая в основном ингибирующее действие на эти железы. У взрослых людей эпифиз сохраняет связь с так называемым субкомиссуральным органом (анатомическое образование промежуточного мозга), обладающим нейросекреторной активностью.

Иннервация: симпатические нервные волокна (из внутреннего сонного сплетения).

Кровоснабжение: ветви задней мозговой и верхней мозжечковой артерий. *Венозная кровь* оттекает в большую вену мозга.

Развитие шишковидной железы

Шишковидное тело формируется на 6—7-й неделях внутриутробного развития как непарное выпячивание крыши будущего третьего желудочка головного мозга. В клеточные элементы этого выроста врастает мезодерма, образующая строму шишковидного тела.

Возрастные особенности строения шишковидной железы

Шишковидное тело у новорожденных округлое, относительные размеры его больше, чем у взрослых людей. Эпифиз сплющен в верхненижнем направлении, его длина — 2–3 мм, ширина —1,5–2,5 мм, толщина — 1,5–2,6 мм, масса — 6–9 мг. Эпифиз не достигает бугорков четверохолмия и прикрыт сверху валиком мозолистого тела. Структура эпифиза у новорожденных не вполне дифференцирована, он быстро растет после рождения. На протяжении 1-го года жизни масса шишковидного тела увеличивается с 7 до 100 мг. Максимальных размеров эпифиз достигает в возрасте 4—7 лет, когда его масса увеличивается еще вдвое и далее почти не изменяется,

с возраста 8—11 лет происходит обратное развитие (инволюция) эпифиза, железистые клетки постепенно заменяются соединительной тканью. Когда его масса увеличивается еще вдвое и далее почти не изменяется. У женщин размеры эпифиза больше, чем у мужчин. В зрелом и пожилом возрасте нередки кисты шишковидного тела.

Варианты и аномалии строения шишковидной железы

Шишковидное тело у взрослых людей может иметь индивидуальные варианты формы, быть овоидным и сплюснутым, удлиненным (в старческом возрасте).

Вопросы для повторения и самоконтроля

1. Назовите место расположения гипофиза и его части. Назовите гормоны гипофиза и их физиологические свойства.
2. Расскажите о развитии гипофиза в эмбриогенезе и возрастных его особенностях у детей.
3. Расскажите о топографии и строении щитовидной железы.
4. Расскажите о строении щитовидной железы у новорожденных.
5. Расскажите о возрастных изменениях околощитовидных желез в детском возрасте.
6. Расскажите о развитии шишковидной железы. В каком возрасте ее масса максимальная?

НАДПОЧЕЧНИК

Надпочечник (glandula suprarenalis) — парный орган, расположенный забрюшинно непосредственно над верхним полюсом почки (рис. 319). Надпочечник имеет форму уплощенного спереди назад конуса с расширенным основанием и тонкой верхушкой. У надпочечника различают *переднюю поверхность* (facies anterior), *заднюю поверхность* (facies posterior) и *нижнюю поверхность* (facies inferior). Длина надпочечника составляет 4—6 см, высота — 2—3 см, толщина (переднезадний размер) — 0,2—0,8 см. Масса надпочечника у взрослого человека равна 12—13 г. Задняя поверхность правого и левого надпочечника прилежит к диафрагме, нижняя (почечная поверхность) прилежит к верхнему полюсу почки. *Медиальный край* (margo medialis) правого надпочечника граничит с нижней полой веной, левого — с аортой. Спереди оба надпочечника прикрыты почечной фасцией и париетальной

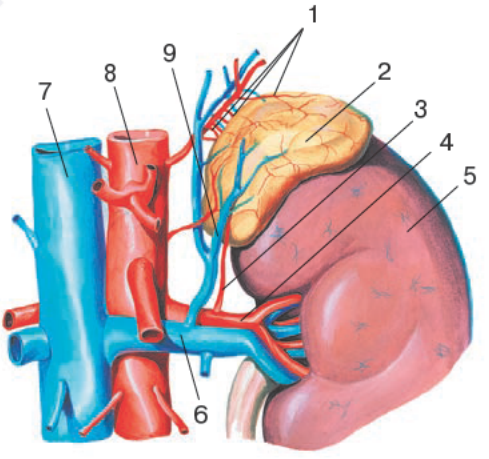

Рис. 319. Надпочечник, левый. Вид спереди:
1 — верхние надпочечниковые артерии; 2 — надпочечник; 3 — нижняя надпочечниковая артерия; 4 — почечная артерия; 5 — почка; 6 — почечная вена; 7 — нижняя полая вена; 8 — аорта; 9 — центральная надпочечниковая вена

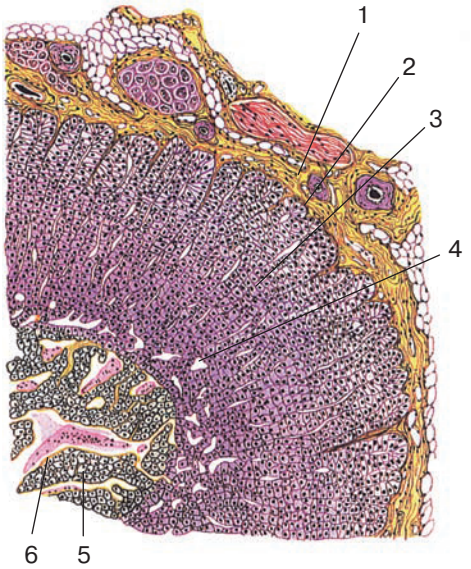

Рис. 320. Микроскопическое строение надпочечника:

1 — капсула надпочечника; 2 — клубочковая зона; 3 — пучковая зона; 4 — сетчатая зона; 5 — мозговое вещество; 6 — синусоидный капилляр

брюшиной. На передней поверхности надпочечника расположена небольшая борозда — *ворота* (hilum), сквозь которую проходят сосуды и нервы. Снаружи надпочечник покрыт соединительнотканной капсулой, плотно сращенной с паренхимой. У паренхимы различают корковое и мозговое вещество. В *корковом веществе*, или *коре* (cortex), различают *клубочковую* (zona glomerulosa), *пучковую* (zona fasciculata) и *сетчатую зону* (zona reticalaris), расположенную на границе с мозговым веществом (рис. 320). Клубочковая зона образована мелкими клетками, расположенными в виде клубочков и синтезирующими *минералокортикоиды (альдостерон*). Пучковая зона является самой широкой частью коры надпочечников. Клетки этой зоны, вырабатывающие *глюкокортикоиды (гидрокортизон* и *кортикостерон*), образуют колонки, ориентированные перпендикулярно поверхности органа. Сетчатая зона состоит из небольших клеточных скоплений, образованных мелкими клетками, выделяющими андрогены и эстрогены.

Мозговое вещество (medulla) надпочечников образовано скоплениями крупных клеток, среди которых различают эпинефроциты (синтезируют адреналин) и норэпинефроциты (синтезируют норадреналин).

Иннервация надпочечника: симпатические волокна (из чревного сплетения, преганглионарные для мозгового вещества) и парасимпатические волокна (из блуждающих нервов).

Кровоснабжение: 15—20 верхних надпочечниковых артерий (из нижней диафрагмальной артерии), средняя надпочечниковая артерия (ветвь аорты) и нижняя надпочечниковая (из почечной артерии). Центральная вена у правого надпочечника впадает в нижнюю полую вену, у левого — в левую почечную вену. Из надпочечника выходят многочисленные мелкие поверхностные вены, впадающие в притоки воротной вены печени.

Лимфатические сосуды впадают в поясничные лимфатические узлы.

Развитие надпочечника

Во внутриутробном периоде закладка коркового вещества надпочечников происходит на 22—25-й день развития в виде выпячивания целомического эпителия. В образующийся надпочечник на 6-й неделе жизни эмбриона внедряются клетки из нервной трубки, которые дают начало мозговому веществу надпочечника. Поэтому мозговое вещество надпочечника имеет нейрональное происхождение. У плодов на 6—7-м месяцах развития образующийся надпочечник представлен в основном *фетальной* (плодной) *корой,* в которой диффузно располагаются *«мозговые шары»*,

представляющие собой небольшие скопления мелких клеток — будущих клеток мозгового вещества. Далее эти клетки перемещаются постепенно в центр надпочечников (образуется мозговое вещество).

Возрастные особенности строения надпочечника

Надпочечники у детей отличаются большой величиной. Масса надпочечника у новорожденных составляет 2,5—7 г (левый часто тяжелее); вертикальный размер составляет 3—3,5 см (справа), 2,5—3 см (слева), горизонтальный — 3—4,5 см (справа) и 3—4 см (слева). Форма надпочечника у новорожденных треугольная (реже приближается к полумесяцу или неправильному овалу), контуры ровные; верхний, латеральный и медиальный углы сглажены, передняя и задняя поверхности слегка выпуклые, нижняя — вогнутая. Почти всегда у новорожденных имеются добавочные мелкие надпочечники, располагающиеся на поверхности основного органа, в капсуле почки, по ходу яичковых (яичниковых) сосудов.

Корковое вещество надпочечника у новорожденных содержит три зоны. Клубочковая зона очень тонкая, она становится более заметной на 5-м месяце после рождения. Пучковая и сетчатая зоны надпочечника развиты к рождению.

После рождения масса надпочечников уменьшается, через неделю она в два раза меньше, чем у новорожденных. Снижение массы надпочечника в этом возрасте происходит вследствие цитолиза, резорбции («рассасывания») внутренней части коркового вещества, что связано с очень высокой потребностью развивающегося организма в гормонах коры надпочечников. Уменьшение внутренней части коркового вещества прогрессирует в течение трех недель после рождения, одновременно изменяются и соотношения зон коркового вещества. Пучковая зона до конца 1-го года жизни ребенка распространяется к центру надпочечников, увеличивается. Сетчатая, напротив, уменьшается в размерах. В дальнейшем, до наступления полового созревания, происходит постепенный рост слоев и развитие соединительной ткани в корковом веществе.

Толщина коркового вещества у новорожденных равна в среднем 2 мм, к концу 1-го года — 400—500 мкм. Далее происходит увеличение толщины коркового вещества и массы самого органа. У детей в возрасте 1—5 лет толщина коркового вещества составляет 520 мкм, в 6—10 лет — 560 мкм, в 11—15-летнем возрасте — 790 мкм, в 16 лет — 980 мкм. Наибольшее увеличение массы надпочечников происходит в возрасте 10—15 лет. К 18—20 годам толщина клубочковой и сетчатой зон максимальные. Далее, вплоть до пожилого возраста, изменения коркового вещества надпочечников незначительные. После 50 лет определяется постепенное уменьшение толщины коркового вещества. Синтез андрогенов в коре надпочечников снижается.

Масса мозгового вещества надпочечников у новорожденного очень незначительная, соединительная ткань в нем почти отсутствует. После рождения число хромаффинных клеток увеличивается, усиливается кровоснабжение мозгового вещества. В нем образуется соединительная ткань. Масса надпочечника восстанавливается к 5 годам, становится максимальной в возрасте 18—20 лет (12—13 г) и далее почти не изменяется.

Размер хромаффинных клеток существенно увеличивается в возрасте 7—8 лет. К 10 годам хромаффинные клетки становятся крупными, размеры мозгового вещества становятся больше, чем коркового. У женщин масса надпочечников больше, чем у мужчин. При беременности она увеличивается на 2 г. После 70 лет размеры и масса надпочечников уменьшаются.

ЭНДОКРИННАЯ ЧАСТЬ ПОДЖЕЛУДОЧНОЙ ЖЕЛЕЗЫ

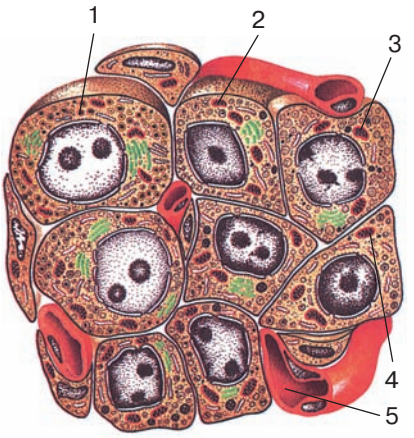

Рис. 321. Строение панкреатического островка. Схема:

1 — альфа-клетка; 2 — бета-клетка; 3 — дельта-клетка; 4 — РР-клетка; 5 — кровеносный капилляр

Эндокринная часть поджелудочной железы (pars endocrina pancreatis) образована группами панкреатических островков (островки Лангерганса), общее число которых составляет 1—2 млн. Каждый *панкреатический островок* (insula pancreatica) представляет собой клеточное скопление, окруженное широкими кровеносными капиллярами (рис. 321). Диаметр одного островка равен 100—300 мкм. До 60—80% всех клеток островка составляют *бета-клетки*, секретирующие *инсулин*. *Альфа-клетки*, составляющие 10—30% клеток островка, вырабатывают *глюкагон*. *D-клетки* (около 10%) выделяют соматостатин. Немногочисленные *РР-клетки* синтезируют панкреатический полипептид.

Иннервация, *кровоснабжение, отток лимфы* — см. «Поджелудочная железа».

ЭНДОКРИННАЯ ЧАСТЬ ПОЛОВЫХ ЖЕЛЕЗ

Яичко и яичник вырабатывают половые гормоны — *андрогены*. В яичке гормон тестостерон синтезируют *интерстициальные эндокриноциты* (клетки Лейдига), которые располагаются между семенными канальцами, рядом с кровеносными капиллярами. Вместе с другими гормонами андрогены регулируют рост костей, прекращают его после наступления половой зрелости. Андрогены стимулируют синтез белка и ускоряют тканевой рост.

В яичке клетки Лейдига, имеющиеся уже у новорожденных, далее исчезают и вновь образуются в интерстиции в возрасте 1—3 лет. В 20 лет их общее число максимальное (700 млн). С каждым 10-летием их число уменьшается на 80 млн.

В яичнике женские *эстрогены* (фолликулин) синтезируют клетки фолликулярного эпителия. Клетки желтого тела вырабатывают *гестагены (прогестерон*). Кроме того, в яичнике образуется небольшое количество андрогенов. Эстрогены влияют на развитие половых органов, вторичных половых признаков, обеспечивают развитие тела по женскому типу, влияют на половое поведение. Эстрогены стимулируют пролиферацию слизистой оболочки матки во время менструального цикла. Прогестерон готовит слизистую матки к имплантации зародыша, влияет на развитие плаценты, молочных желез, задерживает развитие новых фолликулов.

Вторичные фолликулы появляются у девочек-подростков, эндокринная функция яичников максимальная у девушек и женщин 22—35 лет; она существенно снижается в климактерическом периоде.

Кровоснабжение, иннервация, отток лимфы — см. «Яичко», «Яичник».

СИМПАТИЧЕСКИЕ ПАРАГАНГЛИИ

Симпатические параганглии (paraganglia sumpathica) представляют собой плотные скопления хромаффиноцитов, секретирующих катехоламины, аналогичные мозговому веществу надпочечников. К паранглиям относят *межсонный параганглий* (*сонный клубочек*), расположенный у начала наружной и внутренней сонных артерий, *пояснично-аортальный параганглий*, лежащий на передней поверхности брюшной части аорты и *надсердечный параганглий* (между легочной артерией и аортой). Много мелких параганглиев находится забрюшинно вблизи симпатического ствола, по ходу симпатических нервов, вблизи семенных пузырьков, в маточно-влагалищном нервном сплетении, в тканях некоторых внутренних органов (сердца, почек, легких).

ДИФФУЗНАЯ НЕЙРОЭНДОКРИННАЯ СИСТЕМА

В организме человека имеются многочисленные клетки, синтезирующие биологически активные вещества — гормоны, являющиеся производными нейробластов нервного гребешка, экто- и энтодермы. Эти эндокринные клетки объединены в APUD-систему (Amine Precursors Uptake and Decarboxylation — поглощение и декарбоксилирование предшественников аминов). APUD-система дополняет и интегрирует деятельность нервной и эндокринной систем, осуществляет чувствительный контроль гомеостаза. К APUD-системе относят парафолликулярные клетки щитовидной железы, клетки мозгового вещества надпочечников, нейросекреторные клетки гипоталамуса, пинеалоциты шишковидного тела, главные паратироциты околощитовидных желез, эндокриноциты плаценты, эндокринные клетки в эпителии дыхательной и пищеварительной систем и др.

Развитие эндокринной системы

У эмбриона человека на 5—7-й неделе развития начинается закладка и формирование большинства эндокринных желез. Развитие различных желез внутренней секреции и начало их деятельности осуществляется не одновременно. В частности, первые признаки синтеза гормонов щитовидной железы проявляются в конце 12-й недели внутриутробного периода. Околощитовидные железы начинают функционировать в начале 10-й недели развития. Инсулин и его предшественники выявляются в крови зародыша с 11-й по 19-ю недели. Гормон мозгового вещества надпочечников норадреналин вырабатывается уже с 13-й недели развития. У плодов мужского пола признаки активности коркового вещества надпочечников определяются между 9-й и 20-й неделями развития, у плодов женского пола — между 10-й и 18-й неделями. У плода функционирует зародышевая кора надпочечников, альдостерон синтезируется на 15—35-й неделях. Указанные гормоны имеют большое значение в формообразовании органов и метаболизме плода.

С началом синтеза гормонов гипофиза совпадает по срокам усиление функциональной деятельности периферических эндокринных желез. Образование гормонов передней доли гипофиза значительно активизируется в сроки с 7—8-й по 20—22-ю недели внутриутробного развития.

В начале беременности, примерно до 20-й недели развития плода, деятельность гипофиза не подчиняется влиянию гипоталамуса. После 20-й недели в гипоталамусе активизируется деятельность нейросекреторных клеток, повышается чувствительность гипофиза к действию биологически активных веществ, образуемых в гипоталамусе.

Возрастные особенности функционирования эндокринной системы

До наступления половой зрелости осуществляется дальнейшее развитие и дифференцировка эндокринных желез. Исключением является шишковидная железа, максимальное функционирование которой отмечается в детском возрасте. Гипоталамо-гипофизарная система и половые железы созревают у девушек в возрасте 16—17 лет, у юношей — к 17—19 годам.

К наступлению половой зрелости у человека устанавливаются стабильные взаимодействия между нервной и эндокринной регуляцией процессов жизнедеятельности, а также между различными эндокринными железами. В эти сроки уменьшается функциональная деятельность шишковидной железы и выработка соматотропина передней долей гипофиза.

В пожилом и старческом возрастах происходит обратное развитие (инволюция) эндокринных желез. Постепенно снижается эндокринная функция половых желез. Формируются и компенсаторно-адаптационные механизмы: увеличивается чувствительность щитовидной железы к тиреотропному гормону гипофиза, а тканей — к действию гормонов щитовидной железы, замедляется их распад в крови.

Вопросы для повторения и самоконтроля

1. Расскажите об эндокринной части поджелудочной железы.
2. Где (какими структурами) вырабатываются половые гормоны в яичке и яичнике?
3. Назовите гормоны, синтезируемые в надпочечниках, и их физиологические эффекты.
4. Где располагаются параганглии? Что они собой представляют?
5. Назовите, что относится к APUD-системе? Какие функции она выполняет?
6. Назовите источники развития каждой из эндокринных желез.

СЕРДЕЧНО-СОСУДИСТАЯ СИСТЕМА

Сердечно-сосудистая система, которая обеспечивает транспорт крови, снабжение органов и тканей питательными и энергетическими веществами, выводит продукты обмена. К сердечно-сосудистой системе относят сердце и кровеносные сосуды (рис. 322). Центральное положение в сердечно-сосудистой системе занимает сердце. Кровеносные сосуды представлены артериями, несущими кровь от сердца, и венами, по которым кровь направляется к сердцу. К кровеносным сосудам принадлежит также микроциркуляторное русло, на уровне которого происходят обменные процессы между кровью и прилежащими тканями.

Кровеносные сосуды имеются почти во всех органах и тканях. Они отсутствуют лишь в эпителиальном покрове кожи и слизистых оболочек, в волосах, ногтях, роговице глаза и в суставных хрящах. По мере удаления от сердца арте-

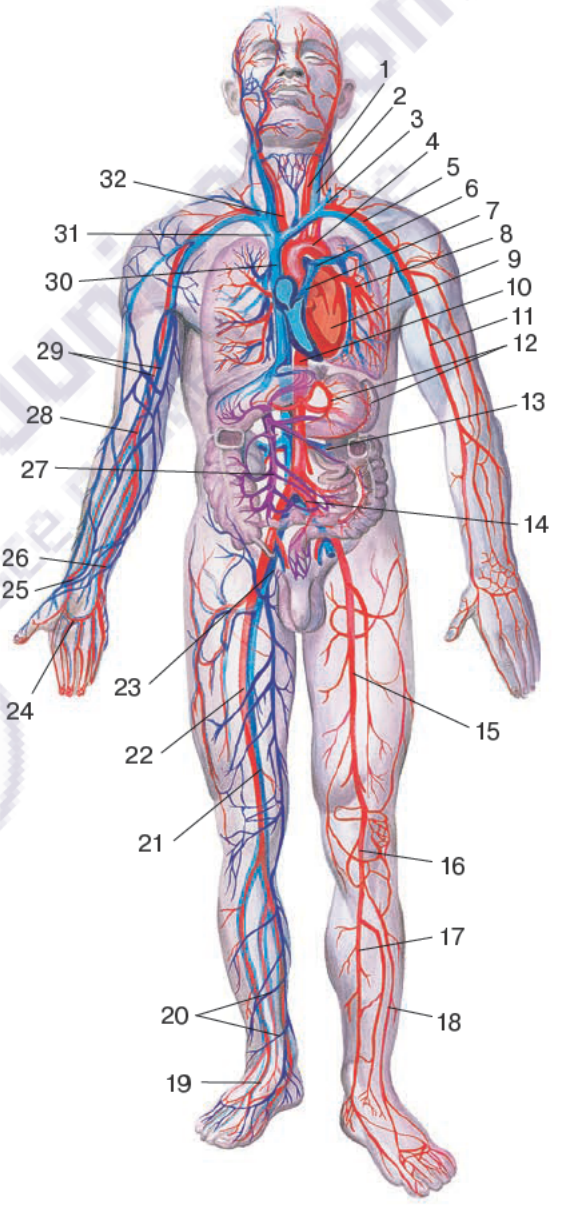

Рис. 322. Сердечно-сосудистая система человека. Схема:

1 — левая общая сонная артерия; 2 — левая внутренняя яремная вена; 3 — левая плече-головная вена; 4 — дуга аорты; 5 — левые подключичные артерия и вена; 6 — левая легочная артерия; 7 — легочный ствол; 8 — левая легочная вена; 9 — сердце; 10 — нисходящая часть аорты; 11 — плечевая артерия; 12 — артерии желудка; 13 — нижняя полая вена; 14 — левая общая подвздошная артерия; 15 — бедренная артерия; 16 — подколенная артерия; 17 — задняя большеберцовая артерия; 18 — задняя большеберцовая артерия; 19 — артерия и вена тыла стопы; 20 — артерия и вены голени; 21 — бедренная вена; 22 — правая бедренная артерия; 23 — правые наружные подвздошные артерия и вена; 24 — поверхностная артериальная ладонная дуга; 25 — лучевые артерия и вена; 26 — локтевые артерия и вена; 27 — воротная вена печени; 28 — плечевые артерия и вена; 29 — подмышечные артерия и вена; 30 — верхняя полая вена; 31 — правая плече-головная вена; 32 — плече-головной ствол

рии ветвятся, калибр их постепенно уменьшается вплоть до сосудов микроциркуляторного русла, расположенных в толще органов и тканей. Конечные отделы микроциркуляторного русла являются корнями (началом) вен. Вены укрупняются, соединяются между собой и несут кровь к сердцу.

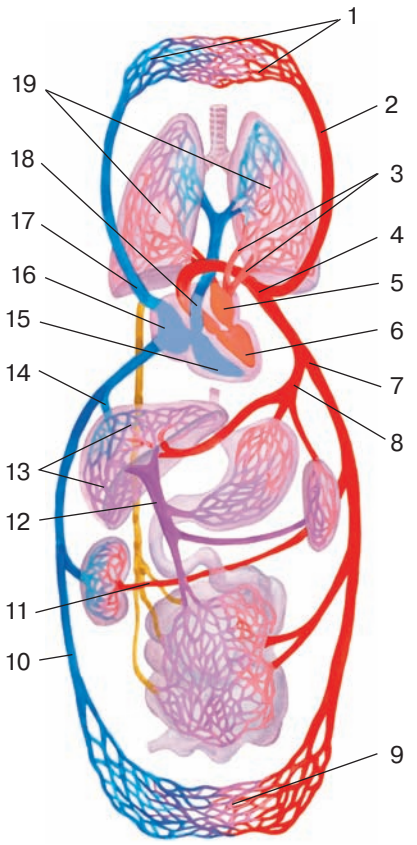

Рис. 323. Малый и большой круги кровообращения. Схема:

1 — капилляры головы, верхних отделов туловища и верхних конечностей; 2 — общая сонная артерия; 3 — легочные вены; 4 — дуга аорты; 5 — левое предсердие; 6 — левый желудочек; 7 — аорта; 8 — собственная печеночная артерия; 9 — капилляры нижних отделов туловища, нижних конечностей; 10 — нижняя полая вена; 11 — верхняя брыжеечная артерия; 12 — воротная вена печени; 13 — капилляры печени; 14 — печеночная вена; 15 — правый желудочек; 16 — правое предсердие; 17 — верхняя полая вена; 18 — легочный ствол; 19 — капилляры легких

У человека различают **большой** и **малый круги кровообращения** (рис. 323). Большой круг кровообращения начинается в левом желудочке и заканчивается в правом предсердии. Малый круг кровообращения берет начало в правом желудочке и оканчивается в левом предсердии.

Кровеносные сосуды получают название в соответствии с кровоснабжаемым ими органом (печеночная, желудочная артерии и вены) или в зависимости от расположения (локтевая, бедренная артерии и вены), с учетом анатомических образований, в которых они проходят (верхняя и нижняя брыжеечные артерии и прилежащие к ним вены), топографии (задняя артерия, огибающая плечевую кость), глубиной залегания (поверхностная надчревная). Выделяют *париетальные* (пристеночные) *артерии*, кровоснабжающие стенки полостей тела. *Висцеральные* (внутренностные) *артерии* кровоснабжают внутренние органы. Артерии до вступления их в орган называют внеорганными (экстраорганными), находящиеся в органах и их стенках — внутриорганными (интраорганными) артериями.

Стенки кровеносных сосудов состоят из внутренней, средней и наружной оболочек (рис. 324). *Внутренняя оболочка* артерии (tunica intima), или *интима,* состоит из слоя эндотелиальных клеток (эндотелиоцитов) с базальной мембраной, подэндотелиального слоя и внутренней эластической мембраны. *Средняя оболочка* артерии (tunica media), или *медиа*, у различных артерий имеет свои особенности. Соответственно особенностям строения этой оболочки различают *артерии эластического типа*, *мышечно-эластического (смешанного типа*) и *артерии мышечного типа* (артерии среднего и мелкого калибра). У артерий эластического типа (аорты, легочного ствола) средняя оболочка состоит из эластических волокон, которые придают большую упругость этим сосудам. Артерии мышечно-

эластического (смешанного) типа — крупные (подключичная, общие сонные артерии), в их средней оболочке имеются примерно в равном количестве гладкомышечные клетки и эластические волокна. Средняя оболочка у артерий мышечного типа (среднего и мелкого калибра) состоит из хорошо выраженных слоев гладкомышечных клеток, которые регулируют кровоток внутри органов и поддерживают уровень давления в этих сосудах. У артерий мышечного типа, диаметр которых составляет до 5 мм (среднего калибра), средняя оболочка образована 10—40 слоями спирально ориентированных гладких миоцитов. *Наружная оболочка* (tunica externa), или *адвентиция* (adventitia), образована рыхлой волокнистой соединительной тканью. В адвентиции проходят сосуды, нервы, обеспечивающие жизнедеятельность этих сосудов.

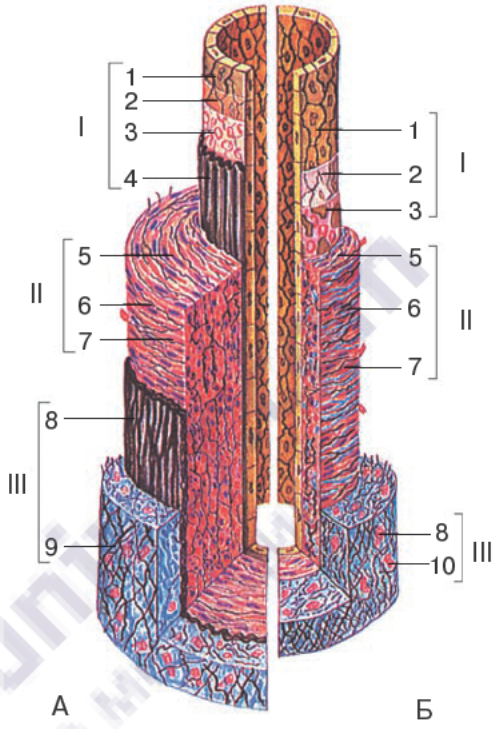

Рис. 324. Строение стенки артерии (А) и вены (Б) среднего калибра. Схема:

I — внутренняя оболочка: 1 — эндотелий; 2 — базальная мембрана; 3 — подэндотелиальный слой; 4 — внутренняя эластическая мембрана; II — средняя оболочка: 5 — миоциты; 6 — эластические волокна; 7 — коллагеновые волокна; III — наружная оболочка: 8 — наружная эластическая мембрана; 9 — волокнистая рыхлая соединительная ткань; 10 — кровеносные сосуды

Топография артерий тела человека определяется рядом закономерностей (П. Ф. Лесгафт).

1. Артерии подходят к органам с их внутренней стороны, обращенной к источнику кровоснабжения (крупному сосуду). В орган артерия или ее ветви в основном проникают через его ворота.

2. Артерии следуют к органам по кратчайшему пути. На конечностях артерии направляются по более короткой сгибательной стороне, а не по более длинной разгибательной.

3. Место начала артерии определяется главным образом областью закладки кровоснабжаемого органа, а не его окончательным положением. Так, к яичку, которое закладывается в поясничной области, направляется яичковая артерия (ветвь брюшной аорты). По мере опущения яичка вместе с ним в мошонку спускается и питающая его артерия.

4. Между количеством магистральных артерий и строением скелета имеются соответствия. На плече, бедре (по одной кости) имеется одна плечевая (бедренная) артерия; на предплечье (голени), где расположены по две кости, имеется по две магистральные артерии.

5. В области суставов соседние артерии анастомозируют при помощи мелких ветвей. Этим достигается непрерывность кровоснабжения сустава независимо от фазы движения в нем.

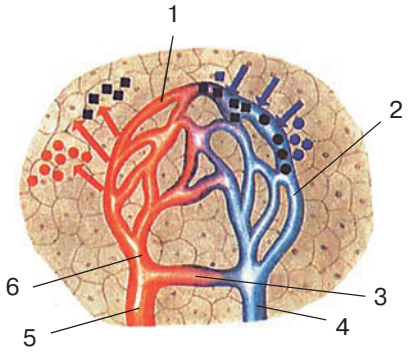

Рис. 325. Строение микроциркуляторного русла. Красные стрелки показывают приток питательных веществ в ткань; синие — отток продуктов жизнедеятельности из ткани. Схема:

1 — капиллярная сеть (капилляры); 2 — посткапилляр (посткапиллярная венула); 3 — артериоловенулярный анастомоз; 4 —венула; 5 — артериола; 6 — прекапилляр (прекапиллярная артериола)

6. Количество и диаметр артерий, кровоснабжающих орган, зависят не столько от размеров последнего, сколько от его функциональной активности.

7. Топография внутриорганных артерий определяется формой и строением органа, распределением в нем пучков соединительной ткани. В органах, имеющих дольчатое строение, артерия вступает в ворота органа и далее отдает ветви соответственно его долям, сегментам и долькам (печень, легкое, почка). К стенкам трубчатых органов (кишечник, маточная труба и др.) питающие их артерии подходят с одной стороны, а их ветви имеют главным образом кольцеобразное или продольное направление.

Дистальный отдел сердечно-сосудистой системы образует ***микроциркуляторное русло***, в состав которого входят артериолы, предкапиллярные артериолы (прекапилляры), капилляры (гемокапилляры), посткапиллярные венулы (посткапилляры), венулы и артериоло-венулярные анастомозы (рис. 325). Началом микроциркуляторного русла является артериола (*терминальная артериола*) диаметром 30—50 мкм, которая в своих стенках имеет один непрерывный слой гладких миоцитов. От артериолы отходят *прекапилляры* (артериальные капилляры), начальные отделы которых окружены 1—2 гладкими миоцитами, образующими *прекапиллярные сфинктеры*, регулирующие кровоток в капиллярах. Прекапилляры переходят в капилляры, стенки которых образованы одним слоем эндотелиоцитов, базальной мембраной и перикапиллярными клетками. Диаметр кровеносных капилляров составляет 3—11 мкм. *Капилляры* переходят в *посткапилляры* (посткапиллярные венулы), диаметр которых — 8—30 мкм. Строение посткапилляров близкое к строению капилляров, однако, они имеют более широкий просвет. *Посткапиллярные венулы* (посткапилляры) переходят в венулы диаметром 30—50 мкм, которые впадают в мелкие вены диаметром 50—100 мкм. В стенках венул появляется несплошной слой гладкомышечных клеток и единичные соединительнотканные волокна снаружи. К сосудам микроциркуляторного русла относят также сосуды, соединяющие артериолу и венулу — *артериоло-венулярные анастомозы* (шунты), которые содержат в своих стенках толстый слой гладких миоцитов.

Вопросы для повторения и самоконтроля

1. Расскажите о большом и малом кругах кровообращения.
2. Расскажите о строении стенок артерий.
3. Какие сосуды называют коллатеральными? Назовите их функцию.
4. Укажите закономерности анатомии и топографии артерий.
5. Какие сосуды образуют микроциркуляторное русло?

СЕРДЦЕ

Внешнее строение

Сердце (cor) находится в среднем отделе нижнего средостения между легкими. Бóльшая часть сердца располагается влево от срединной плоскости (рис. 326). По форме сердце напоминает конус, его нижняя заостренная часть — *верхушка сердца* (apex cordis), как и продольная его ось, обращена вниз, влево и вперед. Широкое *основание сердца* (basis cordis) направлено вверх, кзади и направо. Поперечный размер сердца у взрослого человека составляет 12—15 см, продольный — 14—16 см, масса сердца равна примерно 250—300 г.

Сердце проецируется на переднюю грудную стенку так, что его верхняя граница соответствует поперечной линии, соединяющей верхний край правого и левого третьих реберных хрящей (рис. 327). Правая граница сердца спускается вертикально вниз от верхнего края третьего правого реберного хряща (на 1—2 см правее грудины) до уровня пятого правого реберного хряща. Нижняя граница сердца идет косо, по линии от пятого правого реберного хряща до верхушки сердца. Левая граница сердца направляется от верхнего края III левого ребра (на уровне середины расстояния между левым краем грудины и левой среднеключичной линией) и идет вниз к верхушке сердца. Правое и левое предсердно-желудочковые отверстия проецируются на переднюю грудную

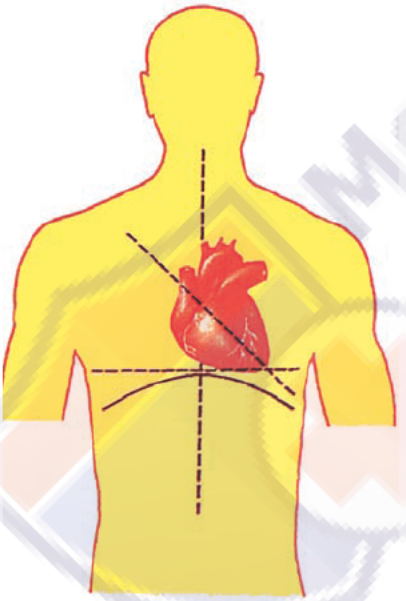

Рис. 326. Положение сердца в грудной полости. Вид спереди. Косой пунктирной линией показана продольная ось сердца

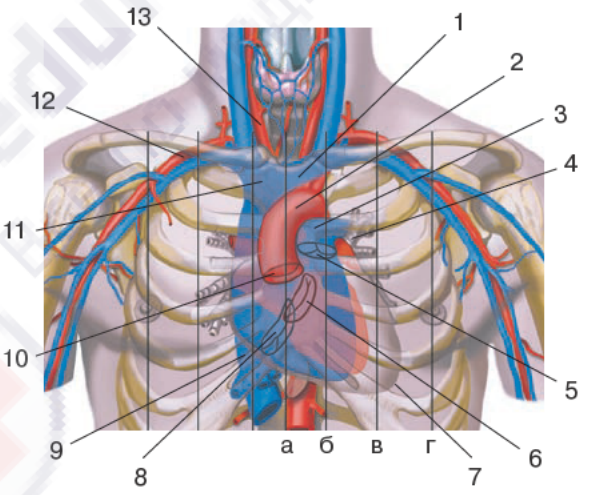

Рис. 327. Проекция клапанов сердца на переднюю грудную стенку. Вид спереди. Схема:

а — передняя срединная линия; б — грудинная линия; в — окологрудинная линия; г — сосковая линия.

1 — левая плече-головная вена; 2 — дуга аорты; 3 — легочный ствол; 4 — левый верхний долевой бронх; 5 — отверстие легочного ствола (клапан легочного ствола); 6 — левое предсердно-желудочковое отверстие (митральный клапан); 7 — верхушка сердца; 8 — правое предсердно-желудочковое отверстие (трехстворчатый клапан); 9 — нижняя полая вена; 10 — отверстие аорты (полулунный клапан аорты); 11 — правая плече-головная вена; 12 — правая подключичная артерия; 13 — правая общая сонная артерия

стенку по косой линии, проходящей от грудинного конца третьего левого реберного хряща к шестому правому реберному хрящу. Левое предсердно-желудочковое отверстие определяется на этой линии на уровне прикрепления третьего реберного хряща к грудине. Отверстие аорты находится позади левого края грудины на уровне третьего межреберного промежутка. Отверстие легочного ствола проецируется над прикреплением третьего левого реберного хряща к грудине.

У сердца выделяют грудино-реберную, диафрагмальную и две легочные поверхности. *Грудино-реберная поверхность* (facies sternocostalis), или *передняя поверхность* (facies anterior) сердца более выпуклая, обращена к внутренней поверхности грудины и ребер (рис. 328). *Диафрагмальная поверхность* (facies diaphragmatica),

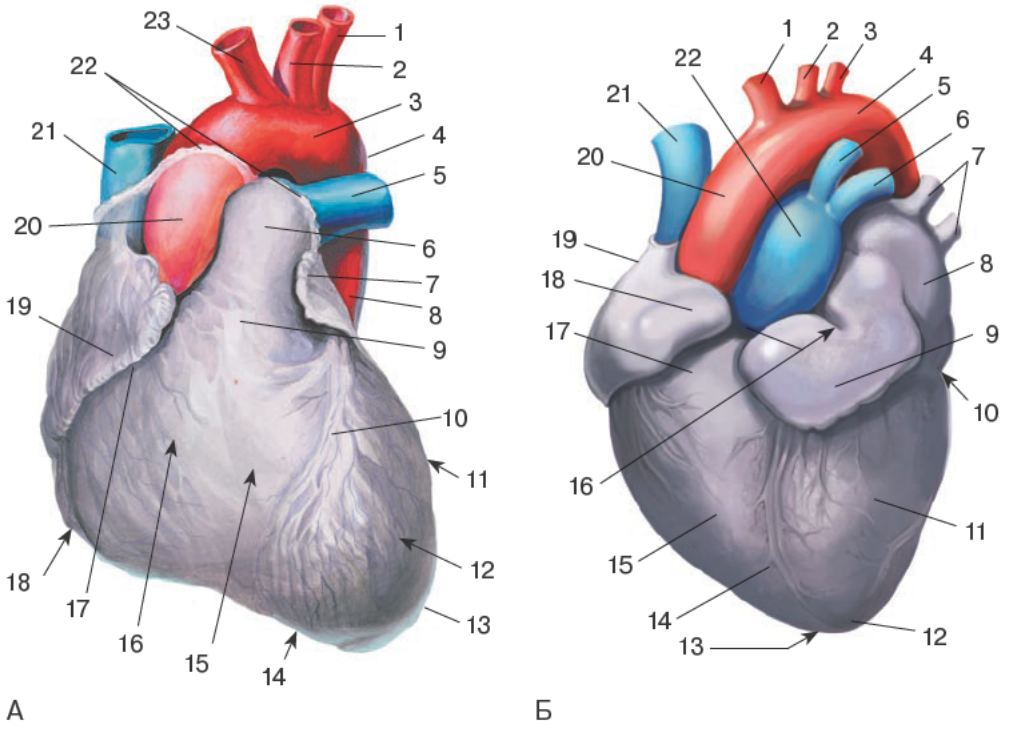

Рис. 328. Сердце. Грудино-реберная поверхность:

А — взрослого: 1 — левая подключичная артерия; 2 — левая общая сонная артерия; 3 — дуга аорты; 4 — перешеек аорты; 5 — левая легочная артерия; 6 — легочный ствол; 7 — левое ушко предсердия; 8 — нисходящая часть аорты; 9 — артериальный конус; 10 — передняя межжелудочковая борозда; 11 — левая легочная поверхность; 12 — левый желудочек сердца; 13 — верхушка сердца; 14 — вырезка верхушки сердца; 15 — правый желудочек сердца; 16 — грудино-реберная поверхность; 17 — венечная борозда; 18 — правый край сердца; 19 — правое ушко предсердия; 20 — восходящая часть аорты; 21 — верхняя полая вена; 22 — место перехода эпикарда в перикард; 23 — плечеголовной ствол.

Б — новорожденного: 1 — плечеголовной ствол; 2 — общая сонная артерия; 3 — левая подключичная артерия; 4 — дуга аорты; 5 — артериальная связка (артериальный проток); 6 — левая легочная артерия; 7 — левые верхняя и нижняя легочные вены; 8 — левое предсердие; 9 — левое ушко; 10 — венечная борозда; 11 — левый желудочек; 12 — верхушка сердца; 13 — вырезка верхушки сердца; 14 — передняя межжелудочковая борозда; 15 — правый желудочек; 16 — основание сердца; 17 — артериальный конус (воронка); 18 — правое ушко; 19 — правое предсердие; 20 — восходящая часть аорты; 21 — верхняя полая вена; 22 — легочный ствол

или *нижняя поверхность* (facies inferior), прилежит к диафрагме, а парная *легочная поверхность* (facies pulmonalis), или *боковая поверхность* (facies lateralis), обращена к соответствующему легкому (рис. 329). На поверхностях сердца видны границы между четырьмя его камерами — предсердиями и желудочками. Предсердия на поверхности сердца отделены от желудочков поперечной *венечной бороздой* (sulcus coronarius). Эта борозда лучше видна на диафрагмальной поверхности сердца. Спереди борозда прерывается легочным стволом и аортой. Над бороздой на грудино-реберной стороне находится часть правого предсердия с его правым ушком и ушко левого предсердия. Большая часть левого предсердия определяется на диафрагмальной поверхности сердца. На грудино-реберной передней поверх-

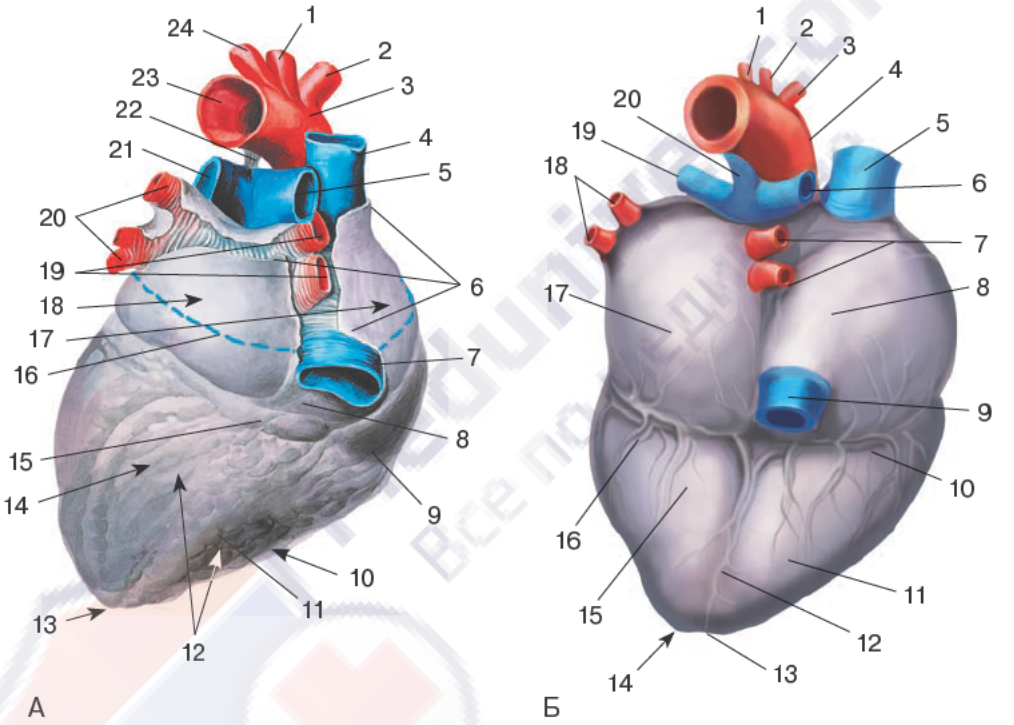

Рис. 329. Сердце. Диафрагмальная поверхность:

А — взрослого: 1 — левая общая сонная артерия; 2 — плечеголовной ствол; 3 — дуга аорты; 4 — верхняя полая вена; 5 — правая легочная артерия; 6 — место перехода эпикарда в перикард; 7 — нижняя полая вена; 8 — место вхождения нервов в миокард; 9 — венечная борозда; 10 — правый желудочек сердца; 11 — задняя межжелудочковая борозда; 12 — диафрагмальная поверхность; 13 — верхушка сердца; 14 —левый желудочек сердца; 15 — венечный синус; 16 — основание сердца; 17 — правое предсердие; 18 — левое предсердие; 19 — правые верхняя и нижняя легочные вены; 20 — левые верхняя и нижняя легочные вены; 21 — левая легочная артерия; 22 — артериальная связка; 23 — аорта; 24 — левая подключичная артерия.

Б — новорожденного: 1 — левая подключичная артерия; 2 — общая сонная артерия; 3 — плечеголовной ствол; 4 — дуга аорты; 5 — верхняя полая вена; 6 — правая легочная артерия; 7 — правые верхняя и нижняя легочные вены; 8 — правое предсердие; 9 — нижняя полая вена; 10 — венечная борозда; 11 — правый желудочек; 12 — задняя межжелудочковая борозда; 13 — вырезка верхушки сердца; 14 — верхушка сердца; 15 — левый желудочек, 16 — венечный синус; 17 — левое предсердие; 18 — левые легочные вены (верхняя и нижняя); 19 — левая легочная артерия; 20 — артериальная связка (артериальный проток)

ности сердца от его основания к верхушке идет *передняя межжелудочковая борозда* (sulcus interventricularis anterior), которая отделяет правый желудочек, расположенный справа от борозды, от левого желудочка сердца. На диафрагмальной стороне сердца видна *задняя межжелудочковая борозда* (sulcus interventricularis posterior), которая на верхушке сердца соединяется с передней межжелудочковой бороздой при помощи *вырезки верхушки* (incisura apicis cordis).

Полость сердца

У сердца имеются четыре камеры: правое и левое предсердие, правый и левый желудочки (рис. 330). В предсердия поступает кровь из верхней и нижней полых и легочных вен, а также из венечного синуса сердца. Сокращение желудочков направляет кровь в артерии. Из левого желудочка артериальная кровь направляется в аорту

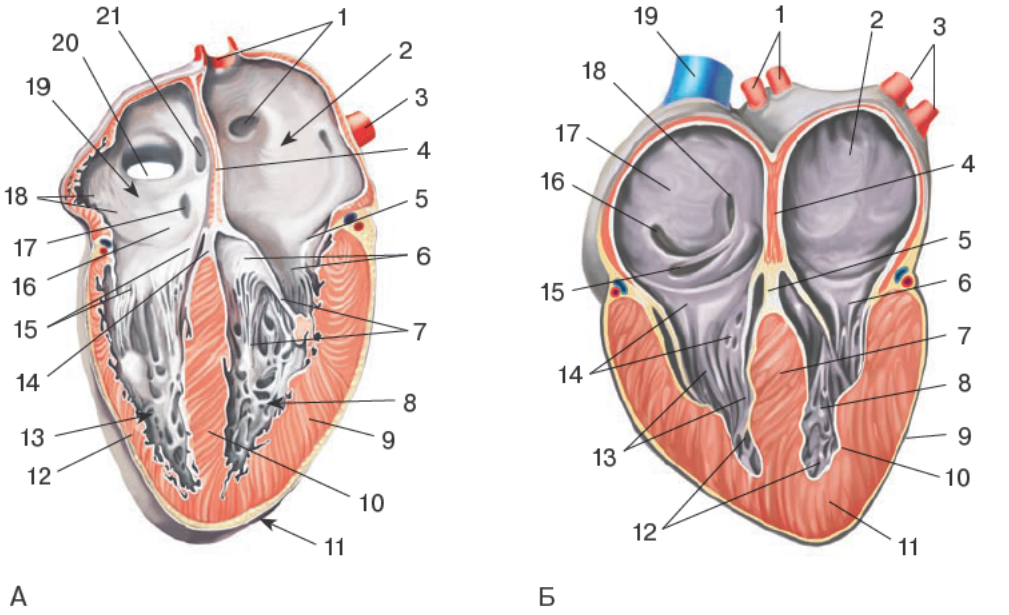

Рис. 330. Предсердия и желудочки сердца. Фронтальный разрез. Вид спереди:

А — взрослого: 1 — устья правых легочных вен; 2 — левое предсердие; 3 — левая легочная вена; 4 — межпредсердная перегородка; 5 — левое предсердно-желудочковое отверстие; 6 — передняя и задняя створки левого предсердно-желудочкового клапана; 7 — сухожильные хорды; 8 — левый желудочек; 9 — миокард левого желудочка; 10 — межжелудочковая перегородка (мышечная часть); 11 — верхушка сердца; 12 — миокард правого желудочка; 13 — правый желудочек; 14 — перепончатая часть межжелудочковой перегородки; 15 — створки правого предсердно-желудочкового клапана; 16 — правое предсердно-желудочковое отверстие; 17 — отверстие венечного синуса; 18 — гребенчатые мышцы; 19 — правое предсердие; 20 — устье нижней полой вены; 21 — овальная ямка.

Б — новорожденного: 1 — правые легочные вены; 2 — левое предсердие; 3 — левые легочные вены; 4 — межпредсердная перегородка; 5 — перепончатая часть; 6 — левый предсердно-желудочковый клапан (митральный клапан); 7 — мышечная часть; 8 — сосочковые мышцы; 9 — висцеральная пластинка (эпикард); 10 — эндокард; 11 — миокард; 12 — мясистые трабекулы; 13 — сухожильные хорды; 14 — правый предсердно-желудочковый клапан (трехстворчатый клапан); 15 — отверстие венечного синуса; 16 — отверстие нижней полой вены; 17—правое предсердие; 18 — овальная ямка правого предсердия; 19 — верхняя полая вена

и по ее ветвям — к органам и тканям (рис. 331). Из правого желудочка венозная кровь поступает в легочный ствол, далее в легочные артерии. Правая и левая половины сердца не сообщаются между собой. Правое предсердие через правое предсердно-желудочковое отверстие сообщается с правым желудочком, а левое — через левое предсердно-желудочковое отверстие — с левым желудочком.

Правое предсердие

Правое предсердие (atrium dextrum) имеет форму куба. Предсердие имеет дополнительную полость — *правое ушко* (auricula dextra), выступающее вперед и вправо. Расширенный задний участок правого предсердия, в который впадают верхняя и нижняя полые вены, называют *синусом полых вен* (sinus venarum cavarum). Между отверстиями верхней и нижней полых вен имеется небольшой *межвенозный* (Ловеров) *бугорок* (tuberculum intervenosum) (рис. 332). Вдоль нижнего края отверстия нижней

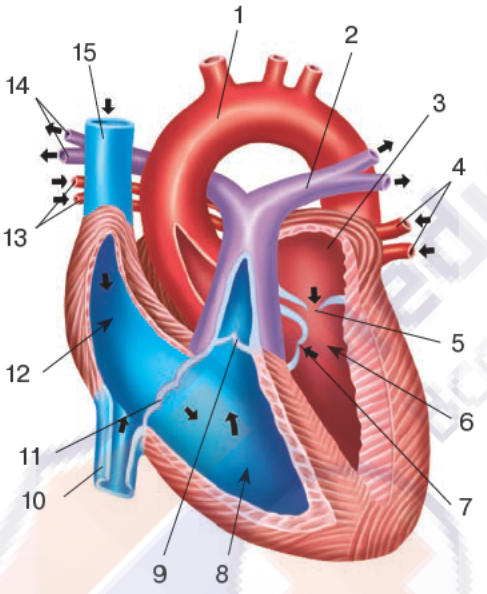

Рис. 331. Направление тока крови в сердце. Передняя стенка предсердий и желудочков частично удалена, стрелки указывают направление тока крови. Вид спереди. Схема:

1 — аорта; 2 — левая легочная артерия; 3 — левое предсердие; 4 — левые легочные вена; 5 — левое предсердно-желудочковое отверстие; 6 — левый желудочек; 7 — клапан аорты; 8 — правый желудочек; 9 — клапан легочного ствола; 10 — нижняя полая вена; 11 — правое предсердно-желудочковое отверстие; 12 — правое предсердие; 13 — правые легочные вены; 14 — ветви правой легочной артерии; 15 — верхняя полая вена

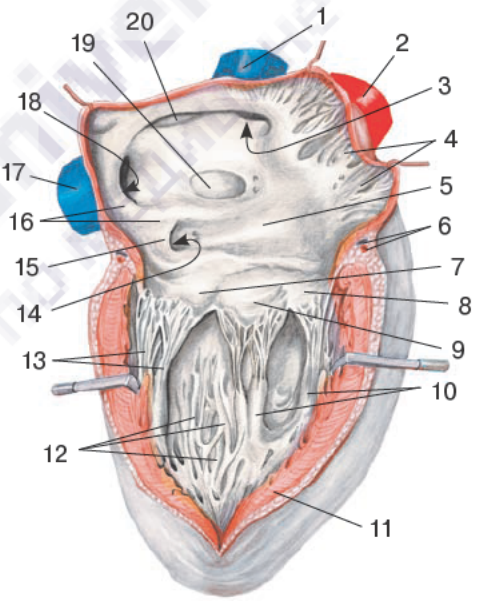

Рис. 332. Сердце. Правые предсердие и желудочек вскрыты. Вид справа:

1 — верхняя полая вена; 2 — аорта; 3 — отверстие верхней полой вены; 4 — гребенчатые мышцы; 5 — правое предсердно-желудочковое отверстие; 6 — сосуды сердца; 7 — перегородочная створка; 8 — задняя створка; 9 — передняя створка правого предсердно-желудочкового клапана; 10 — сосочковые мышцы; 11 — миокард; 12 — мясистые трабекулы; 13 — сухожильные хорды; 14 — отверстие венечного синуса; 15 — заслонка венечного синуса; 16 — заслонка нижней полой вены; 17 — нижняя полая вена; 18 — отверстие нижней полой вены; 19 — овальная ямка; 20 — межвенозный бугорок

полой вены располагается небольшая полулунная складка — *заслонка нижней полой вены* (valvula venae cavae inferioris), или Евстахиева заслонка. Под отверстием нижней полой вены находится *отверстие венечного синуса* (ostium sinus coronarii), возле которого имеется складка — *заслонка венечного синуса* (valvula sinus coronarii), или Тебезиева заслонка.

Правое предсердие отделено от левого при помощи *межпредсердной (медиальной) перегородки* (septum interatriale). На ней имеется углубление — *овальная ямка* (fossa ovalis). На внутренней поверхности правого ушка и прилежащего к нему участка правого предсердия видны выступающие продольные валики — *гребенчатые мышцы* (mm. pectinati), которые сверху ограничены *пограничным гребнем* (crista terminalis). Предсердие сообщается с желудочком через *правое предсердно-желудочковое отверстие* (ostium atrioventriculare dextrum).

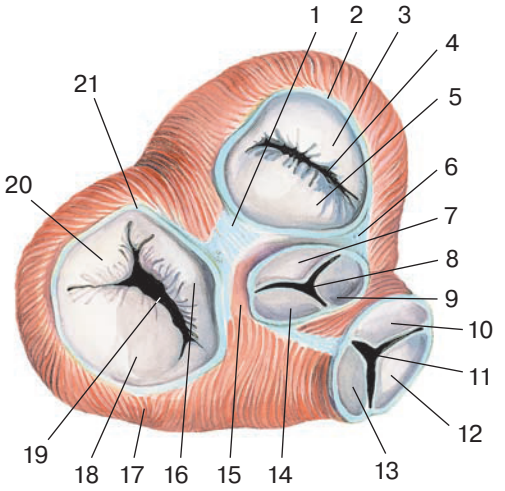

Рис. 333. Клапаны сердца. Предсердия, аорта и легочный ствол удалены. Вид сверху:

1 — правый фиброзный треугольник; 2 — левое фиброзное кольцо; 3 — задняя створка (митрального) предсердно-желудочкового клапана; 4 — левое предсердно-желудочковое отверстие; 5 — передняя створка левого предсердно-желудочкового клапана; 6 — левый фиброзный треугольник; 7 — задняя полулунная заслонка клапана аорты; 8 — отверстие аорты; 9 — левая полулунная заслонка клапана аорты; 10 — левая полулунная заслонка клапана легочного ствола; 11 — отверстие легочного ствола; 12 — передняя полулунная заслонка клапана легочного ствола; 13 — правая полулунная заслонка клапана легочного ствола; 14 — правая полулунная заслонка клапана аорты; 15 — фиброзные волокна вокруг отверстия легочного ствола и аорты; 16 — перегородочная створка правого предсердно-желудочкового клапана; 17 — миокард желудочка; 18 — передняя створка правого предсердно-желудочкового клапана; 19 — правое предсердно-желудочковое отверстие; 20 — задняя створка предсердно-желудочкового клапана; 21 — правое фиброзное кольцо

Правый желудочек

Правый желудочек (ventriculus dexter) по форме напоминает трехгранную пирамиду, обращенную верхушкой книзу. Нижняя стенка его уплощена, прилежит к сухожильному центру диафрагмы, передняя стенка выпуклая. Медиальную стенку правого желудочка образует *межжелудочковая перегородка* (septum interventriculare), которая отделяет этот желудочек от левого желудочка (см. рис. 329). Бóльшая часть перегородки образована сердечной мышцей (*мышечная часть*, pars muscularis), а меньшая, расположенная в самом верхнем отделе, является *перепончатой частью* (pars membranacea). У широкой верхней части правого желудочка имеются два отверстия. Сзади расположено *правое предсердно-желудочковое отверстие* (ostium atrioventriculare dextrum), а спереди — *отверстие легочного ствола* (ostium trunci pulmonalis). Часть правого желудочка, соответствующая началу легочного ствола, называется *артериальным конусом* (conus arteriosus). Он вытянут влево и вверх, имеет воронкообразную форму.

Правое предсердно-желудочковое отверстие имеет *правый предсердно-желудочковый клапан* (valvula atrioventricularis dextra), который состоит из трех створок (рис. 333). Клапан срастается с *фиброзным кольцом* (atrium fibrosus), расположенным на границе

предсердий и желудочков. Створки правого предсердно-желудочкового клапана (*передняя, задняя* и *перегородочная,* cuspis anterior, cuspis posterior et cuspis septalis) основаниями фиксированы к фиброзному кольцу, окружающему этот клапан. Свободные края створок направлены в полость желудочка, где прикрепляются к плотным фиброзным тяжам — *сухожильным хордам* (chordae tendineae) сосочковых мышц. Другие концы сухожильных хорд прочно сращены с *передней, задней* и *перегородочной сосочковыми мышцами* (mm. papillares anterior, posterior et septalis).

В верхней части артериального конуса правого желудочка, где он переходит в легочный ствол, находится *клапан легочного ствола* (valva trunci pulmonalis). У этого клапана имеются *правая, левая* и *передняя полулунные створки* (valvulae semilunares dextra, sinistra, anterior). Между стенкой легочного ствола и каждой из заслонок находится небольшое углубление — *луночка полулунной заслонки* (lunula valvulae semilunaris). Середина свободного края каждой заслонки утолщена, образует *узелок полулунной заслонки* (nodulus valvulae semilunaris), который способствует более плотному смыканию заслонок при закрытии клапана легочного ствола.

Левое предсердие

Левое предсердие (atrium sinistrum) имеет неправильную кубовидную форму, оно отделено от правого предсердия межпредсердной перегородкой. Переднелатеральная стенка предсердия имеет выпячивание — *левое ушко* (auricula sinistra). Со стороны полости предсердия его стенки гладкие, гребенчатые мышцы имеются лишь в ушке предсердия. На медиальной стенке предсердия (межпредсердной перегородке) также имеется *овальная ямка* (fossa ovalis). Сверху и сзади в левое предсердие открываются четыре *отверстия легочных вен* (ostia venarum pulmonalium), по два от каждого легкого. Левое предсердие сообщается с левым желудочком при помощи *левого предсердно-желудочкового отверстия* (ostium atrioventriculare sinistrum).

Левый желудочек

Левый желудочек (ventriculus sinister) имеет конусовидную форму, его основание обращено кверху. Широкий верхний отдел желудочка имеет два отверстия. Сзади и слева расположено левое предсердно-желудочковое отверстие, правее его — *отверстие аорты* (ostium aortae). Левое предсердно-желудочковое отверстие имеет переднюю и заднюю створки, принадлежащие *левому предсердно-желудочковому (митральному) клапану* (valva atrioventricularis sinistra). *Передняя створка* (cuspis anterior) клапана начинается на медиальной полуокружности отверстия, рядом с межжелудочковой перегородкой. *Задняя створка* (cuspis posterior) начинается на латеральной полуокружности отверстия. Створки клапана при помощи сухожильных нитей соединены с *передней* и *задней сосочковыми мышцами* (m. papillaris anterior et m. papillaris posterior), расположенными на внутренней стороне левого желудочка. Внутренняя поверхность желудочка у входа в аорту гладкая. У начала аорты имеется *клапан аорты* (valva aortae), состоящий из *правой, левой* и *задней полулунных заслонок* (valvulae semilunares dextra, sinistra et posterior). Между каждой заслонкой и стенкой аорты имеется углубление — *луночка заслонки* (lunula valvulae semilunaris), имеющая на своем свободном крае *узелок заслонки* (nodulus aortae).

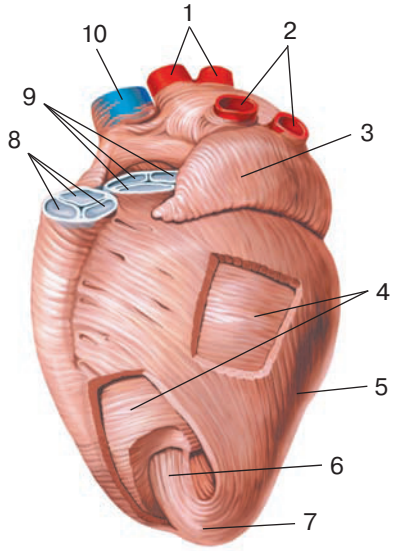

Рис. 334. Мышечная оболочка сердца. Вид слева:

1 — правые легочные вены; 2 — левые легочные вены; 3 — левое ушко; 4 — круговой слой; 5 — поверхностный продольный слой; 6 — глубокий продольный слой; 7 — завиток сердца; 8 — клапан легочного ствола; 9 — клапан аорты; 10 — верхняя полая вена

Строение стенки сердца

Стенка сердца имеет три слоя: эндокард (внутренний слой), миокард (средний, мышечный слой), эпикард (наружный, серозный покров сердца). *Эндокард* (endocardium), образованный эндотелиоцитами и субэндотелиальным слоем, выстилает изнутри полости сердца, повторяя их сложный рельеф, покрывает также сосочковые мышцы и сухожильные хорды. Предсердно-желудочковые клапаны, клапаны аорты и легочного ствола, заслонки нижней полой вены и венечного синуса образованы складками (дупликатурами) эндокарда, внутри которых имеются соединительнотканные волокна.

Миокард (myocardium) образован сердечной исчерченной мышечной тканью — кардиомиоцитами, которые формируют мышечные пучки (рис. 334). Мышечные пучки предсердий и желудочков берут начало от *правого* и *левого фиброзных колец* (annuli fibrosi dexter et sinister), *правого* и *левого фиброзных треугольников* (trigonum fibrosum dextrum et trigonum fibrosum sinistrum), расположенных на границе между миокардом предсердий и миокардом желудочков (см. рис. 333). Правое и левое фиброзные кольца окружают правое и левое предсердно-желудочковые отверстия. Правый и левый фиброзные треугольники прилежат справа и слева к задней полуокружности аорты. У предсердий миокард имеет поверхностный и глубокие слои. У предсердий мышечные пучки поверхностного слоя ориентированы поперечно, они общие для обоих предсердий. Продольный глубокий слой у каждого предсердия свой. Продольные пучки глубокого слоя начинаются на фиброзных кольцах, уходят вверх, где образуют также выпячивания в полость предсердий, получившие названия *гребенчатых мышц* (mm. pectinati). Миокард желудочков состоит из наружного, среднего и внутреннего слоев, начинающихся от нижней поверхности фиброзных колец. Пучки наружного (продольного) слоя идут вниз, образуют на верхушке сердца *завиток сердца* (vortex cordis) и переходят во внутренний, также продольный, слой миокарда. Пучки внутреннего слоя поднимаются вверх до фиброзных колец. Они образуют также сосочковые мышцы и мясистые трабекулы. Наружный и внутренний слои миокарда являются общими для обоих желудочков. Средний слой миокарда у каждого желудочка свой, он образован круговыми (циркулярными) пучками кардиомиоцитов.

Эпикард (epicardium), покрывающий снаружи миокард и предсердий, и желудочков, является серозной оболочкой — висцеральным листком серозного перикарда. Эпикард окружает также начальные отделы легочного ствола и аорты, конечные отделы легочных вен, верхних и нижних полых вен, а затем переходит в париетальную пластинку серозного перикарда.

Проводящая система сердца

Проводящая система сердца (systema conducens cordis) передает нервные импульсы от сердечных нервов в миокард. Она состоит из синусно-предсердного узла, предсердно-желудочкового узла, предсердно-желудочкового пучка, его ножек и разветвлений проводящих волокон (рис. 335). *Синусно-предсердный узел* (nodus sinuatrialis), или узел Кис—Флака, располагается под эпикардом правого предсердия, между местом впадения верхней полой вены и ушком правого предсердия. От этого узла проводящие волокна идут к кардиомиоцитам предсердий и к *предсердно-желудочковому узлу* (nodus atrioventricularis), или узлу Ашоффа—Тавара, который находится в толще нижнего отдела межпредсердной перегородки, вблизи перегородочной створки правого предсердно-желудочкового клапана. От предсердно-желудочкового узла отходит *предсердно-желудочковый пучок* (fasciculus atrioventricularis), или пучок Гиса, который через правый фиброзный треугольник спускается в межжелудочковую перегородку. В верхней части межжелудочковой перегородки пучок Гиса разделяется на *правую* и *левую* ножки, которые в толще миокарда желудочков разветвляются на *подэндокардиальные ветви* (волокна Пуркинье), заканчивающиеся непосредственно на кардиомиоцитах желудочков.

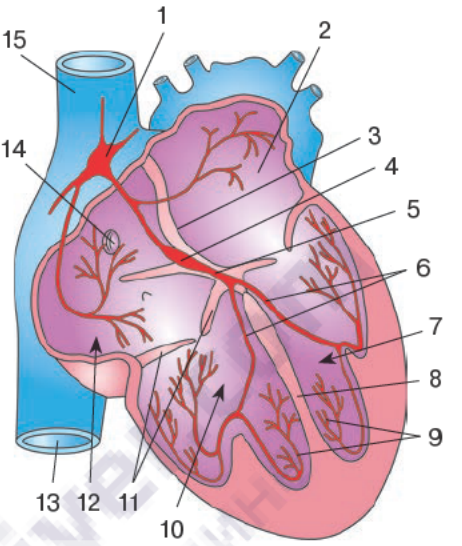

Рис. 335. Проводящая система сердца. Вид спереди. Схема:

1 — синусно-предсердный узел; 2 — левое предсердие; 3 — межпредсердная перегородка; 4 — предсердно-желудочковый узел; 5 — предсердно-желудочковый пучок; 6 — правая и левая ножка предсердно-желудочкового пучка; 7 — левый желудочек; 8 — межжелудочковая перегородка; 9 — проводящие мышечные волокна; 10 — правый желудочек; 11 — правый предсердно-желудочковый клапан; 12 — правое предсердие; 13 — нижняя полая вена; 14 — отверстие венечного синуса; 15 — верхняя полая вена

Иннервация сердца: симпатические волокна идут в составе сердечных нервов от правого и левого симпатических стволов; парасимпатические волокна поступают по сердечным ветвям блуждающих нервов.

Кровеносные сосуды сердца

Артерии сердца отходят от самого начала аорты, ее луковицы. Различают правую и левую венечные артерии (рис. 336). *Правая венечная артерия* (a. coronaria dextra) идет вправо под ушко правого предсердия, проходит в венечной борозде, огибает правую поверхность сердца, идет по его задней поверхности влево. Наиболее крупной ветвью этой артерии является *задняя межжелудочковая ветвь* (r. intrventricularis posterior), идущая по одноименной борозде к верхушке сердца.

Левая венечная артерия (arteria coronaria sinistra) начинается от луковицы аорты и сразу делится на переднюю межжелудочковую и огибающую ветви. *Передняя меж-*

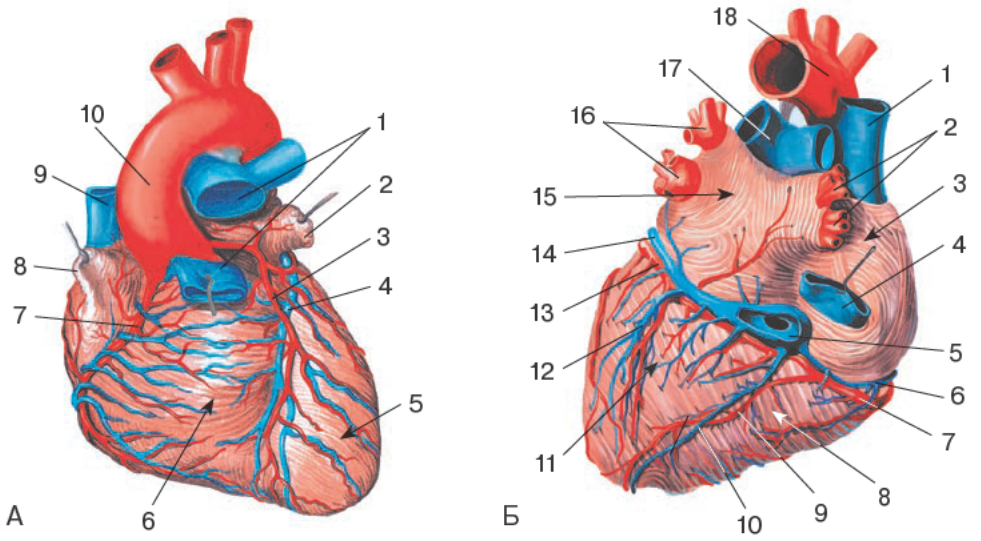

Рис. 336. Сердце и его кровеносные сосуды:

А — грудино-реберная поверхность: 1 — легочный ствол; 2 — левое ушко сердца; 3 — передняя межжелудочковая ветвь левой венечной артерии; 4 — большая вена сердца; 5 — левый желудочек; 6 — правый желудочек; 7 — правая венечная артерия; 8 — правое ушко сердца; 9 — верхняя полая вена; 10 — дуга аорты.

Б — диафрагмальная поверхность: 1 — верхняя полая вена; 2 — правые легочные вены; 3 — правое предсердие; 4 — нижняя полая вена; 5 — венечный синус; 6 — малая вена сердца; 7 — правая венечная артерия; 8 — правый желудочек; 9 — задняя межжелудочковая ветвь; 10 — средняя вена сердца; 11 — левый желудочек; 12 — задняя вена левого желудочка; 13 — огибающая ветвь; 14 — большая вена сердца; 15 — левое предсердие; 16 — левые легочные вены; 17 — легочный ствол; 18 — дуга аорты

желудочковая ветвь (r. interventricularis anterior) идет по одноименной борозде сердца к его верхушке. *Огибающая ветвь* (r. circumflexus), являясь продолжением основного ствола левой венечной артерии, проходит по венечной борозде сердца на заднюю его поверхность, где анастомозирует с правой венечной артерией.

Вены сердца собираются в общий венозный сосуд — *венечный синус* (sinus coronarius), который располагается в венечной борозде на задней стороне сердца и открывается в правое предсердие. В венечный синус впадают большая, средняя и малые вены сердца, задняя вена левого желудочка, косая вена левого предсердия. *Большая вена сердца* (v. cardiaca magna) начинается кпереди от верхушки сердца, идет вверх по передней межжелудочковой борозде. На уровне венечной борозды эта вена поворачивает влево, ложится в венечную борозду на задней стороне сердца и впадает в венечный синус. *Средняя вена сердца* (v. cardiaca media) формируется в области задней поверхности верхушки сердца, поднимается вверх по задней межжелудочковой борозде и впадает в венечный синус. *Малая вена сердца* (v. cardiaca parva) начинается на правой стороне правого желудочка, идет вверх, ложится в венечную борозду и впадает в венечный синус. *Задняя вена левого желудочка* (v. posterior ventriculi sinistri) формируется из нескольких мелких вен на задней стороне левого желудочка, возле верхушки сердца. Она впадает в венечный синус или в конечную часть большой вены сердца. *Косая вена левого предсердия* (v. obliqua atrii sinistri) идет сверху вниз по задней стороне левого предсердия, впадает в венечный синус.

Кроме вен, впадающих в венечный синус, имеются *наименьшие вены сердца* (vv. cardiacae minimae), или Тебезиевы вены, в количестве 20—30, которые идут в толще стенок сердца, открываются в правое предсердие и в другие камеры сердца.

Лимфатические сосуды от стенок сердца направляются к нижним трахеобронхиальным и к передним средостенным лимфатическим узлам.

Развитие сердца

Сердце формируется из мезодермы в виде парной закладки на стадии 1—3 сомитов (17-е сутки развития зародыша). Из этой закладки образуется простое трубчатое сердце, расположенное в области шеи (рис. 337). Оно кпереди переходит в примитивную луковицу сердца, а кзади — в расширенный венозный синус. Передний (головной) конец простого трубчатого сердца является артериальным, а задний — венозным. Средний отдел сердца интенсивно растет в длину, изгибается в вентральном направлении в виде дуги в сагиттальной плоскости. Вершина этой дуги — будущая верхушка сердца. Нижний (каудальный) отдел дуги — венозный отдел сердца, верхний (краниальный) отдел — артериальный.

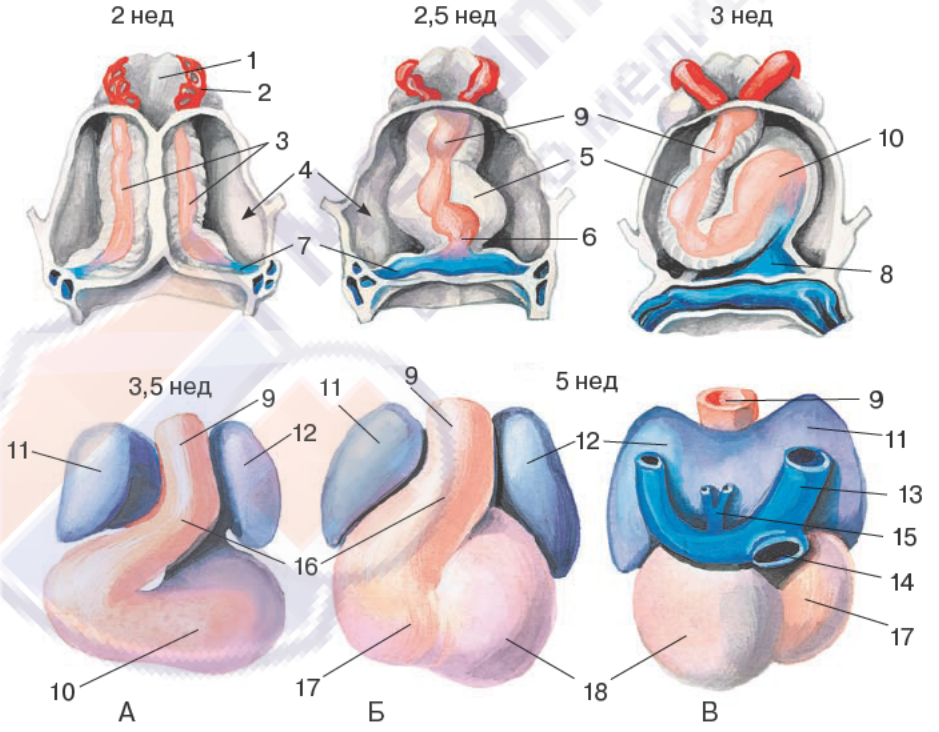

Рис. 337. Стадии развития сердца. Вид спереди (А, Б) и сзади (В):

1 — глотка; 2 — первая дуга аорты; 3 — эндокардиальные трубки; 4 — перикард и его полость; 5 — эпимиокард (закладка миокарда и эпикарда); 6 — эндокард желудочка; 7 — закладка предсердий; 8 — предсердие; 9 — артериальный ствол; 10 — желудочек; 11 — правое предсердие; 12 — левое предсердие; 13 — верхняя полая вена; 14 — нижняя полая вена; 15 — легочные вены; 16 — артериальный конус; 17 — правый желудочек; 18 — левый желудочек

Простое трубчатое сердце, имеющее вид дуги, изгибается против часовой стрелки S-образно и преобразуется в сигмовидное сердце. На его внешней поверхности формируется предсердно-желудочковая борозда (будущая венечная). Общее предсердие быстро растет, охватывает сзади артериальный ствол, по сторонам которого спереди видны два выпячивания — закладки правого и левого ушек. Предсердие и желудочек сообщаются узким предсердно-желудочковым каналом, в стенках которого образуются вентральное и дорсальное утолщения — предсердно-желудочковые эндокардиальные валики (из них развиваются далее предсердно-желудочковые клапаны). В устье артериального ствола формируются четыре эндокардиальные валика (будущие клапаны аорты и легочного ствола).

Межпредсердная перегородка начинает формироваться на 4-й неделе эмбриогенеза. Она растет в сторону предсердно-желудочкового канала, разделяет общее предсердие на правое и левое. Со стороны верхнезадней стенки предсердия растет вторичная (межпредсердная) перегородка, которая срастается с первичной и разделяет полностью правое и левое предсердия. В начале 8-й недели в задненижнем отделе желудочка образуется складка, растущая вперед и вверх, в сторону эндокардиальных валиков и формирующая межжелудочковую перегородку. Одновременно в артериальном стволе образуются две продольные складки, растущие в сагиттальной плоскости навстречу друг другу и книзу (в сторону межжелудочковой перегородки). Эти складки соединяются между собой и образуют перегородку, отделяющую восходящую часть аорты от легочного ствола.

После образования межжелудочковой и аортолегочной перегородок у эмбриона сердце становится четырехкамерным. Овальное отверстие (в межпредсердной перегородке) закрывается только после рождения, когда начинает функционировать малый (легочный) круг кровообращения.

Возрастные особенности строения сердца

Объем сердца у новорожденных значительный по сравнению с объемом грудной полости. Сердце округлое, его длина — 3—3,5 см, поперечный размер — 2,7—3,9 см, масса — 25 г (от 11, 4 до 49,5 г). Правая половина сердца более вместительная, чем левая. Просвет правого предсердия равен 4—4,6 см, левого — 3,5—4 см, правого желудочка — 5,5—6,6 см, левого — 3,7—4,3 см. Емкость правого предсердия — 7—10 $см^3$, левого — 4—5 $см^3$, правого желудочка — 7—10 $см^3$, левого — 6—10 $см^3$. У новорожденных отношение массы правого желудочка к массе левого (желудочковый индекс) равно 1,2—1,4, на 5—11 сутки после рождения — 0,9. Толщина стенки предсердий равна 0,1—0,2 см, желудочков — 0,3—0,5 см.

Грудино-реберная поверхность сердца у новорожденных соприкасается с грудной стенкой только на уровне желудочков и прилежит к тимусу — на уровне предсердий. Сердце почти со всех сторон непосредственно прилежит к перикарду, внеперикардиальные отделы обоих предсердий соприкасаются с главными бронхами и пищеводом.

Положение сердца связано с высоким уровнем расположения диафрагмы и особенностями строения грудной клетки. При конусовидной форме грудной клетки сердце имеет почти поперечное положение, при пирамидальной — вертикальное и косое (встречается реже). В первые часы после рождения топография сердца изменяется: оно как бы осуществляет поворот вокруг своей длинной оси. Поэтому передний отдел диафрагмальной поверхности сердца становится более приподнятым, чем задний. Верхушка сердца перемещается кпереди, а грудино-реберная его поверхность приближается к передней стенке грудной клетки. Угол наклона (между продольной осью сердца и горизонтальной плоскостью, проведенной через его верхушку) возрастает с 25–30° до 45–50°.

Сердце располагается более высоко, чем в последующие возрастные периоды. Верхняя его граница обычно расположена на уровне второго межреберья (74% случаев), реже — II (12%) или верхнего края III ребра (14%). Верхушка сердца соответствует уровням четвертого межреберья или V ребра, всегда находится кнаружи от левой среднеключичной линии. Левая граница сердца находится кнаружи от левой среднеключичной линии. Правая граница сердца ориентирована по уровню третьего — четвертого межреберий, между передней подмышечной и среднеключичной линиями. Через 8 часов после рождения правая граница сердца перемещается к правой окологрудинной линии и находится на 1,0—1,5 см от правого края грудины (в связи с установлением дыхания и положительным давлением в грудной полости).

Проекция отверстий и клапанов сердца определяется выше, чем в последующие возрастные периоды. У новорожденных правое предсердно-желудочковое отверстие и трехстворчатый клапан проецируются на уровне прикрепления IV ребра, на середине грудины. Двухстворчатый клапан определяется у левого края грудины, на уровне третьего реберного хряща. Клапаны аорты и легочного ствола проецируются на уровне третьего межреберного промежутка.

Предсердия по сравнению с желудочками у новорожденных крупные, правое существенно больше левого. Грудино-реберная поверхность сердца образована правыми предсердием и желудочком и сравнительно большой частью левого желудочка, верхние отделы которой прикрывают ушки предсердий. Передняя и задняя межжелудочковые борозды отчетливо выражены из-за почти полного отсутствия подэпикардиальной клетчатки. Верхушка сердца закругленная.

Правое и левое ушки предсердий крупные, покрывают основание сердца и верхнюю часть грудино-реберной и легочной его поверхностей в области желудочков. Правое ушко имеет коническую форму и гладкие края, левое — червеобразную форму, с разным количеством вырезок на нижнем крае. Длина правого ушка — 0,8—2,9 см, ширина — 0,6—2,5 см. Длина левого ушка равняется 0,7—3,5 см, ширина — 0,3—2,2 см.

Межпредсердная перегородка у новорожденных имеет форму усеченного конуса с вершиной на предсердно-желудочковых отверстиях. Ширина верхнего отдела межпредсердной перегородки составляет 2,1—2,4 см, нижнего — 0,4—0,6 см. Высота межпредсердной перегородки равна 0,9—1,5 см, толщина — 1—2 мм. Наибольшая толщина ее отмечается в области валика, окружающего овальное отверстие, наименьшая — возле этого отверстия.

Овальное отверстие со стороны левого предсердия обычно прикрыто тонкой складкой эндокарда, выполняющей роль клапана (заслонки). Заслонка сращена с валиком, кроме переднего ее края, где она имеет полулунную вырезку, обращенную вогнутостью книзу и кпереди. Между межпредсердной перегородкой и средней частью свободного края заслонки овального отверстия остается узкий проход, который соединяет оба предсердия. После рождения в связи с появлением функции дыхания и изменяющимися условиями кровообращения (кровяное давление в левом предсердии больше, чем в правом) заслонка плотно прижимается к межпредсердной перегородке, и овальное отверстие закрывается. Со стороны правого предсердия область его имеет вид ямки (fossa ovalis).

Перепончатый отдел межжелудочковой перегородки плотно соприкасается со стенкой аорты. Продольный размер его составляет 2—3 мм, толщина — 1 мм. Длина мышечной части межжелудочковой перегородки равна 2,7—3,0 см, толщина — 0,5—0,7 см. Форма межжелудочковой перегородки на фронтальном срезе цилиндрическая. Сосочковые мышцы мелкие.

Длина окружности правого и левого предсердно-желудочковых отверстий при рождении одинаковая; на 5-е сутки периметр правого отверстия равен 3,2—4,1 см и начинает преобладать над левым (2,6—3,6 см). Отверстия расположены так, что их задние края лежат существенно ниже, чем передние. Сухожильные хорды относительно короткие и толстые. На 1 см^2 площади створки клапанов прикрепляется вдвое больше сухожильных хорд (30—40), чем у взрослых. Створки предсердно-желудочковых клапанов очень тонкие, очень интенсивно кровоснабжаются. Отверстия аорты и легочного ствола относительно широкие, длина окружности отверстия аорты на уровне полулунных клапанов равна 1,8—2,1 см, легочного ствола — 2,1—2,6 см. Заслонки клапанов аорты и легочного ствола в отличие от створок предсердно-желудочковых клапанов содержат меньшее количество гладкой мышечной ткани и кровеносных сосудов, на их свободном крае в количестве 6—10 имеются утолщения эндотелия (узлы Альбини).

Эпикард у новорожденных очень тонкий, особенно у правого желудочка, из-за «рыхлости» мезотелия и малого содержания коллагеновых и эластических волокон.

В миокарде новорожденного кардиомиоциты мелкие, формируют тонкие пучки с многочисленными ядрами. Мышечные тяжи располагаются рыхло.

Миокард у предсердий и желудочков имеет в основном одинаковое строение, не разделен на слои. Мышечные пучки имеют почти горизонтальное направление. Косые, кольцевидные и петлеобразные мышечные пучки находятся только в области устьев легочных вен и овального отверстия. Коллагеновые, эластические волокна, жировые клетки в миокарде отсутствуют. Наиболее толстые кардиомиоциты содержатся в стенке правого желудочка, прилежащей к нему части межжелудочковой перегородки, у сосочковых мышц, мясистых трабекул.

Проводящая система сердца у новорожденных сформирована. Артерии сердца многочисленные, имеют относительно крупный калибр, большое число анастомозов между ветвями. Венечные вены менее развиты, анастомозов между ними мало. Длина венечного синуса составляет 0,8—1,8 см, диаметр — 3,5—3,9 см. Заслонка венечного синуса хорошо выражена и плотно прикрывает его устье.

Лимфатические капилляры сердца у новорожденных имеют достаточно большой диаметр, внутриорганные лимфатические сосуды широкие, не образуют сплетений.

Артериальный (Боталлов) проток, сообщающий у плода легочный ствол с аортой, зарастает в сроки от 2 недель до 6 месяцев после рождения. При рождении диаметр просвета артериального протока равен просвету легочного ствола (или больше него). В результате первых вдохов давление на обоих концах артериального протока выравнивается, кровоток через него прекращается. Заращение протока начинается у его центральной части и распространяется в направлении к легочному стволу, а лишь затем к аорте.

До 2 лет происходит быстрый рост сердечной мышцы в длину и ширину, увеличивается объем ядер кардиомиоцитов и расстояние между ними, отчетливо заметна поперечнополосатая исчерченность миофибрилл. Кардиомиоциты миокарда в этом возрасте расположены рыхло. К 5—6 годам осуществляется дальнейшая дифференцировка и рост сердечной мышцы, увеличивается длина и диаметр мышечных пучков (за счет миофибрилл), возрастает количество соединительной ткани.

Масса сердца к концу 1-го года жизни увеличивается в два раза, в 4—5 лет — в три раза, в 9—10 лет — в 5 раз, к 15—16 годам — в 10 раз. У мальчиков до 5—6 лет масса сердца больше, чем у девочек; в возрасте 9—13 лет у девочек она больше, чем у мальчиков.

Развитие и рост сердца неодинаково активно происходят в различные возрастные периоды. Процессы роста и дифференцировки быстро осуществляются в возрасте до 2 лет; между 2 и 10 годами дифференцировка продолжается более медленно,

ее темпы нарастают в период полового созревания. Полное формирование сердца завершается к 27—30 годам.

В целом известны возрастные закономерности образования и развития сердца. К таковым следует отнести следующие:

1) у детей раннего возраста кардиомиоциты и другие составные элементы миокарда находятся в состоянии созревания;

2) соединительная ткань миокарда у детей выражена мало;

3) на единицу объема миокарда у детей приходится большее количество сосудов, чем у взрослых;

4) артериолы и мелкие артерии сердца у детей имеют относительно большой калибр, анастомозы между артериями сердца более выражены, чем у взрослых людей.

Индивидуальные особенности строения сердца

Со сложностью строения сердца связаны многочисленные варианты и аномалии. Индивидуально варьируют размеры и масса сердца, толщина его стенок, количество створок у клапанов сердца (от 3 до 7 у каждого из них). Очень вариабельны форма и топография овальной ямки, которая может быть круглой, грушевидной, треугольной, смещаться в верхненижнее (высокое) или передненижнее (низкое) положение. При высоком положении овальной ямки задний ее край приближен к устьям нижней полой вены и венечного синуса, при низком — к правому предсердно-желудочковому отверстию. Сосочковые мышцы варьируют по количеству и форме, они цилиндрические (преимущественно), нередко — многоголовчатые, реже — конусовидные. Количество сосочковых мышц в правом желудочке варьирует от 2 до 9, в левом — от 2 до 6 и не всегда соответствует числу створок.

Индивидуально варьируют топография и количество кровеносных сосудов сердца, количество венечных артерий может быть от 1 до 4. Артерии чаще делятся по рассыпному, реже — по магистральному типу. Деление венечных артерий на ветви происходит под острым углом (50—80°), реже — под прямым и тупым углом. Чаще отмечается равномерный тип кровоснабжения сердца (68%), реже — «правовенечный» (кровоснабжение преимущественно правой венечной артерией — 24%) или «левовенечный» (8%). Устья венечных артерий могут располагаться на уровне свободного края клапана аорты, середины полулунных заслонок или на уровне их оснований. Венечный синус может иметь цилиндрическую, дугообразную, бобовидную, ретортовидную или шарообразную форму.

Индивидуально варьирует строение и топография проводящей системы сердца, особенно предсердно-желудочкового пучка, который нередко проходит в толще перепончатого отдела межжелудочковой перегородки. Иногда имеются один или два добавочных предсердно-желудочковых пучка, которые «пересекают» правое фиброзное кольцо по отдельности от основного пучка и переходят в миокард заднего отдела межжелудочковой перегородки или передней стенки правого желудочка. Ход и направление правой и левой ножек пучка Гиса индивидуально варьируют. При рассыпной форме строения пучка Гиса левая ножка ответвляется не только от него, но и от предсердно-желудочкового узла. Эта ножка имеет широкое основание (область начала), она распадается на отдельные волокна, направляющиеся в миокард межжелудочковой перегородки. При магистральном характере строения левая ножка делится на 2—4 ветви, идущие к передней и задней сосочковым мышцам и достигающие верхушки сердца. Правая ножка пучка Гиса может располагаться как в миокарде (чаще), так и непосредственно под эндокардом.

Перикард

Перикард (pericardium), или околосердечная сумка, имеет форму замкнутого мешка, окружающего сердце, начальные отделы аорты, легочного ствола и конечной части полых вен (рис. 338). Перикард срастается внизу с сухожильным центром диафрагмы, по бокам — со средостенной плеврой, впереди — с грудиной и реберными хрящами. Сзади перикард прилежит к пищеводу, грудной части аорты, к непарной и полунепарным венам. У перикарда различают фиброзный (наружный) и серозный (внутренний) слои. *Фиброзный перикард* (pericardium fibrosum) у основания сердца сращен с адвентицией крупных сосудов (аорты, легочного ствола, полых и легочных вен). *Серозный перикард* (pericardium serosum) представлен двумя пластинками — париетальной и висцеральной. *Париетальная пластинка* (lamina parietalis) выстилает изнутри фиброзный перикард. *Висцеральная пластинка* (lamina visceralis) является наружной оболочкой сердца и называется эпикардом. Париетальная и висцеральная пластинки переходят друг в друга в области основания сердца, где фиброзный перикард срастается с адвентицией крупных сосудов.

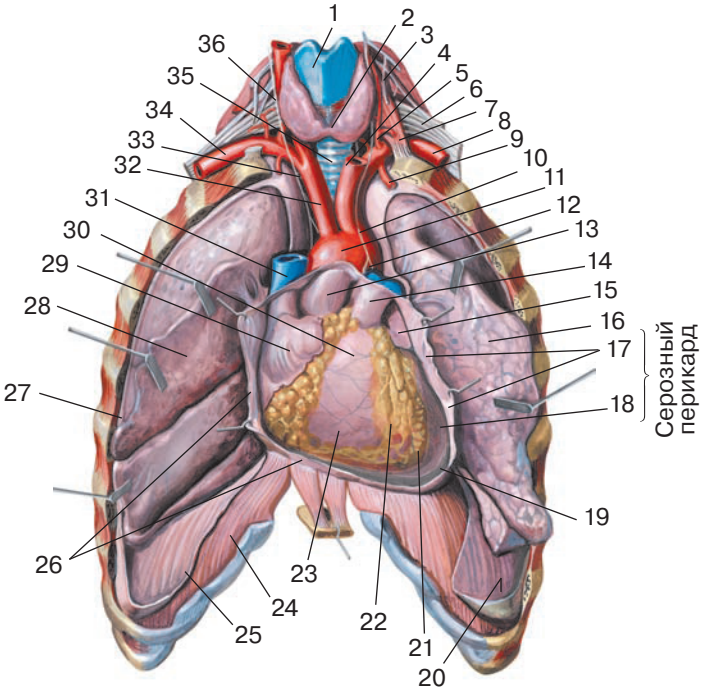

Рис. 338. Положение сердца в перикарде. Легкие разведены в стороны, перикард вскрыт. Вид спереди:

1 — щитовидный хрящ; 2 — перешеек щитовидной железы; 3 — диафрагмальный нерв; 4 — левая общая сонная артерия; 5 — щитошейный ствол; 6 — плечевое сплетение; 7 — передняя лестничная мышца; 8 — левая подключичная артерия; 9 — левая внутренняя грудная артерия; 10 — левый блуждающий нерв; 11 — дуга аорты; 12 — возвратный гортанный нерв; 13 — восходящая часть аорты; 14 — легочный ствол; 15 — левое ушко предсердия; 16 — левое легкое; 17 — париетальная пластинка; 18 — висцеральная пластинка (эпикард); 19 — верхушка сердца; 20 — реберно-диафрагмальный синус; 21 — левый желудочек сердца; 22 — передняя межжелудочковая борозда; 23 — правый желудочек сердца; 24 — диафрагма; 25 — париетальная плевра (диафрагмальная часть); 26 — перикард; 27 — париетальная плевра (реберная часть); 28 — правое легкое; 29 — правое ушко предсердия; 30 — артериальный конус; 31 — верхняя полая вена; 32 — плечеголовной ствол; 33 — возвратный гортанный нерв; 34 — правая подключичная артерия; 35 — трахея; 36 — правый блуждающий нерв

Между париетальной и висцеральной (эпикардом) пластинками серозного перикарда расположена узкая *перикардиальная полость* (cavitas pericardialis), в которой имеются два углубления — поперечная и косая пазухи (синусы) перикарда (рис. 339). *Поперечная пазуха перикарда* (sinus transversus pericardii) находится между началом аорты и легочного ствола спереди, а сзади — между передней поверхностью правого предсердия и верхней полой веной. *Косой синус перикарда* (sinus obliquus pericardii) находится между основанием левых легочных вен слева и сверху, а справа и внизу — ограничен нижней полой веной. Передняя стенка косой пазухи образована задней поверхностью левого предсердия, задняя — перикардом. Серозный перикард образован соединительной тканью, выстлан мезотелием. Фиброзный перикард сформирован плотной волокнистой соединительной тканью.

Иннервация перикарда: ветви диафрагмальных и блуждающих нервов.

Кровоснабжение: перикардиальные ветви грудной части аорты, перикардиально-диафрагмальные и верхние диафрагмальные артерии. *Венозный отток* от перикарда происходит в плечеголовные, непарную и полунепарную вены.

Лимфатические сосуды перикарда впадают в латеральные перикардиальные, предперикардиальные, передние и задние средостенные лимфатические узлы.

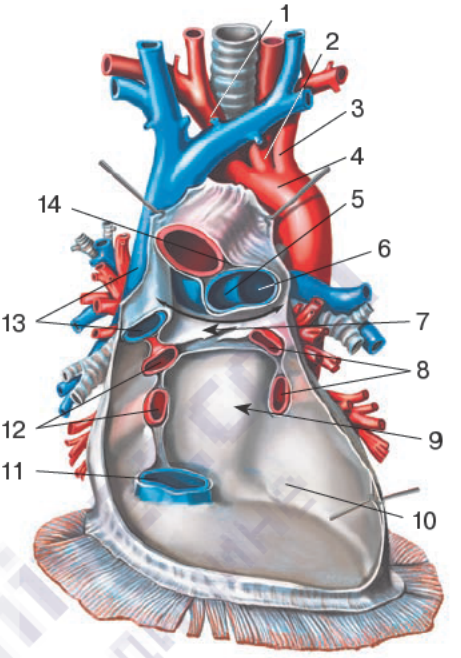

Рис. 339. Перикард, задняя стенка. Передняя часть перикарда и сердце удалены. Вид спереди:

1 — плече-головной ствол; 2 — левая общая сонная артерия; 3 — левая подключичная артерия; 4 — дуга аорты; 5 — устье правой легочной артерии; 6 — устье левой легочной артерии; 7 — поперечная пазуха перикарда; 8 — левые легочные вены; 9 — косая пазуха перикарда; 10 — париетальная пластинка серозного перикарда; 11 — нижняя полая вена; 12 — правые легочные вены; 13 — верхняя полая вена; 14 — серозный перикард (париетальная пластинка)

Возрастные особенности строения перикарда

Продольный размер перикарда у новорожденных составляет 3,5—4,5 см, поперечный — 3,8—4,6 см, переднезадний — 2,7—3,5 см. Перикард имеет округлую (шаровидную) форму, плотно облегает сердце. Объем полости перикарда незначительный. Перикард у новорожденных обладает определенной подвижностью, так как фиксирующие его положение грудино-перикардиальные связки развиты незначительно. Верхняя граница перикарда соответствует линии, соединяющей грудино-ключичные суставы, нижняя граница — нижней границе сердца. Передняя поверхность восходящей части аорты на всем протяжении покрыта перикардом. Переходная складка между париетальным и висцеральным листками простирается по аорте до конечной части легочного ствола. Артериальный проток чаще находится вне перикардиальной полости.

В детском возрасте перикард в средостении расположен несимметрично: ⅔ его находится влево от срединной плоскости, ⅓ — вправо. В период новорожденности и в детском возрасте расположение перикарда по отношению к соседним органам так-

же имеет особенности. Грудино-реберная поверхность перикарда на значительном протяжении покрыта тимусом, площадь соприкосновения перикарда со средостенной частью париетальной плевры относительно невелика. Нижние отделы передней стенки перикарда у детей соприкасаются с реберно-средостенными синусами плевры и непосредственно прилежат к грудине и реберным хрящам. Задний отдел перикарда в детском возрасте тесно прилежит к пищеводу, трахее, бронхам, аорте, блуждающим нервам и плевре (из-за слабого развития клетчатки). Боковые отделы перикарда у детей на всем протяжении соприкасаются со средостенной частью париетальной плевры. Диафрагмальные нервы также плотно прилежат к боковым отделам перикарда из-за слабого развития клетчатки. Нижний отдел перикарда у детей на относительно большой площади фиксирован к диафрагме, не только к сухожильному центру (как у взрослых людей), но и к ее мускулатуре. Боковые участки перикарда у детей непосредственно соприкасаются с плеврой также из-за полного отсутствия жировой клетчатки.

Диафрагмальная поверхность перикарда у новорожденных и в последующие возрастные периоды может иметь форму овала, круга или треугольника, своим основанием обращенного кпереди. Задняя стенка перикарда разделена на несколько частей складками, наиболее выраженными у детей. Их количество варьирует от 2 до 6 (чаще выявляется две — вертикальная и горизонтальная). В верхней складке перикарда располагаются конечные отделы верхней и нижней полых вен, а между листками горизонтальной складки находятся конечные отделы левых легочных вен. У детей часто имеются дополнительные складки для каждой из левых легочных вен, для верхней правой легочной вены. В детском возрасте линия перехода перикарда в эпикард имеет разную форму, в зависимости от количества складок. Рельеф внутренней поверхности перикарда гладкий, поперечный и косой синусы перикарда выражены.

К 14 годам положение и границы перикарда соответствуют таковым у взрослого человека.

Вопросы для повторения и самоконтроля

1. Опишите скелетотопию границ сердца и его клапанов.
2. Какие отверстия имеются у правого и у левого предсердий? Правого и левого желудочков?
3. Где находятся фиброзные кольца и треугольник?
4. Назовите элементы проводящей системы сердца.
5. Опишите форму и размеры сердца у новорожденных.
6. Опишите скелетотопию границ сердца и его клапанов в период новорожденности.
7. В какие сроки и почему происходит заращение артериального протока?
8. Каковы особенности строения правого и левого ушек (предсердий) у новорожденных?
9. Расскажите об особенностях внутриорганных артерий, вен и проводящей системы сердца.
10. Как изменяются масса и размеры сердца в детском возрасте?
11. Какие поверхности имеются у перикарда? С какими органами перикард сращен спереди, сзади и с боков?
12. Назовите синусы перикарда и границы каждого из них.
13. Назовите особенности анатомии и топографии перикарда в детском возрасте.

СИСТЕМА КРОВООБРАЩЕНИЯ

Различают большой и малый круги кровообращения (см. рис. 323). *Малый круг кровообращения* начинается в правом желудочке сердца, откуда выходит легочный ствол. Заканчивается малый круг кровообращения четырьмя легочными венами (по две у каждого легкого), которые впадают в левое предсердие. *Большой круг кровообращения* берет начало в левом желудочке сердца, из которого выходит аорта. Заканчивается большой круг верхней и нижней полыми венами, впадающими в правое предсердие.

Сосуды малого круга кровообращения

Малый (легочный) круг кровообращения обеспечивает газообмен между кровью легочных капилляров и воздухом легочных альвеол. В состав его входят легочный ствол (правая и левая легочная артерии с их ветвями), микроциркуляторное русло легких, две правые и две левые легочные вены, впадающие в левое предсердие. По легочному стволу и его ветвям венозная кровь течет из сердца в легкие, а по легочным венам артериальная кровь — в сердце.

Легочный ствол

Легочный ствол (truncus pulmonalis), длиной около 50 мм, выходит из правого желудочка сердца, располагаясь кпереди от начальной части аорты и верхней части левого предсердия. Слева к легочному стволу прилежит левое ушко сердца. Легочный ствол направляется вверх и кзади. На уровне V грудного позвонка делится на правую и левую легочные артерии, образуя *бифуркации легочного ствола* (bifurcatio trunci pulmonalis). Между бифуркацией легочного ствола и дугой аорты расположена короткая *артериальная связка* (ligamentum arteriosum) — заросший *артериальный* (боталлов) *проток* (ductus arteriosus). Правая и левая легочная артерии направляются к правому и к левому легким, где разветвляются до кровеносных капилляров.

Правая легочная артерия (a. pulmonalis dextra) направляется к воротам правого легкого, проходит позади восходящей части аорты и конечного отдела верхней полой вены. В воротах легкого, под правым главным бронхом, правая легочная артерия разделяется на три долевые ветви — верхнюю, среднюю и нижнюю, каждая из которых, в свою очередь, делится на сегментарные ветви. В верхней доле правого легкого от верхнедолевой ветви отходят *верхушечная ветвь*(ramus apicalis), *задние нисходящая* и *восходящая ветви* (rami posteriores descendens et ascendens), *передняя нисходящая* и *восходящая ветви* (rami anteriores descendens et ascendens), которые следуют в верхушечный, задний и передний сегменты правого легкого. Ветвь средней доли в правом легком дает *латеральную* и *медиальную ветви* (rami lateralis et medialis), которые идут к латеральному и медиальному сегментам средней доли. К ветвям нижней доли относят *верхнюю ветвь нижней доли* (ramus superior lobi inferioris), направляющуюся к верхушечному (верхнему) сегменту нижней доли правого легкого, а также *базальную часть* (pars basalis). Базальная часть, в свою очередь, делится на *медиальную*, *переднюю*, *латеральную* и *заднюю ветви* (rami basales medialis, anterior, lateralis et posterior), которые несут кровь в одноименные базальные сегменты нижней доли правого легкого.

Левая легочная артерия (a. pulmonalis sinistra) короче и тоньше правой, отходит от бифуркации легочного ствола к воротам левого легкого, где она располагается над

главным бронхом. Соответственно двум долям левого легкого эта артерия в воротах легкого делится на две долевые ветви, которые распадаются на сегментарные ветви, каждая в пределах своей доли. Верхнедолевая ветвь отдает к сегментам верхней доли *верхушечную ветвь* (ramus apicalis), *передние восходящую* и *нисходящую ветви* (rami anteriores ascendens et descendens), *заднюю ветвь* (ramus posterior) и *язычковую ветвь* (ramus lingularis). В нижней доле, к ее верхнему сегменту, следует *верхняя ветвь нижней доли* (ramus superior lobi inferioris). Вторая нижняя долевая ветвь — *базальная часть* (pars basalis) — делится на *медиальную, латеральную, переднюю* и *заднюю базальные ветви* (rami basales medialis, lateralis, anterior et posterior), которые разветвляются в соответствующих базальных сегментах нижней доли левого легкого. В паренхиме легкого мелкие ветви легочной артерии, а также бронхиальные ветви, отходящие от грудной части аорты, образуют густые гемокапиллярные сети, расположенные вокруг конечных разветвлений концевых бронхиол и альвеолярных ходов, вокруг альвеол.

Легочные вены

Из капилляров легкого образуются венулы, которые соединяются в более крупные вены. В конечном итоге в каждом легком формируются по две легочные вены. В воротах обоих легких легочные вены занимают их нижнюю часть. В воротах правого легкого сверху расположен главный правый бронх, кпереди и книзу от него находится правая легочная артерия. Легочные вены у правого легкого лежат под одноименной артерией. На своем пути к сердцу они располагаются позади верхней полой вены. У левого легкого вверху занимает место легочная артерия, кзади и книзу от нее лежит левый главный бронх. Обе левые легочные вены короче правых, находятся под левым главным бронхом. Правые и левые легочные вены впадают в левое предсердие, конечные отделы этих вен покрыты эпикардом.

Правая верхняя легочная вена (v. pulmonalis dextra superior) собирает кровь от верхней и средней долей правого легкого. Притоками правой верхней легочной вены в верхней доле правого легкого являются *верхушечная, передняя* и *задняя вены.* Каждая из этих вен формируется из соединения более мелких вен: внутрисегментарной, межсегментарной и др. От средней доли правого легкого кровь оттекает по *вене средней доли* (v. lobi medii), образующейся из латеральной и медиальной частей (вен).

Правая нижняя легочная вена (v. pulmonalis dextra inferior) собирает кровь от пяти сегментов нижней доли правого легкого: верхушечного (верхнего) и базальных — медиального (сердечного), латерального, переднего и заднего. В верхушечном сегменте при слиянии *внутрисегментарной* и *межсегментарной вен* образуется *верхняя вена.* От всех базальных сегментов кровь оттекает по *общей базальной вене* (v. basalis communis), формирующейся от двух притоков — верхней и нижней базальных вен. Общая базальная вена, сливаясь с верхней веной нижней доли, образует правую нижнюю легочную вену.

Левая верхняя легочная вена (v. pulmonalis sinistra superior) собирает кровь из всех сегментов верхней доли левого легкого (верхушечного и заднего, переднего, а также верхнего и нижнего язычковых сегментов). Эта вена образуется из трех притоков — *задневерхушечной, передней* и *язычковой вен,* каждая из которых формируется при слиянии *внутрисегментарной* и *межсегментарной частей (вен).*

Левая нижняя легочная вена (v. pulmonalis sinistra inferior) выносит кровь из нижней доли левого легкого. Притоками левой нижней легочной вены являются *верхняя вена*

и *общая базальная вена*. Верхняя вена образуется при слиянии *внутрисегментарной* и *межсегментарной вен* верхушечного сегмента. Общая базальная вена формируется из *верхней* и *нижней базальных вен*. В верхнюю базальную вену впадает *передняя базальная вена,* которая образуется из внутрисегментарной и межсегментарной частей (вен).

Вопросы для повторения и самоконтроля

1. С какими органами (кровеносными сосудами) соприкасаются легочный ствол и легочные артерии?
2. Назовите ветви правой и левой легочных артерий.
3. Назовите притоки каждой из легочных вен.
4. Между какими кровеносными сосудами находится артериальная связка? Что она собой представляет?
5. Как по отношению к главным бронхам и легочным артериям в воротах легких располагаются легочные вены?
6. Куда (в какой отдел сердца) впадают легочные вены?

Сосуды большого круга кровообращения

К кровеносным сосудам ***большого (телесного) круга кровообращения*** относят аорту, начинающуюся из левого желудочка, и отходящие от аорты многочисленные артерии и их ветви, сосуды микроциркулярного русла, а также верхнюю и нижнюю полые вены (с их притоками), которые впадают в правое предсердие.

Аорта

Аорта (aorta) — самый крупный артериальный сосуд тела. У нее различают восходящую часть, дугу и нисходящую часть (рис. 340). Нисходящая часть аорты подразделяется на грудную и брюшную части. *Восходящая часть аорты* (pars ascendens aortae) у выхода из левого желудочка образует расширение — *луковицу аорты* (bulbus aortae), от которой отходят коронарные артерии к сердцу. Восходящая часть аорты следует кверху справа от легочного ствола и на уровне II правого реберного хряща переходит в дугу аорты.

Дуга аорты (arcus aortae) образует изгиб влево и кзади, к левой стороне тела IV грудного позвонка, где переходит в нисходящую часть аорты. К выпуклой стороне дуги аорты спереди прилежит левая плечеголовная вена; под дугой аорты начинается правая легочная артерия; чуть левее располагается бифуркация легочного ствола. Между вогнутой стороной дуги аорты и бифуркацией легочного ствола имеется артериальная связка. От выпуклой стороны дуги аорты вверх последовательно отходят плечеголовной ствол, левая общая сонная артерия и левая подключичная артерия.

Нисходящая часть аорты (pars descendens aortae) подразделяется на грудную и брюшную части. *Грудная часть аорты* (pars thoracica aortae) начинается на уровне IV грудного позвонка, располагается в заднем средостении, кпереди и слева от пищевода. На уровне VIII—IX грудных позвонков аорта огибает слева пищевод и идет позади от него. Справа от аорты находятся непарная вена и грудной лимфатический проток. От грудной части аорты отходят *париетальные* и *висцеральные ветви*. Париетальные ветви кровоснабжают стенки грудной полости, висцеральные ветви идут к органам заднего средостения.

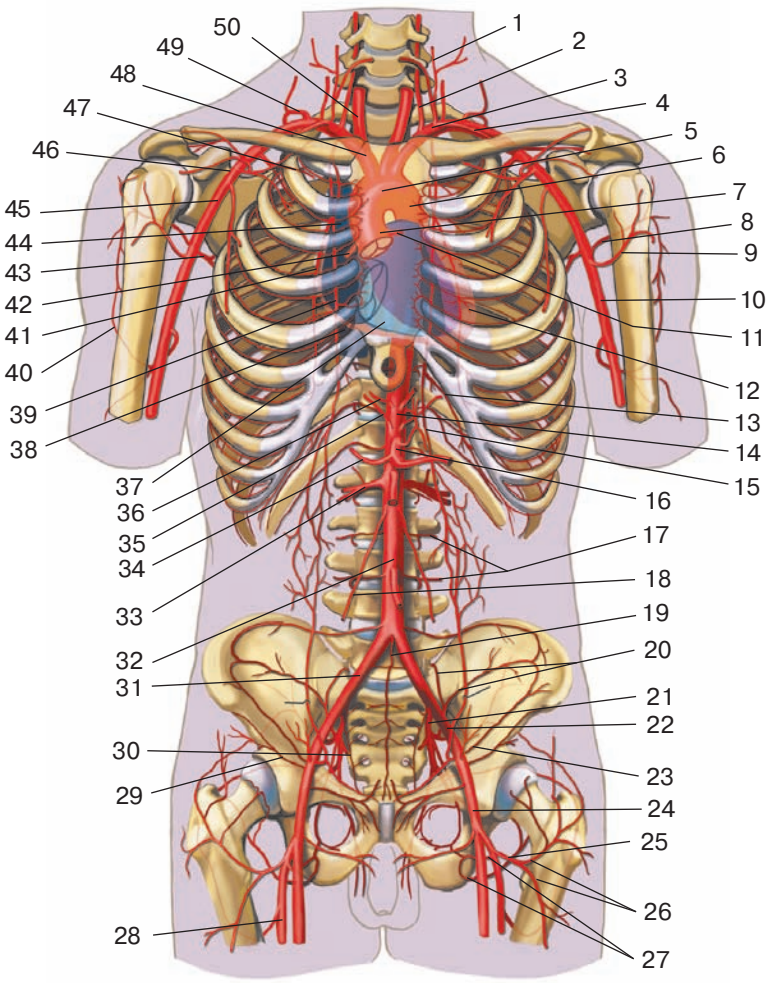

Рис. 340. Сердце, аорта и отходящие от нее ветви. Вид спереди. Полусхематично:

1 — восходящая шейная артерия; 2 — позвоночная артерия; 3 — подключичная артерия sinistra; 4 — надлопаточная артерия; 5 — дуга аорты; 6 — нисходящая часть аорты; 7 — восходящая часть аорты; 8 — задняя артерия, огибающая плечевую кость; 9 — передняя артерия, огибающая плечевую кость; 10 — плечевая артерия; 11 — левая венечная артерия; 12 — левый желудочек сердца; 13 — мышечно-диафрагмальная артерия; 14 — грудная часть аорты; 15 — верхняя надчревная артерия; 16 — чревный ствол; 17 — поясничные артерии; 18 — нижняя брыжеечная артерия; 19 — срединная крестцовая артерия; 20 — подвздошно-поясничная артерия; 21 — внутренняя подвздошная артерия; 22 — наружная подвздошная артерия; 23 — глубокая артерия, огибающая подвздошную кость; 24 — бедренная артерия; 25 — латеральная артерия, огибающая бедренную кость; 26 — латеральная артерия, огибающая бедренную кость; 27 — медиальная артерия, огибающая бедренную кость; 28 — глубокая артерия бедра; 29 — поверхностная артерия, огибающая подвздошную кость; 30 — латеральная крестцовая артерия; 31 — правая общая подвздошная артерия; 32 — брюшная часть аорты; 33 — правая почечная артерия; 34 — общая печеночная артерия; 35 — нижняя диафрагмальная артерия; 36 — верхняя диафрагмальная артерия; 37 — правый желудочек сердца; 38 — нижняя полая вена; 39 — внутренняя грудная артерия; 40 — анастомоз между глубокой артерией плеча и задней артерией, огибающей плечевую кость; 41 — перикардодиафрагмальная артерия; 42 — правая венечная артерия; 43 — артерия, огибающая лопатку; 44 — верхняя полая вена; 45 — правая подмышечная артерия; 46 — грудоакромиальная артерия; 47 — верхняя грудная артерия; 48 — плечеголовной ствол; 49 — поперечная артерия шеи; 50 — правая общая сонная артерия

Брюшная часть аорты (pars abdominalis aortae) начинается после прохождения ее через диафрагму и заканчивается *бифуркацией аорты* (bifurcatio aortae) — разделением ее на две общие подвздошные артерии на уровне IV поясничного позвонка. Брюшная часть аорты располагается кпереди от тел поясничных позвонков, справа от нее лежит нижняя полая вена. От брюшной части аорты к стенкам брюшной полости отходят *париетальные ветви*, к внутренним органам — *висцеральные ветви*.

Ветвями дуги аорты являются плечеголовной ствол, левая общая сонная и левая подключичная артерии. *Плечеголовной ствол* (truncus brachiocephalicus) начинается от дуги аорты на уровне второго реберного хряща, идет кверху вправо, не отдавая по ходу ветвей. На уровне правого грудино-ключичного сустава плечеголовной ствол разделяется на правую общую сонную артерию и правую подключичную артерию. Левая общая сонная артерия отходит от дуги аорты.

Общая сонная артерия и ее ветви

Общая сонная артерия (a. carotis communis), правая и левая, направляется вертикально вверх, кпереди от поперечных отростков шейных позвонков. Кнаружи от нее находятся внутренняя яремная вена и блуждающий нерв, кнутри — вначале трахея и пищевод, а выше — гортань, глотка, щитовидная железа и околощитовидные железы. На уровне верхнего края щитовидного хряща общая сонная артерия разделяется на наружную и внутреннюю сонные артерии (рис. 341).

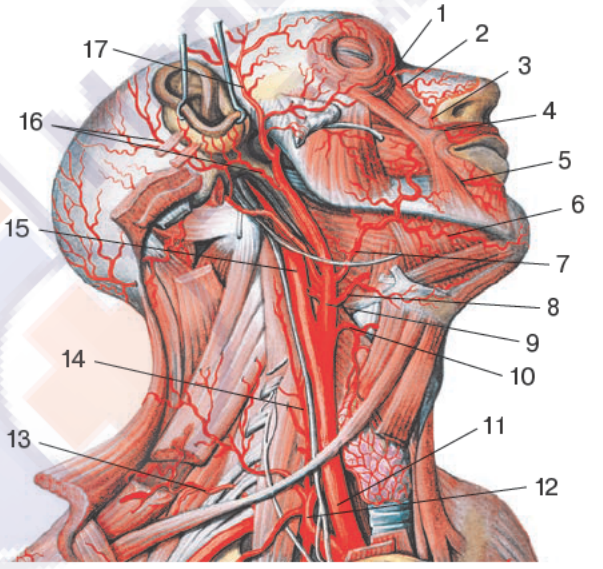

Рис. 341. Общая сонная артерия. Грудино-ключично-сосцевидная мышца удалена. Вид сбоку, справа:

1 — подглазничная артерия; 2 — дорсальная артерия носа; 3 — угловая артерия; 4 — верхняя губная артерия; 5 — нижняя губная артерия; 6 — подподбородочная артерия; 7 — лицевая артерия; 8 — язычная артерия; 9 — наружная сонная артерия; 10 — верхняя щитовидная артерия; 11 — общая сонная артерия; 12 — щитошейный ствол; 13 — поперечная артерия шеи; 14 — восходящая шейная артерия; 15— внутренняя сонная артерия; 16 — задняя ушная артерия; 17 — поверхностная височная артерия

Наружная сонная артерия и ее ветви

Наружная сонная артерия (a. carotis externa) отходит от общей сонной артерии в нижних отделах сонного треугольника, располагается под поверхностной пластинкой шейной фасции. Она вначале проходит медиальнее внутренней сонной артерии, затем — латеральнее от нее. На уровне шейки суставного отростка нижней челюсти (внутри околоушной слюнной железы) артерия разделяется на поверхностную височную и верхнечелюстную артерии (рис. 342). У наружной сонной артерии различают три группы ветвей, идущих от нее в переднем, заднем и медиальном направлениях (табл. 29).

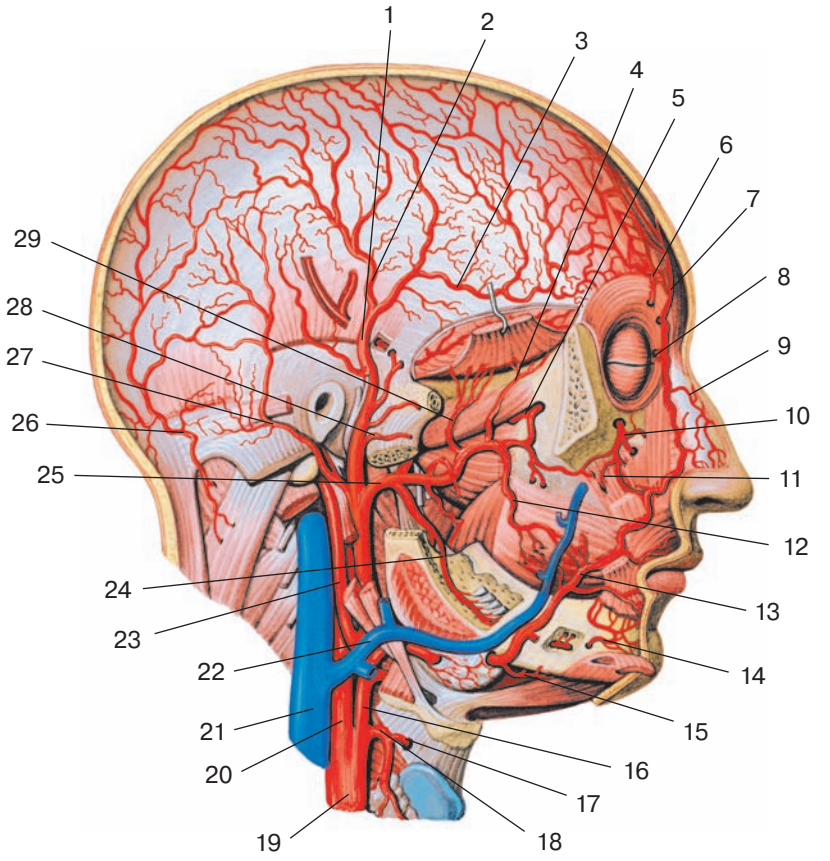

Рис. 342. Верхнечелюстная артерия и другие ветви наружной сонной артерии. Скуловая дуга и часть нижней челюсти удалены. Вид сбоку, справа:

1 — поверхностная височная артерия; 2 — теменная ветвь; 3 — лобная ветвь; 4 — передняя глубокая височная артерия; 5 — клиновидно-небная артерия; 6 — надглазничная артерия; 7 — надблоковая артерия; 8 — угловая артерия; 9 — дорсальная артерия носа; 10 — подглазничная артерия; 11 — передняя верхняя альвеолярная артерия; 12 — щечная артерия; 13 — лицевая артерия; 14 — подбородочная ветвь; 15 — подподбородочная артерия; 16 — наружная сонная артерия; 17 — верхняя гортанная артерия; 18 — верхняя щитовидная артерия; 19 — общая сонная артерия; 20 — внутренняя сонная артерия; 21 — внутренняя яремная вена; 22 — лицевая вена; 23 — затылочная артерия; 24 — нижняя альвеолярная артерия; 25 — верхнечелюстная артерия; 26 — затылочная артерия; 27 — задняя ушная артерия; 28 — поперечная артерия лица; 29 — задняя глубокая височная артерия

Таблица 29

Наружная сонная артерия и ее ветви

Название артерий и их основных ветвей	Кровоснабжаемые органы (области)
Передние ветви	
Верхняя щитовидная артерия — верхняя гортанная артерия — подподъязычная ветвь — грудино-ключично-сосцевидная ветвь	Щитовидная железа, гортань, подъязычная кость и мышцы шеи ниже подъязычной кости, грудино-ключично-сосцевидная мышца
Язычная артерия — язычные ветви — надподъязычная ветвь — подъязычная артерия — глубокая артерия языка	Язык, слизистая оболочка дна полости рта, небная миндалина, подъязычная и поднижнечелюстная слюнные железы; мышцы шеи выше подъязычной кости
Лицевая артерия — железистые ветви — подподбородочная артерия — восходящая небная артерия — миндаликовая ветвь — нижняя и верхняя губные артерии — угловая артерия	Мимические мышцы и кожа лица, перегородка носа, мягкое небо, небная миндалина, слуховая труба, слезный мешок, поднижнечелюстная слюнная железа; шилоподъязычная, шилоязычная и шилоглоточная мышцы
Задние ветви	
Затылочная артерия — грудино-ключично-сосцевидные ветви — ушная ветвь — затылочная ветвь — сосцевидная ветвь — нисходящая ветвь	Кожа затылка и теменной области, ушная раковина, твердая оболочка головного мозга в области задней черепной ямки; мышцы: грудино-ключично-сосцевидная, заднее брюшко двубрюшной мышцы, мышцы задней области шеи
Задняя ушная артерия — шилососцевидная артерия — задняя барабанная артерия — ушная ветвь — затылочная ветвь — ветвь к околоушной железе — сосцевидные ветви	Ушная раковина, слизистая оболочка барабанной полости, твердая оболочка головного мозга в области задней черепной ямки; мышцы: двубрюшная (заднее брюшко), шилоподъязычная, шилоязычная, грудино-ключично-сосцевидная
Медиальные ветви	
Восходящая глоточная артерия — задняя менингеальная артерия — нижняя барабанная артерия — глоточные ветви	Глотка, мягкое небо, небная миндалина, слуховая труба, слизистая оболочка барабанной полости, твердая оболочка головного мозга в области средней и задней черепных ямок; мышцы глотки
Конечные ветви	
Поверхностная височная артерия — ветви к околоушной железе — поперечная артерия лица — передние ушные ветви — скулоглазничная артерия — средняя височная артерия — лобная ветвь — теменная ветвь	Кожа височной, лобной и теменной областей, стенка наружного слухового прохода, ушная раковина, височно-нижнечелюстной сустав, околоушная слюнная железа; мышцы: круговая мышца глаза, мышцы ушной раковины, сухожильный шлем, височная мышца.

Таблица 29 (продолжение)

Название артерий и их основных ветвей	Кровоснабжаемые органы (области)
Конечные ветви	
Верхнечелюстная артерия — глубокая ушная артерия — передняя барабанная артерия — нижняя альвеолярная артерия — средняя менингеальная артерия — жевательная артерия — передняя и задняя глубокие височные артерии — крыловидные ветви — щечная артерия — задние и передние верхние альвеолярные артерии — подглазничная артерия — нисходящая небная артерия — клиновидно-небная артерия	Кожа и мышцы подбородка, нижнее веко, верхняя и нижняя губы; стенка наружного слухового прохода и слуховой трубы, барабанная перепонка; твердая оболочка головного мозга в области средней черепной ямки, височно-нижнечелюстной сустав, зубы верхней и нижней челюстей, слезный мешок, твердое и мягкое небо, небная миндалина, латеральная стенка и перегородка носа, слизистая оболочка верхнечелюстной пазухи и полости носа, челюстно-подъязычная мышца

К **передней группе ветвей** наружной сонной артерии относят верхнюю щитовидную, язычную и лицевую артерии. ***Верхняя щитовидная артерия*** (a. thyroidea superior) отходит от наружной сонной артерии у ее начала, идет вперед и вниз к щитовидной железе. По ходу она отдает *верхнюю гортанную артерию* (a. laryngea superior) к гортани, *подъязычную ветвь* (r. infrahyoideus) — к подъязычной кости, *грудино-ключично-сосцевидную ветвь* (r. sternocleidomastoideus) — к одноименной мышце, *перстнещитовидную ветвь* (r. cricothyroideus) — к одноименной мышце.

Язычная артерия (a. lingualis) отходит от наружной сонной артерии на уровне большого рога подъязычной кости, идет вдоль нижней поверхности подъязычно-язычной мышцы в пределах язычного треугольника (Пирогова). В толще языка артерия отдает *дорсальные ветви* (rr. dorsales) и *глубокую артерию языка* (a. profunda linguae), которая является конечной ветвью, проникающей в верхушку органа. От язычной артерии отходят *надподъязычная ветвь* (r. suprahyoideus) и *подъязычная артерия* (a. sublingualis) к подъязычной слюнной железе. Надподъязычная ветвь идет по верхнему краю подъязычной кости и анастомозирует с одноименной ветвью противоположной язычной артерии.

Лицевая артерия (a. facialis) отходит от наружной сонной артерии на уровне угла нижней челюсти, чуть выше начала язычной артерии. Вначале артерия прилежит снизу к поднижнечелюстной слюнной железе или проходит сквозь нее. Затем перегибается через край нижней челюсти и идет вверх и медиально в сторону угла рта. На шее лицевая артерия отдает *железистые ветви* (rr. glandulares) к поднижнечелюстной слюнной железе, *подбородочную ветвь* (r. mentalis) — к подъязычным мышцам шеи, *восходящую небную артерию* (r. palatina ascendens), которая идет к мягкому небу, *миндаликовую ветвь* (r. tonsillaris) — к небной миндалине. В области лица от лицевой артерии отходят: *нижняя губная артерия* (a. labialis inferior), идущая медиально к нижней губе; *верхняя губная артерия* (a. labialis superior), направляющаяся к верхней губе; *угловая артерия* (a. angularis), идущая вверх к медиальному углу глаза. Верхняя и нижняя губные артерии в толще губ анастомозируют с одноименными артериями противоположной стороны. Угловая артерия в области угла глаза ана-

стомозирует с дорсальной артерией носа (ветвью глазной артерии, из системы внутренней сонной артерии).

К **задней группе ветвей** наружной сонной артерии относят затылочную и заднюю ушную артерии. ***Затылочная артерия*** (a. occipitalis) отходит от наружной сонной артерии рядом с лицевой артерией, идет кзади под задним брюшком двубрюшной мышцы, ложится в борозду затылочной артерии височной кости. Между грудино-ключично-сосцевидной и трапециевидной мышцами затылочная артерия выходит на заднюю сторону затылочной кости, отдает *затылочные ветви* (rr. occipitales), которые анастомозируют с одноименными ветвями противоположной стороны, с мышечными ветвями позвоночной и глубокой шейной артерий (из системы подключичной артерии). От затылочной артерии отходят: *грудино-ключично-сосцевидные ветви* (rr. sternocleidomastoidei), кровоснабжающие одноименную мышцу; *ушная ветвь* (r. auricularis), идущая к ушной раковине; *сосцевидная ветвь* (r. mastoideus), проходящая через сосцевидное отверстие к твердой оболочке головного мозга, и *нисходящая ветвь* (r. descendens), идущая вниз к задней группе мышц шеи.

Задняя ушная артерия (a. auricularis posterior) отходит от наружной сонной артерии над верхним краем заднего брюшка двубрюшной мышцы, идет кзади и кверху, отдает *ушную ветвь* (r. auricularis) к ушной раковине и *затылочную ветвь* (r. occipitalis), которая проходит кзади вдоль основания сосцевидного отростка и кровоснабжает его, а также кожу над ним, в области затылка и ушной раковины. *Шилососцевидная артерия* (a. stylomastoidea) входит снизу в канал лицевого нерва (через шилососцевидное отверстие), отдает *заднюю барабанную артерию* (a. tympanica posterior), проникающую в барабанную полость через каналец барабанной струны и кровоснабжающую слизистую оболочку барабанной полости, стременную мышцу (*стременная ветвь*) и сосцевидные ячейки (*сосцевидная ветвь*).

Медиальной ветвью наружной сонной артерии является ***восходящая глоточная артерия*** (a. pharyngea ascendens), которая поднимается вверх по боковой стенке глотки, отдает *глоточные ветви* (rr. pharyngeales) к мышцам глотки, мягкому небу и глубоким мышцам шеи. От восходящей глоточной артерии отходят *задняя менингеальная артерия* (a. meningea posterior), проходящая через яремное отверстие к твердой мозговой оболочке, а также *нижняя барабанная артерия* (a. tympanica inferior), идущая к слизистой оболочке барабанной полости (проходит через каменистую ямочку).

Конечными ветвями наружной сонной артерии являются поверхностная височная и верхнечелюстная артерии (см. рис. 349). ***Поверхностная височная артерия*** (a. temporalis superficialis) идет вверх в толще околоушной слюнной железы, между наружным слуховым проходом и суставным отростком нижней челюсти. Артерия направляется в височную область и отдает ряд ветвей: *передние ушные ветви* (rr. auriculares anteriores) — к ушной раковине и к наружному слуховому проходу; *поперечную артерию лица* (a. transversa faciei) — к мимическим мышцам и коже щечной и подглазной областей; *скулоглазничную артерию* (a. zygomaticoorbitalis) — к латеральному углу глаза и круговой мышце глаза; *среднюю височную артерию* (a. temporalis media) — к височной мышце, а также *ветви к околоушной слюнной железе* (rr. parotidei). На уровне надглазничного края лобной кости (над скуловой дугой) поверхностная височная артерия отдает *лобную* и *теменную ветви* (r. frontalis et r. parietalis), кровоснабжающие надчерепную мышцу, кожу лобной и теменной областей и анастомозирующие с ветвями затылочной артерии.

Верхнечелюстная артерия (a. maxillaris), крупная, идет в подвисочную ямку (возле медиальной стороны ветви нижней челюсти), затем проходит в крыловидно-

небную ямку, где распадается на свои конечные ветви. У верхнечелюстной артерии выделяют челюстной, крыловидный и крыловидно-небный отделы. От *челюстного отдела* верхнечелюстной артерии (рядом с ветвью нижней челюсти) отходит несколько ветвей: *глубокая ушная артерия* (a. auricularis profunda), кровоснабжающая височно-нижнечелюстной сустав, наружный слуховой проход и барабанную перепонку; *передняя барабанная артерия* (a. tympanica anterior), проходящая через каменисто-барабанную щель в барабанную полость и разветвляющаяся в ее слизистой оболочке; *нижняя альвеолярная артерия* (a. alveolaris inferior), идущая в канале нижней челюсти и отдающая ветви к нижним зубам (*зубные ветви*, rr. dentales) и к деснам. Из канала эта артерия выходит через подбородочное отверстие как *подбородочная артерия* (a. mentalis), заканчивающаяся в коже и мышцах подбородочной области. До входа в канал нижней челюсти от нижней альвеолярной артерии отходит *челюстно-подъязычная ветвь* (r. mylohyoideus), кровоснабжающая челюстно-подъязычную мышцу и переднее брюшко двубрюшной мышцы. От верхнечелюстной артерии отходит также крупная *средняя менингеальная артерия* (a. meningea media), которая идет вверх, проходит через остистое отверстие в полость черепа, где она кровоснабжает твердую мозговую оболочку. Эта артерия отдает *верхнюю барабанную артерию* (a. tympanica superior), которая проходит в барабанную полость, к ее слизистой оболочке, через канал мышцы, напрягающей барабанную перепонку. Средняя менингеальная артерия отдает также ветви к крыловидным мышцам и к слуховой трубе.

От *крыловидного отдела* верхнечелюстной артерии отходят: жевательная, глубокие височные артерии, крыловидные ветви, щечная артерия, задняя и передние верхние альвеолярные артерии. *Жевательная артерия* (a. masseterica) кровоснабжает жевательную мышцу. *Передняя* и *задняя глубокие височные артерии* (a. temporalis profunda anterior et a. temporalis profunda posterior) идут к височной мышце, крыловидные ветви направляются к медиальной и латеральной крыловидным мышцам. *Щечная артерия* (a. buccalis) кровоснабжает щечную мышцу и слизистую оболочку щеки. *Задняя* и *передние верхние альвеолярные артерии* (a. alveolaris superior posterior et aa. alveolares superiores anteriores) через одноименные отверстия в области бугра верхнечелюстной кости проникают в верхнечелюстную пазуху, кровоснабжают ее слизистую оболочку, а их *зубные ветви* (rr. dentales) идут к зубам и деснам верхней челюсти.

В *крыловидно-небном отделе* верхнечелюстная артерия отдает подглазничную, нисходящую небную и клиновидно-небную артерии. *Подглазничная артерия* (a. infraorbitalis) через нижнюю глазничную щель идет в глазницу, отдавая ветви к нижним прямой и косой мышцам глаза. Далее подглазничная артерия проходит в подглазничный канал, где от нее отходят передние верхние альвеолярные артерии к зубам верхней челюсти, и выходит на лицо через подглазничное отверстие, где отдает ветви к мимическим мышцам в области этого отверстия, к коже и мышцам верхней губы, носа и нижнего века. *Нисходящая небная артерия* (a. palatina descendens) отдает *артерию крыловидного канала* (a. canalis pterygoidei), которая идет к верхней части глотки и к слуховой трубе, *большую* и *малую небные артерии* (aa. palatinae major et minores), проникающие через большой и малые небные каналы к слизистой оболочке твердого неба и к мягкому небу. В глубине крыловидно-небной ямки от нисходящей небной артерии отходит *клиновидно-небная артерия* (a. sphenopalatina), которая через одноименное отверстие направляется в носовую полость, где отдает *латеральные задние носовые артерии* (aa. nasales posteriores laterales) и *задние перегородочные ветви* (rr. septales posteriores) к слизистой оболочке, покрывающей стенки полости носа.

Вопросы для повторения и самоконтроля

1. Назовите ветви дуги аорты.
2. Назовите ветви язычной и лицевой артерий, расскажите их топографию.
3. Расскажите анатомию и топографию задней ушной и затылочной артерий.
4. Расскажите анатомию верхнечелюстной артерии, назовите ее ветви и области их кровоснабжения.
5. Назовите источники кровоснабжения (артерии) зубов верхней и нижней челюстей.
6. Расскажите анатомию поверхностной височной артерии и назовите ее ветви.

Внутренняя сонная артерия и ее ветви

Внутренняя сонная артерия (a. carotis interna) являющаяся второй ветвью общей сонной артерии, кровоснабжает головной мозг и орган зрения (рис. 343; табл. 30).

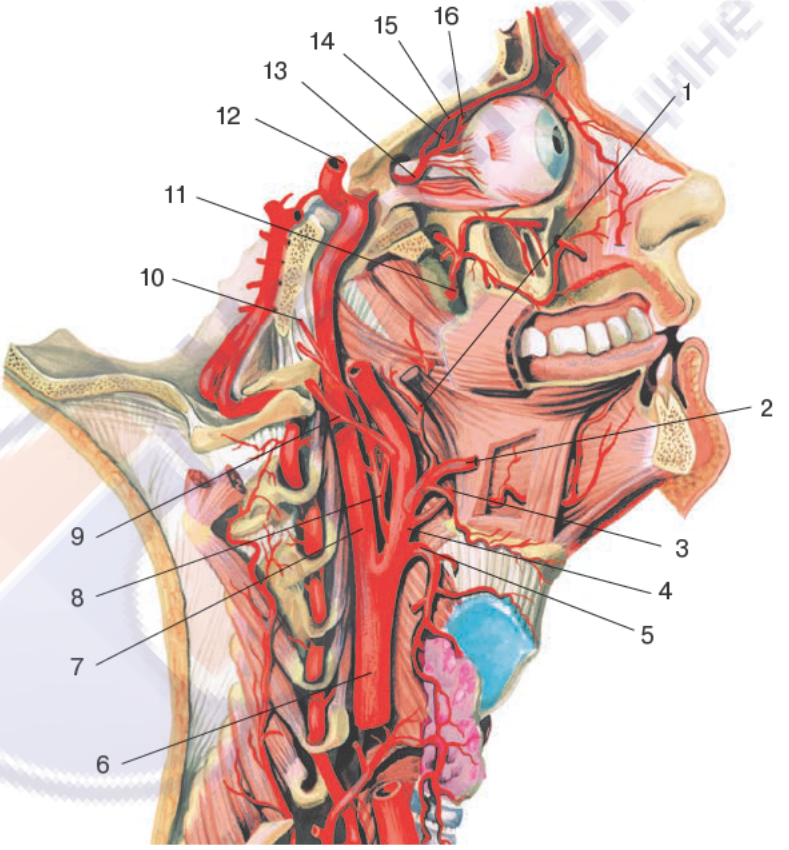

Рис. 343. Внутренняя сонная артерия, правая. Сагиттальный распил. Вид справа:

1 — восходящая небная артерия; 2 — лицевая артерия; 3 — язычная артерия; 4 — наружная сонная артерия; 5 — верхняя щитовидная артерия; 6 — общая сонная артерия; 7— внутренняя сонная артерия; 8 — восходящая глоточная артерия; 9 — затылочная артерия; 10 — задняя менингеальная артерия; 11 — верхнечелюстная артерия; 12 — внутренняя сонная артерия; 13 — глазная артерия; 14 — задняя решетчатая артерия; 15 — надглазничная артерия; 16 — передняя решетчатая артерия

Таблица 30

Внутренняя сонная артерия и ее ветви

Название артерий и их основных ветвей	Кровоснабжаемые органы (области)
Глазная артерия — слезная артерия. — длинные и короткие задние ресничные артерии — центральная артерия сетчатки — мышечные артерии — передняя и задняя решетчатые артерии	Глазное яблоко, его мышцы, слезная железа, слезный мешок, веки, слизистая оболочка передней части носовой полости, решетчатых ячеек и клиновидной пазухи; мышцы и кожа лба и области глазницы (мимические)
Передняя ворсинчатая артерия	Боковой и третий (III) желудочек, зрительные перекрест и тракт, латеральное коленчатое тело, бледный шар, внутренняя капсула, гиппокамп, серый бугор, таламус, красное ядро, ножка мозга
Передняя мозговая артерия (правая и левая артерии соединяются между собой с помощью передней соединительной артерии)	Медиальная поверхность лобной, теменной и затылочной долей, верхняя часть задне-боковой и частично базальной стороны полушария большого мозга, мозолистое тело, обонятельная луковица и обонятельный тракт, частично — базальные ядра
Средняя мозговая артерия	Верхне-латеральная сторона лобной, теменной и височной долей, островок.
Задняя соединительная артерия	Верхне-латеральная поверхность лобной, теменной и височной долей, островок, таламус, базальные ядра, зрительный тракт

У внутренней сонной артерии выделяют шейную, каменистую, пещеристую и мозговую части. *Шейная* (начальная) *часть* внутренней сонной артерии поднимается между глоткой и внутренней яремной веной (к наружному отверстию сонного канала), не отдавая ветвей на шее. Медиальнее и кзади от шейной части этой артерии проходят симпатический ствол и блуждающий нерв; латерально и спереди проходит подъязычный нерв, выше — языкоглоточный нерв. *Каменистая часть* внутренней сонной артерии расположена в сонном канале пирамиды височной кости, где отдает 2—3 тонкие *сонно-барабанные артерии* (aa. caroticotympanicae), идущие в барабанную полость через сонно-барабанные канальцы. В полость черепа внутренняя сонная артерия попадает через внутреннее отверстие сонного канала и ложится в сонную борозду. Далее пещеристая часть внутренней сонной артерии отдает глазную артерию и делает изгиб выпуклостью вперед. У внутреннего края переднего наклоненного отростка клиновидной кости внутренняя сонная артерия разделяется на свои конечные ветви — переднюю и среднюю мозговые артерии.

Глазная артерия (a. ophthalmica) входит в глазницу через зрительный канал (вместе со зрительным нервом), сразу отдает ветви к глазному яблоку и вспомогательным органам глаза (слезной железе, глазодвигательным мышцам, векам) (рис. 344). *Слезная артерия* (a. lacrimalis) идет к слезной железе, отдает *короткие* и

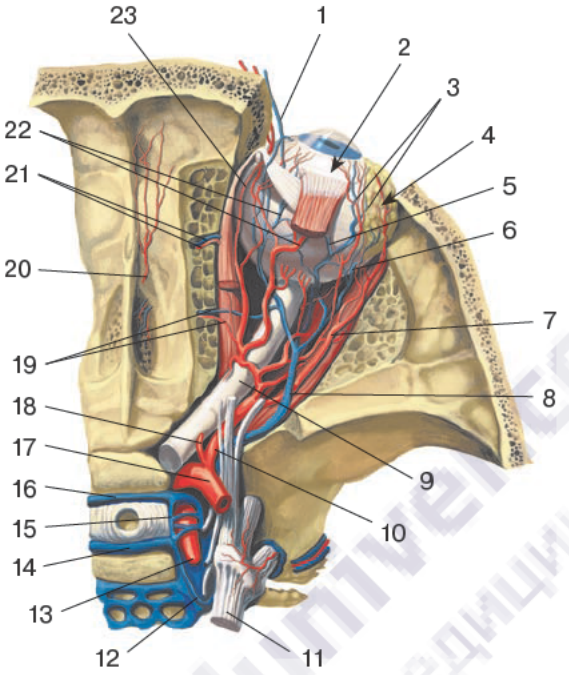

Рис. 344. Глазная артерия и ее ветви. Верхняя стенка глазницы удалена. Вид сверху:
1 — носолобная вена; 2 — глазное яблоко; 3 — эписклеральные вены; 4 — слезная железа; 5 — вортикозная вена; 6 — слезная вена; 7 — слезная артерия; 8 — верхняя глазная вена; 9 — зрительный нерв; 10 — глазная артерия; 11 — тройничный нерв; 12 — верхний каменистый синус; 13 — внутренняя сонная артерия; 14 — задний межпещеристый синус; 15 — пещеристый синус; 16 — передний межпещеристый синус; 17 — внутренняя сонная артерия; 18 — центральная артерия сетчатки; 19 — задние решетчатые артерия и вены; 20 — передняя менингеальная артерия; 21 — передние решетчатые артерия и вены; 22 — задние ресничные артерия и вена; 23 — надглазничная артерия

длинные задние ресничные артерии (aa. ciliares posteriores longae et brevis), которые входят в глазное яблоко в задней его части. *Центральная артерия сетчатки* (a. centralis retinae) входит в толщу зрительного нерва и разветвляется в сетчатке глаза. *Мышечные артерии* (aa. musculares) идут к верхним прямой и косой мышцам, а также к другим мышцам глаза. От мышечных артерий отходят *передние ресничные артерии* (aa. ciliares anterioris), проникающие в переднюю часть глазного яблока, к его ресничному телу и к радужной оболочке. *Передняя* и *задняя решетчатые артерии* (a. ethmoidalis anterior et a. ethmoidalis posterior) идут через решетчатые отверстия к слизистой оболочке решетчатого лабиринта полости носа. Одна из ветвей передней решетчатой артерии — *передняя менингеальная ветвь* (r. meningeus anterior) — идет в полость черепа и кровоснабжает твердую оболочку головного мозга. Конечными ветвями глазной артерии являются *надглазничная артерия* (a. supraorbitalis), *надблоковая артерия* (a. supratrochlearis), выходящие из глазницы вверх, в сторону лба, к коже и мышцам этой области. Ветвями глазной артерии являются также *дорсальная артерия носа* (a. dorsalis nasi), идущая к спинке носа, и *медиальные артерии век* (aa. palpebrales mediales), анастомозирующие в толще век с *латеральными артериями век* (aa. palpebrales laterales), отходящими от слезной артерии. Дорсальная артерия носа, идущая по латеральной стороне корня носа, у медиального угла глаза ана-

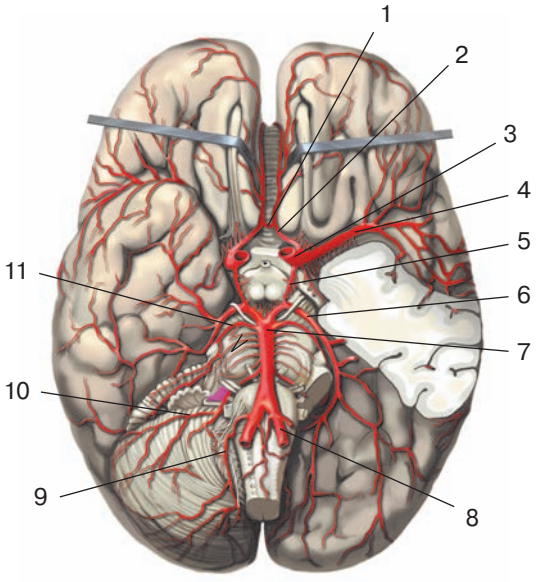

Рис. 345. Передняя мозговая артерия и другие ветви внутренней сонной артерии на нижней поверхности головного мозга. Вид снизу:

1 — передняя соединительная артерия; 2 — передняя мозговая артерия; 3 — внутренняя сонная артерия; 4 — средняя мозговая артерия; 5 — задняя соединительная артерия; 6 — задняя мозговая артерия; 7 — базилярная артерия; 8 — левая позвоночная артерия; 9 — задняя нижняя мозжечковая артерия; 10 — передняя нижняя мозжечковая артерия; 11 — верхняя мозжечковая артерия

стомозирует с угловой артерией, являющейся конечной ветвью лицевой артерии (см. рис. 342).

Передняя мозговая артерия (a. cerebri anterior) отходит от внутренней сонной артерии чуть выше начала глазной артерии, направляется вперед по медиальной стороне передней части полушария большого мозга. На уровне зрительного перекреста эта артерия соединяется с передней мозговой артерией противоположной стороны поперечно расположенной *передней соединительной артерией* (a. communicans anterior) (рис. 345). На медиальной поверхности полушария большого мозга передняя мозговая артерия поворачивает вверх, огибает спереди колено мозолистого тела и направляется по его поверхности кзади. По ходу передняя мозговая артерия отдает мелкие ветви, проникающие через переднее продырявленное вещество мозга к его базальным (подкорковым) ядрам, а также отдает ветви к коре прилежащих отделов лобной, теменной долей, к обонятельной луковице и обонятельному тракту, к мозолистому телу.

Средняя мозговая артерия (a. cerebri media) направляется в латеральную борозду большого мозга и разветвляется на медиальные и латеральные ветви, островковые, височные и теменные артерии, уходящие в кору большого мозга.

Передняя ворсинчатая артерия (a. choroidea anterior) отходит от задней полуокружности внутренней сонной артерии, идет кзади по поверхности ножки мозга, входит в толщу мозга, отдает ветвь в нижний рог бокового желудочка, где участвует в образовании сосудистого сплетения бокового желудочка. На своем пути эта артерия отдает ветви к зрительному тракту, латеральному коленчатому телу, внутренней капсуле, базальным ядрам, красному ядру, ядрам гипоталамуса.

Задняя соединительная артерия (a. communicans posterior) отходит от внутренней сонной артерии кзади и медиально, соединяется с задней мозговой артерией. Правая и левая внутренние сонные артерии вместе с ветвями (передней мозговой и задней соединительными артериями), анастомозирующими с одноименными артериями противоположной стороны, участвует в образовании *артериального* (виллизиева) *круга большого мозга* (circulus arteriosus cerebri).

Внутренняя и наружная сонная артерии образуют многочисленные анастомозы между собой и с ветвями подключичной артерии (табл. 31).

Таблица 31

Анастомозы между ветвями внутренней и наружной сонных и подключичной артерий

Приносящие магистральные артерии	Ветви магистральных артерий		Расположение анастомоза
Внутренняя и наружная сонные артерии	Дорсальная артерия носа (от глазной артерии, из внутренней сонной артерии)	Угловая артерия (от лицевой артерии, из наружной сонной артерии)	Область медиального угла глаза
Внутренняя и наружная сонные артерии	Надблоковая артерия (от глазной артерии, из внутренней сонной артерии)	Лобная ветвь (от поверхностной височной артерии, из наружной сонной артерии)	В мышцах и коже лба
Внутренняя сонная и подключичная артерии	Задняя соединительная артерия (от внутренней сонной артерии)	Задняя мозговая артерия (от базилярной артерии, образованной при слиянии позвоночных артерий — ветвей подключичных артерий)	У переднего края моста головного мозга
Наружная сонная и подключичная артерии	Затылочная артерия (от наружной сонной артерии)	Восходящая шейная артерия (от щитошейного ствола, из подключичной артерии)	Задне-боковые отделы шеи

Вопросы для повторения и самоконтроля

1. Назовите части внутренней сонной артерии.
2. Какие изгибы образует внутренняя сонная артерия и где они располагаются?
3. Назовите ветви внутренней сонной артерии и органы (ткани), которые они кровоснабжают.
4. Назовите анастомозы между ветвями наружной и внутренней сонных артерий? Где эти анастомозы располагаются?
5. Назовите анастомозы сонных и подключичной артерий. Где эти анастомозы находятся?
6. Расскажите о вариантах индивидуальной изменчивости анатомии и топографии ветвей внутренней сонной артерии.

Подключичная артерия и ее ветви

Подключичная артерия (a. subclavia) является ветвью дуги аорты (слева) и плечеголовного ствола (справа). Из грудной полости она выходит через верхнюю апертуру к I ребру, проникает в межлестничный промежуток между передней и средней лестничными мышцами. На I ребре артерия располагается в борозде подключичной артерии. Кпереди от подключичной артерии лежит на первом ребре подключичная вена, над артерией в межлестничном промежутке располагается плечевое (нервное) сплетение. Продолжением подключичной артерии является подмышечная артерия. У подключичной артерии выделяют три отдела: первый отдел — от начала подключичной артерии до межлестничного промежутка, второй отдел — в межлестничном

промежутке, третий отдел — от межлестничного промежутка до входа в подмышечную полость.

От первого отдела подключичной артерии отходят позвоночная и внутренняя грудная артерии, щитошейный ствол, от второго отдела — реберно-шейный ствол, от третьего — поперечная артерия шеи (рис. 346; табл. 32).

Позвоночная артерия (a. verterbralis) отходит от верхней полуокружности подключичной артерии сразу по выходе ее из грудной полости, идет вверх позади общей сонной артерии (*предпозвоночная часть* позвоночной артерии). Затем эта артерия проходит через отверстия в поперечных отростках шейных позвонков (*поперечно-отростчатая часть*). Выйдя из отверстия поперечного отростка второго шейного позвонка, позвоночная артерия поворачивает латерально, проходит через отверстие в поперечном

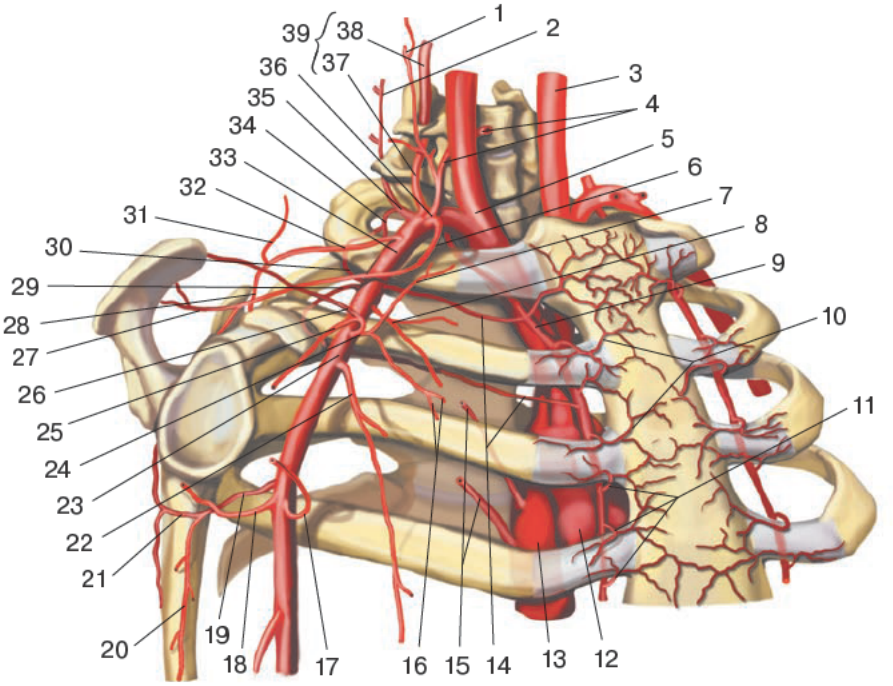

Рис. 346. Подключичная и подмышечная артерии и их ветви, правые. Вид спереди и справа. Полусхематично:

1 — восходящая шейная артерия; 2 — глубокая шейная артерия; 3 — правая общая сонная артерия; 4 — нижняя щитовидная артерия; 5 — плечеголовной ствол; 6 — надлопаточная артерия; 7 — ключичная ветвь; 8 — верхняя грудная артерия; 9 — внутренняя грудная артерия; 10 — грудинные ветви; 11 — прободающие ветви; 12 — восходящая часть аорты; 13 — нисходящая часть аорты; 14 — передние межреберные ветви; 15 — задние межреберные артерии; 16 — грудные ветви; 17 — передняя артерия, огибающая плечевую кость; 18 — задняя артерия, огибающая плечевую кость; 19 — подлопаточная артерия; 20 — грудоспинная артерия; 21 — артерия, огибающая лопатку; 22 — латеральная грудная артерия; 23 — подмышечная артерия; 24 — грудоакромиальная артерия; 25 — дельтовидная ветвь; 26 — акромиальная ветвь; 27 — акромиальная ветвь надлопаточной артерии; 28 — дорсальная артерия лопатки; 29 — вторая задняя межреберная артерия; 30 — первая задняя межреберная артерия; 31 — поверхностная ветвь; 32 — поперечная артерия шеи; 33 — подключичная артерия; 34 — наивысшая межреберная артерия; 35 — реберно-шейный ствол; 36 — щитошейный ствол; 37 — предпозвоночная часть; 38 — поперечно-отростковая часть; 39 — позвоночная артерия

отростке атланта (*атлантовая часть*), изгибается в медиальную сторону и ложится в борозду позвоночной артерии на этом позвонке. Затем позвоночная артерия прободает заднюю атлантозатылочную мембрану и твердую оболочку спинного мозга в его верхнем отделе и через большое затылочное отверстие входит в полость черепа.

Таблица 32

Подключичная артерия и ее ветви

Название артерий и их основных ветвей	Кровоснабжаемые органы (области)
Позвоночная артерия — передняя спинномозговая артерия — задняя спинномозговая артерия — задняя нижняя мозжечковая артерия — менингеальные ветви	Мозжечок, продолговатый мозг, спинной мозг, корешки шейных спинномозговых нервов, оболочки мозга, глубокие мышцы шеи
Базилярная артерия — передняя нижняя мозжечковая артерия — верхняя мозжечковая артерия — лабиринтная артерия — артерия моста — среднемозговые артерии	Мост, мозжечок, продолговатый мозг, ножки мозга, промежуточный мозг, затылочная доля полушария большого мозга, внутреннее ухо.
Задняя мозговая артерия	Затылочная доля и нижняя сторона височной доли полушария большого мозга, средний и промежуточный мозг, ножки мозга.
Внутренняя грудная артерия — средостенные ветви — тимусные ветви — бронхиальные ветви — передние межреберные ветви — перикардодиафрагмальная артерия — мышечно-диафрагмальная артерия — верхняя надчревная артерия — грудинные ветви — медиальные ветви к молочной железе	Передняя грудная и брюшная стенки, грудина, диафрагма, тимус, плевра, перикард, молочная железа, прямая мышца живота, нижний отдел трахеи, главный бронх.
Щитошейный ствол — нижняя щитовидная артерия — восходящая шейная артерия — надлопаточная артерия	Щитовидная железа, гортань, гортанная часть глотки, шейная часть пищевода и трахеи. Мышцы шеи ниже подъязычной кости, трапециевидная, поднимающая лопатку, надостная и подостная, ременные шеи и головы.
Реберно-шейный ствол — глубокая шейная артерия — наивысшая межреберная артерия	Глубокие мышцы шеи, спинной мозг (в шейном отделе) и его оболочки, мышцы и кожа в области I—II межреберных промежутков.
Поперечная артерия шеи	Мышцы: подкожная шеи, нижнее брюшко лопаточно-подъязычной мышцы, грудино-ключично-сосцевидная, большая и малая ромбовидные мышцы; мышца, поднимающая лопатку; трапециевидная, передняя зубчатая.

Внутричерепная часть позвоночной артерии ложится на базилярную (основную) часть затылочной кости, соединяется с такой же артерией противоположной стороны, образуя у заднего края моста мозга непарный сосуд — базилярную (основную) артерию.

Предпозвоночная часть позвоночной артерии ветвей не дает. От поперечно-отростчатой части отходят *спинномозговые (корешковые) ветви* (rr. spinales radiculares), проникающие через межпозвоночные отверстия к спинному мозгу, и *мышечные ветви* (rr. musculares), идущие к глубоким мышцам шеи. Атлантовая часть позвоночной артерии также ветвей не дает, от внутричерепной ее части отходят *менингеальные, спинномозговые* и *мозжечковые ветви. Передняя* и *задняя менингеальные ветви* (r. meningeus anterior et r. meningeus posterior) кровоснабжают мозговые оболочки в области задней черепной ямки. *Задняя спинномозговая артерия* (a. spinalis posterior) отходит от позвоночной артерии чуть выше большого затылочного отверстия, огибает снаружи продолговатый мозг и идет вниз вдоль заднелатеральной борозды спинного мозга. *Передняя спинномозговая артерия* (a. spinalis anterior) отходит от позвоночной артерии над передним краем большого затылочного отверстия, идет вниз и на уровне границы головного мозга со спинным соединяется с такой же артерией противоположной стороны. Правая и левая передние спинномозговые артерии вместе с позвоночными артериями образуют малый артериальный круг (круг Захарченко). Непарный сосуд, образованный при соединении двух передних спинномозговых артерий, направляется вниз вдоль передней щели спинного мозга. *Задняя нижняя мозжечковая артерия* (a. inferior posterior cerebelli), парная, обогнув продолговатый мозг сбоку, разветвляется в задненижних отделах мозжечка.

Базилярная артерия (a. basilaris), образующаяся при соединении двух позвоночных артерий, располагается в базилярной борозде моста. На уровне переднего края моста эта артерия разделяется на правую и левую задние мозговые артерии (см. рис. 345). От базилярной артерии на уровне моста отходят: парная *передняя нижняя мозжечковая артерия* (a. inferior anterior cerebelli), идущая к нижней поверхности мозжечка; *артерия лабиринта* (a. labyrinthi), направляющаяся к внутреннему уху; *артерии моста* (aa. pontis), идущие к мосту; *среднемозговые артерии* (aa. mesencephalicae) — к среднему мозгу; парная *верхняя мозжечковая артерия* (a. superior cerebelli), которая разветвляется в верхних отделах мозжечка своей стороны, участвует в образовании сосудистого сплетения третьего желудочка.

Задняя мозговая артерия (a. cerebri posterior), парная, направляется латерально над наметом мозжечка, разветвляется на нижней и верхнебоковой поверхностях височной и затылочной долей большого мозга, где отдает к ним *корковые ветви* (rr. corticales). От задней мозговой артерии отходят ветви к среднему мозгу, к сосудистому сплетению третьего желудочка, к базальным ядрам большого мозга (*центральные ветви*, rr. centrales), которые проникают в мозг через заднюю продырявленную пластинку. К каждой задней мозговой артерии спереди подходит задняя соединительная артерия, в результате чего образуется расположенный в подпаутинном пространстве артериальный (виллизиев) круг большого мозга, в формировании которого участвуют задние мозговые артерии, задние соединительные артерии, передние мозговые артерии и передняя соединительная артерия.

Внутренняя грудная артерия (a. thoracica interna) отходит от нижней полуокружности подключичной артерии, идет вниз, в грудную полость, по задней поверхности передней грудной стенки, отдавая к ней боковые ветви (рис. 347).

Щитошейный ствол (truncus thyrocervicalis) отходит от верхней полуокружности подключичной артерии в месте вхождения ее в межлестничный промежуток и де-

лится на нижнюю щитовидную, надлопаточную, восходящую шейную артерии и поверхностную артерию шеи.

Нижняя щитовидная артерия (a. thyroidea inferior) идет позади внутренней яремной вены и общей сонной артерии медиально и вверх. На уровне шестого шейного позвонка подходит к задней поверхности боковой доли щитовидной железы. На своем пути нижняя щитовидная артерия отдает *глоточные* и *пищеводные ветви* (rr. pharyngeales et oesophageales), *трахеальные ветви* (rr. tracheales) и *нижнюю гортанную артерию* (a. laryngea inferior), которая в стенках гортани анастомозирует с верхней гортанной артерией, отходящей от верхней щитовидной артерии. *Надлопаточная артерия* (a. suprascapularis) направляется позади ключицы и впереди передней лестничной мышцы вниз и латерально. Далее идет вдоль нижнего брюшка лопаточно-подъязычной мышцы, проходит под верхней поперечной связкой лопатки в надостную ямку лопатки, где отдает мышечные ветви. Далее артерия огибает шейку лопатки сзади, входит в подостную ямку, отдает *акромиальную ветвь* (r. acromialis) к акромиальному отростку лопатки. *Восходящая шейная артерия* (a. cervicalis ascendens) идет вверх по передней поверхности передней лестничной мышцы рядом с диафрагмальным нервом, отдает ветви к предпозвоночным мышцам, спинному мозгу и глубокую ветвь — к глубоким мышцам затылочной области.

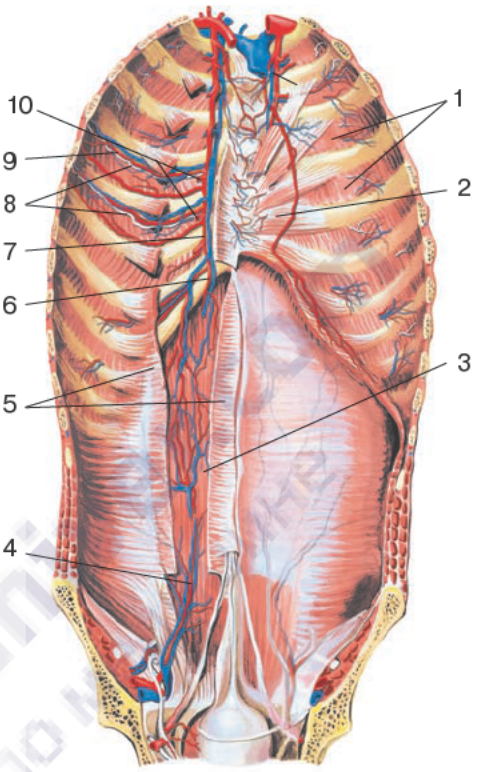

Рис. 347. Внутренняя грудная артерия и ее положение в передней брюшной стенке. На левой стороне вскрыто влагалище прямой мышцы живота. Вид сзади:

1 — наружные межреберные мышцы; 2 — внутренние межреберные мышцы; 3 — прямая мышца живота; 4 — нижняя надчревная артерия; 5 — влагалище прямой мышцы живота; 6 — верхняя надчревная артерия; 7 — внутренняя грудная артерия; 8 — межреберные нервы; 9 — передние межреберные ветви; 10 — коллатеральные ветви задних межреберных артерий

Реберно-шейный ствол (truncus costocervicalis) отходит от подключичной артерии в межлестничном промежутке вверх и кзади и сразу делится на глубокую шейную и наивысшую межреберную артерии. *Глубокая шейная артерия* (a. cervicalis profunda) идет кзади и вверх над шейкой I ребра к полуостистым мышцам головы и шеи, отдает ветви к спинному мозгу. *Наивысшая межреберная артерия* (a. intercostalis suprema) идет вниз, отдает *первую* и *вторую задние межреберные артерии* (aa. intercostales posteriores prima et secunda), уходящие в соответствующие межреберные промежутки.

Поперечная артерия шеи (a. transversa colli) отходит от подключичной артерии после выхода ее из межлестничного промежутка, направляется латерально и кзади между ветвями плечевого сплетения к верхнему углу лопатки. У края трапециевидной мышцы эта артерия делится на восходящую и нисходящую ветви. *Восходящая ветвь*

(r. ascendens) идет кверху между мышцей, поднимающей лопатку, и ременной мышцей шеи, отдает к ним свои ветви. *Нисходящая ветвь* (r. descendens) идет вниз вдоль медиального края лопатки, кровоснабжает ромбовидные и переднюю зубчатую мышцы.

Артерии верхней конечности

К органам и тканям верхней конечности направляются ветви подмышечной, плечевой и других крупных артерий (рис. 348; табл. 33).

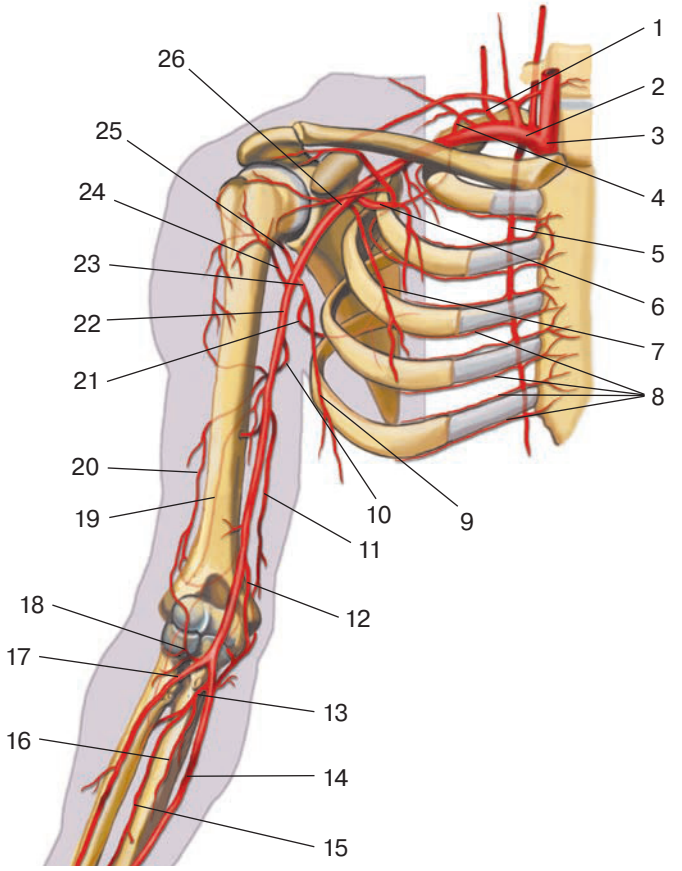

Рис. 348. Артерии верхней конечности и их ветви, правые. Вид спереди. Полусхематично:

1 — реберно-шейный ствол; 2 — подключичная артерия; 3 — плече-головной ствол; 4 — наивысшая межреберная артерия; 5 — внутренняя грудная артерия; 6 — грудная ветвь грудоакромиальной артерии; 7 — латеральная грудная артерия; 8 — передние межреберные ветви; 9 — грудоспинная артерия; 10 — глубокая артерия плеча; 11 — верхняя коллатеральная локтевая артерия; 12 — нижняя коллатеральная локтевая артерия; 13 — общая межкостная артерия; 14 — локтевая артерия; 15 — передняя межкостная артерия; 16 — задняя межкостная артерия; 17 — лучевая артерия; 18 — лучевая возвратная артерия; 19 — средняя коллатеральная артерия; 20 — лучевая коллатеральная артерия; 21 — артерия, огибающая лопатку; 22 — плечевая артерия; 23 — подлопаточная артерия; 24 — передняя артерия, огибающая плечевую кость; 25 — задняя артерия, огибающая плечевую кость; 26 — подмышечная артерия

Таблица 33

Подмышечная артерия и другие артерии верхней конечности

Название артерий и их основных ветвей	Кровоснабжаемые органы (области).
Подмышечная артерия — грудоакромильная артерия — верхняя грудная артерия — латеральная грудная артерия — подлопаточная артерия — передняя и задняя артерии, огибающие плечевую кость — подлопаточные (мышечные) ветви	Содержимое подмышечной полости (жировая клетчатка, лимфатические узлы), кожа и мышцы боковой стенки грудной полости, кожа и мышцы плечевого пояса, плечевой сустав, молочная железа.
Плечевая артерия — мышечные ветви — верхняя локтевая коллатеральная артерия — нижняя локтевая коллатеральная артерия — глубокая артерия плеча	Кожа и мышцы плеча, плечевая кость, локтевой сустав.
Лучевая артерия — мышечные ветви — лучевая возвратная артерия — поверхностная ладонная ветвь — ладонная запястная ветвь — тыльная запястная ветвь — первая тыльная пястная артерия — артерия большого пальца кисти	Кожа и мышцы предплечья и кисти, лучевая кость, локтевой и лучезапястный суставы и суставы кисти.
Локтевая артерия — мышечные ветви — локтевая возвратная артерия — общая межкостная артерия — ладонная запястная ветвь — тыльная запястная ветвь — глубокая ладонная ветвь	Кожа и мышцы предплечья и кисти, локтевая кость, локтевой и лучезапястный суставы, суставы кисти.

Подмышечная артерия (a. axillaris) является продолжение подключичной артерии в подмышечной полости, отдает ветви к соседним органам и тканям и под нижним краем большой грудной мышцы переходит в плечевую артерию (рис. 349). Кпереди от артерии располагается подмышечная вена, с трех сторон артерию охватывают стволы плечевого сплетения. Подмышечную артерию условно делят на три части соответственно трем треугольникам передней стенки подмышечной полости. На уровне *ключично-грудного треугольника* (между ключицей вверху и верхним краем малой грудной мышцы внизу) от подмышечной артерии отходят *подлопаточные ветви* (rr. subscapulares), идущие к одноименной мышце, верхняя грудная и грудоакромиальная артерии. *Верхняя грудная артерия* (a. thoracica superior) начинается у верхнего края ключицы, идет вниз и медиально к большой и малой грудным мышцам, в 1-й и 2-й межреберные промежутки, к передней зубчатой мышце.

Грудоакромиальная артерия (a. thoracoacromialis) начинается у верхнего края малой грудной мышцы, прободает ключично-грудную фасцию и сразу делится на *акромиальную ветвь* (r. acromialis), которая идет вверх к акромиально-ключичному суставу, *ключичную ветвь* (r. clavicularis), направляющуюся к ключице и подклю-

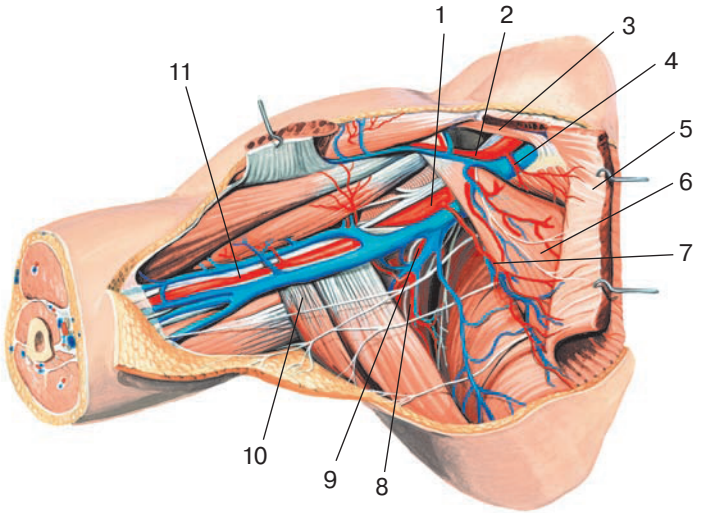

Рис. 349. Подмышечная артерия и ее ветви, правые. Вид спереди:

1 — подмышечная артерия; 2 — грудоакромиальная артерия; 3 — подключичная мышца; 4 — верхняя грудная артерия; 5 — большая грудная мышца (отрезана и отвернута); 6 — малая грудная мышца; 7 — латеральная грудная артерия; 8 — грудоспинная артерия; 9 — подлопаточная артерия; 10 — сухожилие широчайшей мышцы спины; 11 — плечевая артерия

чичной мышце, и *дельтовидную ветвь* (r. deltoideus), проходящую в борозду между дельтовидной и большой грудной мышцами, к которым отдает ветви. *Грудные ветви* (rr. pectorales) направляются к большой и малой грудным мышцам.

На уровне *грудного треугольника* (соответствующего малой грудной мышце) от подмышечной артерии отходит *латеральная грудная артерия* (a. thoracica lateralis), которая идет вниз и латерально по наружной поверхности передней зубчатой мышцы. Артерия отдает *латеральные ветви молочной железы* (rr. mammarii laterales), а также ветви к передней зубчатой и малой грудной мышцам.

В *подгрудном треугольнике* (между нижним краем малой и большой грудных мышц) от подмышечной артерии отходят подлопаточная артерия, грудоспинная артерия; передняя и задняя артерии, огибающие плечевую кость. *Подлопаточная артерия* (a. subscapularis) начинается у нижнего края подлопаточной мышцы, направляется книзу и отдает артерию, огибающую лопатку, и грудоспинную артерию. *Артерия, огибающая лопатку* (a. circumflexa scapulae), уходит кзади через трехстороннее отверстие, огибает латеральный край лопатки и направляется кверху в подостную ямку. Она кровоснабжает подлопаточную, большую и малую круглые мышцы, подостную и дельтовидную мышцы, широчайшую мышцу спины, анастомозирует с ветвями латеральной грудной артерии и межреберных артерий. *Передняя артерия, огибающая плечевую кость* (a. circumflexa humeri anterior), идет латерально под клювовидно-плечевой мышцей, огибает хирургическую шейку плечевой кости (спереди — назад), отдает ветви к дельтовидной и другим соседним мышцам, к плечевому суставу. *Задняя артерия, огибающая плечевую кость* (a. circumflexa humeri posterior), идет через четырехугольное отверстие к дельтовидной мышце, кровоснабжает плечевой сустав и соседние мышцы.

Плечевая артерия (a. brachialis) начинается на уровне нижнего края большой грудной мышцы, располагается впереди клювовидно-плечевой мышцы, затем

в медиальной борозде двуглавой мышцы плеча. В локтевой ямке артерия лежит под апоневрозом двуглавой мышцы плеча, в борозде между круглым пронатором медиально и плечелучевой мышцей латерально. На уровне шейки лучевой кости артерия делится на лучевую и локтевую артерии (см. рис. 348). От плечевой артерии отходят: глубокая артерия плеча, верхняя и нижняя локтевые коллатеральные артерии. Артерия направляется вниз и кзади и вместе с лучевым нервом уходит в плечемышечный канал. В канале артерия спирально огибает плечевую кость по задней ее поверхности и продолжается (по выходе из канала) в коллатеральную лучевую артерию. *Коллатеральная лучевая артерия* (a. collateralis radialis) проходит в переднюю латеральную локтевую борозду, отдает ветви к локтевому суставу и анастомозирует с лучевой возвратной артерией. От глубокой артерии плеча отходят: *дельтовидная ветвь* (r. deltoideus) — к одноименной мышце; *артерии, питающие плечевую кость* (aa. nutriciae humeri), и *средняя коллатеральная артерия* (a. collateralis media), которая идет вниз, ложится в заднюю латеральную локтевую борозду, где отдает ветви к капсуле локтевого сустава и анастомозирует с возвратной межкостной артерией. *Верхняя локтевая коллатеральная артерия* (a. collateralis ulnaris superior) начинается от плечевой артерии в средней части плеча, вместе с локтевым нервом она проходит в задней медиальной локтевой борозде, на уровне локтевого сустава отдает ветви к его капсуле и анастомозирует с задней ветвью локтевой возвратной артерии. *Нижняя локтевая коллатеральная артерия* (a. collateralis ulnaris inferior) отходит от плечевой артерии чуть выше медиального надмыщелка плечевой кости, идет к локтевому суставу и образует анастомоз с передней ветвью локтевой возвратной артерии.

Локтевая артерия (a. ulnaris) начинается от плечевой артерии на уровне шейки лучевой кости, идет под круглым пронатором, постепенно отклоняясь в локтевую сторону, отдавая по пути мышечные ветви (рис. 350; см. рис. 348). На уровне середины предплечья локтевая артерия вместе с локтевым нервом ложится в локтевую борозду, между поверхностным сгибателем пальцев латерально и локтевым сгибателем запястья медиально. Локтевая артерия отдает мышечные ветви, локтевую возвратную артерию, общую межкостную артерию, ладонную и тыльную запястные ветви, глубокую ладонную ветвь.

Локтевая возвратная артерия (a. recurrens ulnaris) отходит от начальной части локтевой артерии и делится на переднюю и заднюю ветви, идущие вверх и отдающие ветви к капсуле локтевого сустава. *Передняя ветвь* (r. anterior) проходит под круглым пронатором, ложится в медиальную локтевую борозду и анастомозирует с нижней локтевой коллатеральной артерией. *Задняя ветвь* (r. posterior) идет вверх и кзади под началом поверхностного сгибателя пальцев, рядом с локтевым нервом, и анастомозирует с верхней локтевой коллатеральной артерией.

Общая межкостная артерия (a. interossea communis) в виде короткого ствола отходит от начала локтевой артерии. На передней поверхности межкостной перепонки предплечья общая межкостная артерия делится на переднюю и заднюю межкостные артерии. *Передняя межкостная артерия* (a. interossea anterior) вместе с передним межкостным нервом предплечья спускается по передней поверхности межкостной перепонки предплечья, между глубоким сгибателем пальцев медиально и длинным сгибателем большого пальца кисти латерально, до верхнего края квадратного пронатора. Затем артерия прободает межкостную перепонку и участвует в образовании тыльной сети запястья. Ветвью передней межкостной артерии является *артерия, сопровождающая срединный нерв* (a. comitans n. medianus), идущая вместе со срединным нервом.

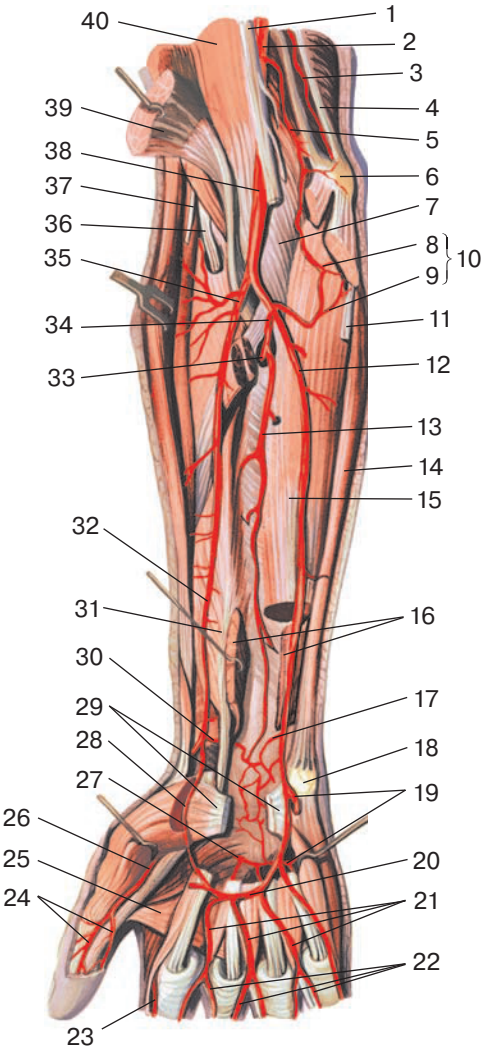

Рис. 350. Артерии предплечья и кисти, правые. Поверхностные и частично глубокие мышцы предплечья удалены. Вид спереди:

1 — срединный нерв; 2 — плечевая артерия; 3 — верхняя локтевая коллатеральная артерия; 4 — локтевой нерв; 5 — нижняя локтевая коллатеральная артерия; 6 — медиальный надмыщелок; 7 — плечевая мышца; 8 — передняя ветвь; 9 — задняя ветвь; 10 — локтевая возвратная артерия; 11 — локтевой нерв; 12 — локтевая артерия; 13 — передняя межкостная артерия; 14 — локтевой сгибатель запястья; 15 — глубокий сгибатель пальцев; 16 — квадратный пронатор; 17 — ладонная запястная ветвь локтевой артерии; 18 — гороховидная кость; 19 — глубокая ладонная ветвь локтевой артерии; 20 — поверхностная ладонная дуга; 21 — общие ладонные пальцевые артерии; 22 — собственные ладонные пальцевые артерии; 23 — лучевая артерия указательного пальца; 24 — ветви артерии большого пальца кисти; 25 — мышца, приводящая большой палец кисти; 26 — артерия большого пальца кисти; 27 — глубокая ладонная дуга; 28 — поверхностная ладонная ветвь лучевой артерии; 29 — удерживатель мышц-сгибателей; 30 — ладонная запястная ветвь лучевой артерии; 31 — длинный сгибатель большого пальца кисти; 32 — лучевая артерия; 33 — задняя межкостная артерия; 34 — общая межкостная артерия; 35 — лучевая возвратная артерия; 36 — лучевой нерв (глубокая ветвь); 37 — лучевой нерв (поверхностная ветвь); 38 — плечевая артерия; 39 — двуглавая мышца плеча; 40 — плечевая мышца

Задняя межкостная артерия (a. interossea posterior) в верхней части предплечья прободает межкостную перепонку предплечья и следует дистально (вместе с тыльным межкостным нервом) между глубокими и поверхностными мышцами тыла предплечья, отдавая им мышечные ветви. Эта артерия участвует в образовании тыльной сети запястья. Задняя межкостная артерия в начальном своем отделе отдает *возвратную межкостную артерию* (a. interossea recurrens), идущую проксимально под локтевой мышцей к латеральной задней локтевой борозде. В борозде эта артерия анастомозирует со *средней коллатеральной артерией* (из глубокой артерии плеча) и участвует в формировании артериальной сети локтевого сустава.

Тыльная запястная ветвь (r. carpalis dorsalis) отходит от локтевой артерии рядом с гороховидной костью, проникает на тыл кисти под сухожилием локтевого сгибателя запястья, участвует в образовании тыльной артериальной сети запястья (вместе с тыльной запястной ветвью лучевой артерии, ладонной и тыльной межкостными артериями).

Глубокая ладонная ветвь (r. palmaris profundus) отходит от локтевой артерии на уровне гороховидной кости, идет между мышцей, отводящей мизинец, и его сгибателем в латеральном направлении под сухожилия сгибателей пальцев, где она анастомозирует с конечной ветвью лучевой артерии и образует глубокую ладонную дугу (рис. 351).

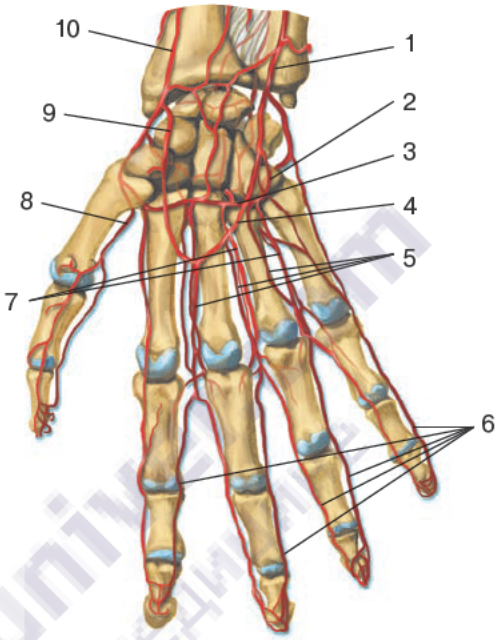

Рис. 351. Артерии кисти. Ладонная поверхность. Полусхематично:

1 — локтевая артерия; 2 — глубокая ладонная ветвь локтевой артерии; 3 — глубокая ладонная дуга; 4 — поверхностная ладонная дуга; 5 — общие ладонные пальцевые артерии; 6 — собственные ладонные пальцевые артерии; 7 — ладонные пястные артерии; 8 — артерия большого пальца кисти; 9 — поверхностная ладонная ветвь лучевой артерии; 10 — лучевая артерия

На уровне лучезапястного сустава локтевая артерия идет латеральнее гороховидной кости, кпереди от удерживателя сухожилий мышц-сгибателей, под ладонной связкой запястья. На ладони локтевая артерия поворачивает в латеральную сторону и анастомозирует с поверхностной ладонной ветвью лучевой артерии. В результате локтевая артерия образует ***поверхностную ладонную дугу*** (arcus palmaris superficialis), которая располагается под ладонным апоневрозом, на сухожилиях поверхностного сгибателя пальцев. От поверхностной ладонной дуги отходят в дистальном направлении ко второму, третьему и четвертому межпальцевым промежуткам три *общие ладонные пальцевые артерии* (aa. digitales palmares communes), отдающие *собственные ладонные пальцевые артерии* (aa.digitales palmares propriae), идущие под кожей обращенных друг к другу сторон второго, третьего, четвертого и пятого пальцев. К медиальной стороне мизинца его собственная ладонная артерия отходит от локтевой артерии в том месте, где она поворачивает в латеральную сторону. В общие ладонные паль-

цевые артерии перед их разделением на собственные ладонные пальцевые артерии впадают *ладонные пястные артерии*, являющиеся ветвями глубокой ладонной дуги.

Лучевая артерия (a. radialis) идет вниз вначале между круглым пронатором медиально и плечелучевой мышцей латерально. На уровне нижней трети предплечья лучевая артерия прикрыта лишь кожей. Затем артерия огибает шиловидный отросток лучевой кости и переходит на тыл кисти, проникает через первый межкостный промежуток на ладонь, где анастомозирует с глубокой ладонной ветвью локтевой артерии и образует глубокую ладонную дугу (см. рис. 348, 350). ***Глубокая ладонная дуга*** (arcus palmaris profundus) располагается на уровне основания второй — пятой пястных костей, под сухожилиями поверхностного и глубокого сгибателей пальцев, под началом короткого сгибателя большого пальца кисти и его приводящей мышцы. От глубокой ладонной дуги отходят артериальные ветви, идущие проксимально и участвующие в образовании ладонной артериальной сети запястья. Три *ладонные пястные артерии* (aa. metacarpales palmares) располагаются во втором, третьем и четвертом межпястных промежутках на ладонной поверхности межкостных мышц. На уровне головок пястных костей каждая ладонная пястная артерия впадает в соответствующую общую ладонную пальцевую артерию.

По ходу лучевой артерии от нее отходят многочисленные ветви: мышечные, лучевая возвратная артерия, ладонная и тыльная запястные ветви, поверхностная ладонная ветвь, артерия большого пальца кисти. *Лучевая возвратная артерия* (a. recurrens radialis) начинается от лучевой артерии в локтевой ямке, направляется латерально и кверху между плечевой и плечелучевой мышцами, отдавая к ним и к локтевому суставу ветви. У латерального мыщелка плечевой кости эта артерия анастомозирует с лучевой коллатеральной артерией (из глубокой артерии плеча). *Ладонная запястная ветвь* (r. carpalis palmaris) начинается на уровне нижнего края квадратного пронатора, идет медиально и анастомозирует с одноименной ветвью локтевой артерии, участвует в образовании ладонной сети запястья.

Тыльная запястная ветвь (r. carpalis dorsalis) начинается от лучевой артерии на тыле кисти, идет медиально, анастомозирует с одноименной ветвью локтевой артерии, участвуя в образовании тыльной артериальной сети запястья. От тыльной сети запястья отходят ко 2-му, 3-му и 4-му межпальцевым промежуткам три *тыльные пястные артерии* (aa. metacarpales dorsales), каждая из которых делится на две *тыльные пальцевые артерии* (aa. digitales dorsales), идущие к обращенным друг к другу сторонам II—V пальцев кисти.

Поверхностная ладонная ветвь (r. palmaris superficialis) начинается от лучевой артерии на уровне основания шиловидного отростка лучевой кости, идет вниз над мышцами возвышения большого пальца и анастомозирует с конечным отделом локтевой артерии, участвуя в образовании поверхностной ладонной дуги.

От лучевой артерии в пределах кисти отходят *первая тыльная пястная артерия* (a. metacarpalis dorsalis I), отдающая ветви к соседним сторонам I и II пальцев, и *артерия большого пальца кисти* (a. princeps pollicis), которая отдает три *собственные ладонные пальцевые артерии* (aa. digitales palmares propriae). Две из них идут под кожей ладонной стороны к боковым краям первого пальца, третья, *лучевая артерия указательного пальца* (a. radialis indicis), идет по латеральной стороне второго пальца кисти.

Вопросы для повторения и самоконтроля

1. Назовите ветви подключичной артерии. Что эти ветви кровоснабжают?
2. Назовите части позвоночной артерии и ее ветви. Что эти ветви кровоснабжают?

3. Расскажите анатомию внутренней грудной артерии и ее ветвей.
4. Назовите ветви, отходящие от подмышечной артерии в пределах ключично-грудного, грудного и подгрудного треугольников.
5. Какие артерии проходят через четырехстороннее и трехстороннее отверстия?
6. Назовите артерию, проходящую через плечемышечный канал, и ее ветви.
7. Какие ветви образуют артериальную сеть локтевого сустава?
8. Назовите все ветви лучевой и локтевой артерий.
9. Назовите артерии, которые образуют поверхностную ладонную дугу. Какие артерии от нее отходят?
10. Назовите артерии, формирующие глубокую ладонную дугу. Какие артерии от нее отходят?

Грудная часть аорты и ее ветви

Грудная часть аорты является продолжением дуги аорты, следует до аортального отверстия диафрагмы, отдает париетальные и висцеральные ветви (рис. 352; табл. 34).

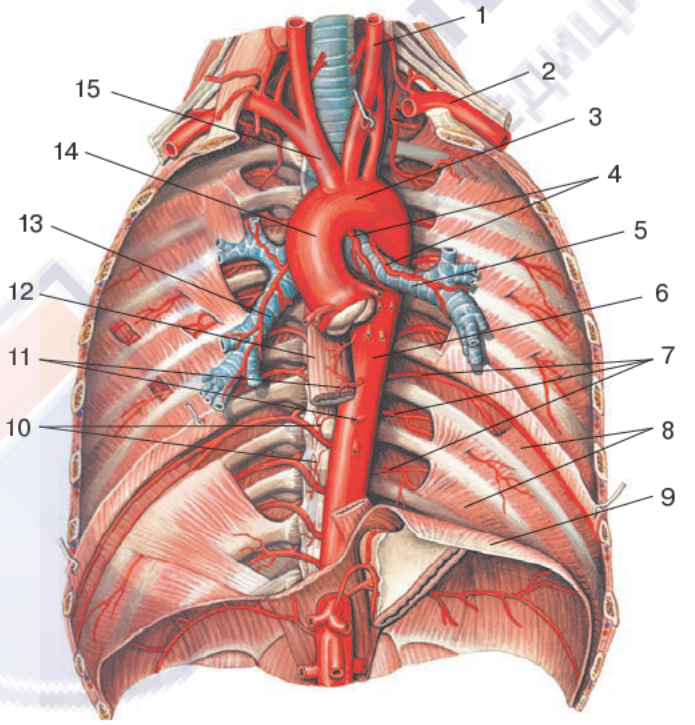

Рис. 352. Грудная часть аорты и задние межреберные артерии. Органы грудной полости удалены. Вид спереди:

1 — левая общая сонная артерия; 2 — левая подключичная артерия; 3 — дуга аорты; 4 — бронхиальные ветви; 5 — левый главный бронх; 6 — грудная часть аорты; 7 — задние межреберные артерии; 8 — внутренние межреберные мышцы; 9 — диафрагма; 10 — медиастинальные ветви; 11 — пищеводные ветви; 12 — пищевод; 13 — правый главный бронх; 14 — восходящая часть аорты; 15 — плече-головной ствол

Таблица 34

Ветви грудной части аорты

Основные ветви	Место начала артерий	Направление артерии	Область кровоснабжения
Париетальные ветви			
Верхняя диафрагмальная артерия (парная)	Непосредственно над диафрагмой		Задняя часть верхней стороны диафрагмы
Задние межреберные артерии (10 пар=III—XII). — дорсальная ветвь — медиальная и латеральная кожная ветви — спинномозговая ветвь	От грудной части аорты	В соответствующих межреберных промежутках	Мышцы и кожа груди, грудные позвонки и ребра, спинной мозг и его оболочки, диафрагма, кожа и мышцы живота
Висцеральные ветви			
Бронхиальные ветви	На уровне IV—V грудных позвонков	Входят в ворота легких, сопровождая бронхи	Трахея, бронхи, легкие
Пищеводные ветви	На уровне IV—VII грудных позвонков	Идут к стенкам пищевода	Пищевод (грудная часть)
Перикардиальные ветви	Позади перикарда	Направляются к заднему отделу перикарда	Перикард, лимфатические узлы заднего средостения
Медиастинальные ветви	В заднем средостении	Проходят в заднем средостении	Перикард, лимфатические узлы заднего средостения

К **париетальным ветвям** относят парные задние межреберные артерии и верхние диафрагмальные артерии.

Задние межреберные артерии (aa. intercostales posteriores), парные, в количестве десяти отходят латерально в межреберные промежутки с третьего по двенадцатый; вместе с одноименными венами и нервом располагаются у нижнего края вышележащего ребра (у его борозды), между наружной и внутренней межреберными мышцами, к которым артерии отдают мышечные ветви. От IV—VI задних межреберных артерий отходят *медиальные* и *латеральные ветви молочной железы* (rr. mammarii mediales et laterales).

Нижние задние межреберные артерии (7—12) проходят в толще передней брюшной стенки между поперечной и внутренней косой мышцами живота и их кровоснабжают. Каждая задняя межреберная артерия отдает: *спинную ветвь* (r. dorsalis) к мышцам и коже спины, к спинному мозгу и его оболочкам; *латеральную* и *медиальную кожные ветви* (r. cutaneus lateralis et r. cutaneus medialis) к коже груди, живота, молочной железы. Двенадцатая задняя межреберная артерия, располагающаяся под нижним краем XII ребра, получила название *подреберной артерии* (a. subcostalis).

Верхняя диафрагмальная артерия (a. phrenica superior) отходит от грудной части аорты над диафрагмой, идет к поясничной ее части и покрывающей диафрагму плевре.

Висцеральными ветвями грудной части аорты являются бронхиальные, пищеводные, перикардиальные и медиастинальные ветви. ***Бронхиальные ветви*** (rr. bronchiales) отходят в количестве 2—3 от начальной части грудной аорты, направляются в ворота правого и левого легких, сопровождают бронхи, вместе с которыми разветвляются вплоть до альвеол. Бронхиальные ветви анастомозируют с ветвями легочной артерии. ***Пищеводные ветви*** (rr. oesophageales, 2—3) идут к стенкам пищевода. Нижние пищеводные ветви анастомозируют с ветвями левой желудочной артерии, верхние пищеводные ветви — с ветвями нижней щитовидной артерии. ***Перикардиальные ветви*** (rr. pericardiaci, 2—3) направляются к заднему отделу перикарда. ***Медиастинальные ветви*** (rr. mediastinales) кровоснабжают перикард и расположенные в заднем средостении лимфатические узлы.

Брюшная часть аорты и ее ветви

Брюшная часть аорты располагается на задней стенке брюшной полости от диафрагмы до уровня V поясничного позвонка, где аорта разделяется на правую и левую общие подвздошные артерии (рис. 353). Ветви брюшной части аорты также подразделяются на париетальные и висцеральные (табл. 35).

Париетальные ветви кровоснабжают стенки брюшной полости, висцеральные ветви направляются к внутренним органам, расположенным в брюшной полости. **Париетальные ветви** брюшной части аорты — это парные нижняя диафрагмальная и поясничные артерии.

Поясничные артерии (aa. lumbales, 4 пары) отходят от задней полуокружности брюшной части аорты на уровне I—IV поясничных позвонков, идут позади ножек диафрагмы (верхние две — три) и большой поясничной мышцы (нижняя), затем располагаются между поперечной и внутренней косой мышцами живота, отдают к ним ветви. Поясничные артерии отдают *дорсальную ветвь* (r. dorsalis) к мышцам и коже спины и *спинномозговую ветвь* (r. spinalis) — к спинному мозгу.

Нижняя диафрагмальная артерия (a. phrenica inferior) отходит от аорты непосредственно под диафрагмой, на уровне XII грудного позвонка, кровоснабжает диафраг-

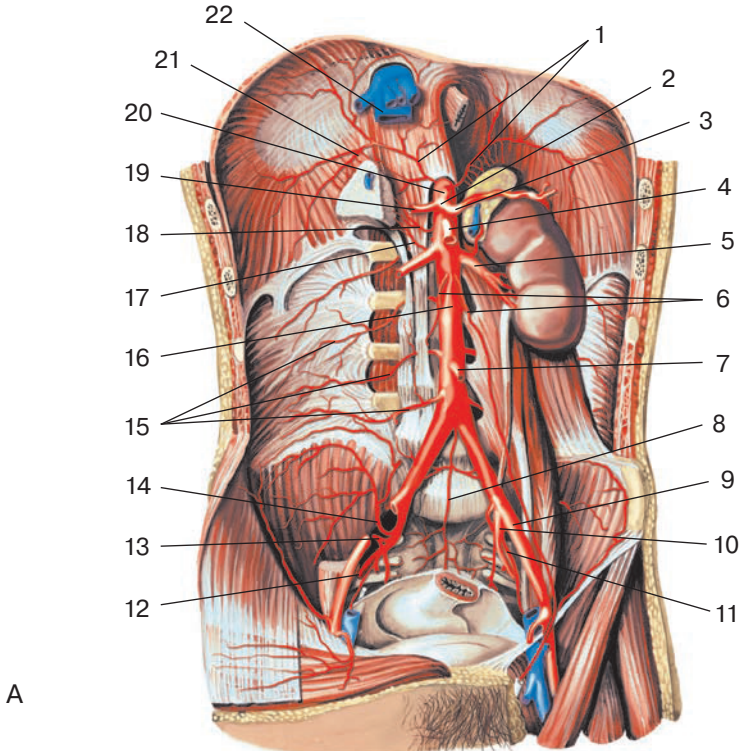

Рис. 353. Брюшная часть аорты и ее ветви. Внутренние органы брюшной полости частично удалены. Вид спереди:

А — взрослого: 1 — нижние диафрагмальные артерии; 2 — чревный ствол; 3 — селезеночная артерия; 4 — верхняя брыжеечная артерия; 5 — почечная артерия; 6 — яичковые артерии; 7 — нижняя брыжеечная артерия; 8 — срединная крестцовая артерия; 9 — левая наружная подвздошная артерия; 10 — левая внутренняя подвздошная артерия; 11 — запирательная артерия; 12 — нижняя ягодичная артерия; 13 — верхняя ягодичная артерия; 14 — подвздошно-поясничная артерия; 15 — поясничные артерии; 16 — брюшная часть аорты; 17 — нижняя надпочечниковая артерия; 18 — средняя надпочечниковая артерия; 19 — общая печеночная артерия; 20 — левая желудочная артерия; 21 — верхняя надпочечниковая артерия; 22 — нижняя полая вена

му и покрывающую ее брюшину, отдает от 1 до 24 *верхних надпочечниковых артерий* (aa. suprarenales superiores). Нижняя диафрагмальная артерия анастомозирует с верхней диафрагмальной, мышечно-диафрагмальной артериями.

Висцеральные ветви брюшной части аорты подразделяют на **непарные** и **парные**. Среди непарных ветвей брюшной части аорты выделяют чревный ствол, верхнюю и нижнюю брыжеечные артерии. К парным ветвям брюшной части аорты относят почечную, среднюю надпочечниковую, яичковую (яичниковую) артерии.

Чревный ствол (truncus coeliacus) — короткий сосуд (1,5—2 см длиной), который начинается от передней полуокружности аорты на уровне XII грудного позвонка. Над верхним краем тела поджелудочной железы чревный ствол подразделяется на левую желудочную, общую печеночную и селезеночную артерии (рис. 354).

Левая желудочная артерия (a. gastrica sinistra) уходит кверху влево, между листками печеночно-желудочной связки, затем поворачивает направо и идет

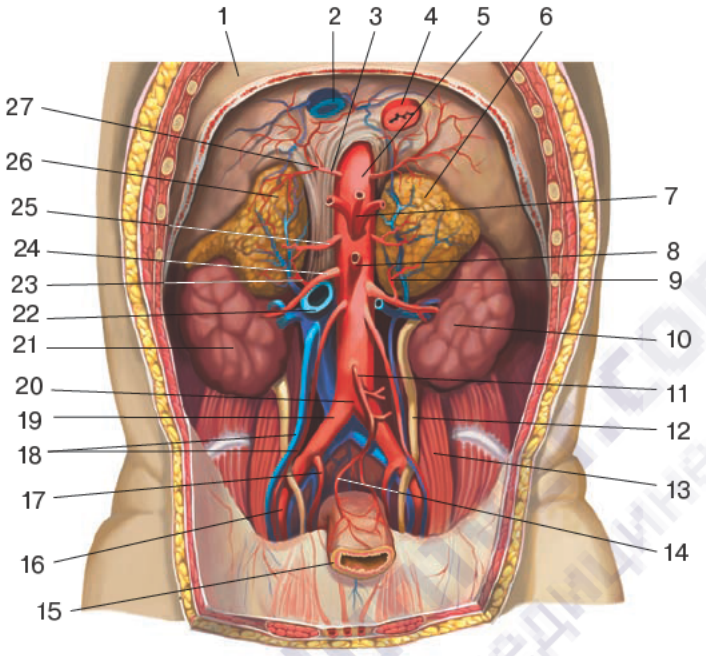

Б

Б — новорожденного: 1 — диафрагма; 2 — нижняя полая вена; 3 — нижняя диафрагмальная артерия; 4 — пищевод; 5 — брюшная часть аорты; 6 — левый надпочечник; 7 — чревный ствол; 8 — верхняя брыжеечная артерия; 9 — нижняя надпочечниковая артерия; 10 — левая почка; 11 — нижняя брыжеечная артерия; 12 — мочеточник; 13 — большая поясничная мышца; 14 — верхняя прямокишечная артерия; 15 — прямая кишка; 16— наружная подвздошная артерия; 17— внутренняя подвздошная артерия; 18 — яичковые артерия и вена; 19 — общая подвздошная артерия; 20 — бифуркация аорты; 21 — правая почка; 22 — нижняя полая вена; 23 — нижняя надпочечниковая артерия; 24 — правая почечная артерия; 25 — средняя надпочечниковая артерия; 26 — правый надпочечник; 27 — верхние надпочечниковые артерии

вдоль малой кривизны желудка, отдавая к нему ветвь. Анастомозирует с правой желудочной артерией. Отдает *пищеводные ветви* (rr. oesophageales) к брюшной части пищевода.

Общая печеночная артерия (a. hepatica communis) идет вправо от чревного ствола по верхнему краю поджелудочной железы, входит в толщу печеночно-желудочной связки и делится на собственную печеночную и желудочно-двенадцатиперстную артерии. *Собственная печеночная артерия* (a. hepatica propria) направляется к печени в толще печеночно-двенадцатиперстной связки, возле ворот печени делится на *правую* и *левую ветви* (r. dexter et r. sinister). От правой ветви к желчному пузырю идет *желчно-пузырная артерия* (a. cystica). От собственной печеночной артерии вниз и влево, к малой кривизне желудка, направляется *правая желудочная артерия* (a. gastrica dextra), которая идет навстречу левой желудочной артерии, образуя с ней анастомоз. *Желудочно-двенадцатиперстная артерия* (a. gastroduodenalis) спускается вниз позади привратника желудка и делится на правую желудочно-сальниковую и заднюю и переднюю верхние поджелудочно-двенадцатиперстные артерии.

Таблица 35

Ветви брюшной части аорты

Основные ветви	Место начала артерии	Направление артерии	Область кровоснабжения
Париетальные ветви			
Нижняя диафрагмальная артерия	Аорта, уровень XII грудного позвонка	К нижней стороне диафрагмы, надпочечникам	Диафрагма, надпочечники
Поясничные артерии	Аорта, уровень I—IV поясничных позвонков	В толщу задней брюшной стенки	Спинной мозг, его оболочки, кожа и мышцы спины, задней брюшной стенки
Висцеральные ветви (непарные)			
Чревный ствол — левая желудочная артерия — общая печеночная артерия — селезеночная артерия	Передняя полуокружность аорты, уровень XII грудного позвонка	Три ветви разного направления	Брюшная часть пищевода, желудок, двенадцатиперстная кишка, поджелудочная железа, печень, желчный пузырь, селезенка, большой и малый сальники
Верхняя брыжеечная артерия — нижняя желудочно-двенадцатиперстная артерия — тощекишечные артерии — подвздошно-кишечные артерии — подвздошно-ободочно-кишечные артерии — правая и средняя ободочно-кишечные артерии	Передняя полуокружность аорты, уровень I поясничного позвонка	Между головкой поджелудочной железы и двенадцатиперстной кишкой	Поджелудочная железа, двенадцатиперстная кишка, тощая, подвздошная кишки, слепая кишка, аппендикс, восходящая и поперечная ободочные кишки

Таблица 35 (продолжение)

Висцеральные ветви (непарные)			
Нижняя брыжеечная артерия — левая ободочно-кишечная — сигмовидные артерии — верхняя прямокишечная артерия	Передняя полуокружность аорты, уровень II поясничного позвонка	Вниз, влево, забрюшинно, по передней стороне большой поясничной мышцы	Нисходящая ободочная, сигмовидная кишки, левая часть поперечной ободочной кишки, верхняя часть прямой кишки
Висцеральные ветви (парные)			
Средняя надпочечниковая артерия	Аорта, уровень I поясничного позвонка	К воротам надпочечника	Надпочечник
Почечная: — нижняя надпочечниковая артерия — мочеточниковые ветви	Аорта, уровень I—II поясничных позвонков (ниже средней надпочечниковой артерии)	Поперечно к воротам почки	Почка, надпочечник, верхний отдел мочеточника
Яичковая (муж.)	Аорта, под острым углом, ниже начала почечной артерии	Вниз, латерально, в паховый канал	Яичко, его придаток, семявыносящий проток, мочеточник, мышца, поднимающая яичко
Яичниковая (жен.)	Аорта, под острым углом, ниже начала почечной артерии	В малый таз, к яичнику	Яичник, его придатки, маточная труба, мочеточник

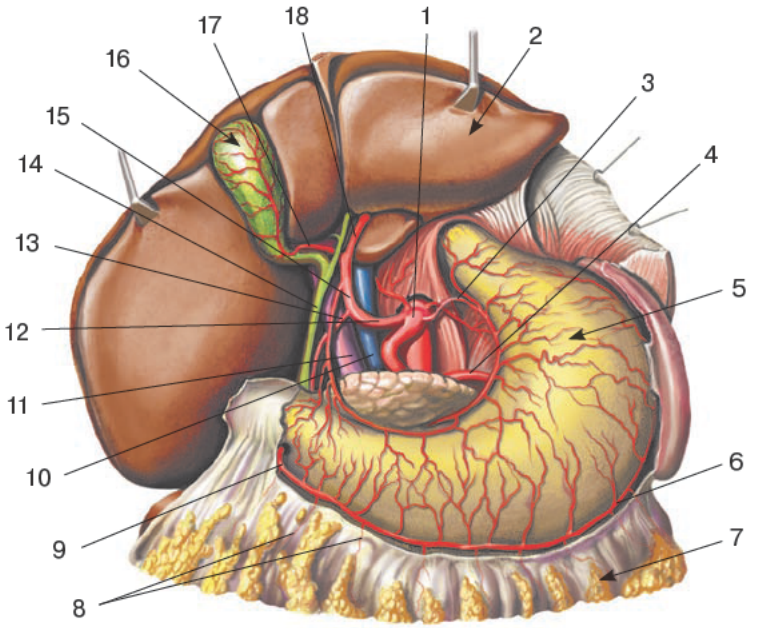

Рис. 354. Чревный ствол и его ветви. Вид спереди:

1 — чревный ствол; 2 — левая доля печени (подтянута кверху); 3 — левая желудочная артерия; 4 — селезеночная артерия; 5 — желудок; 6 — левая желудочно-сальниковая артерия; 7 — большой сальник; 8 — сальниковые ветви; 9 — правая желудочно-сальниковая артерия; 10 — нижняя полая вена; 11 — воротная вена печени; 12 — общая печеночная артерия; 13 — желудочно-двенадцатиперстная артерия; 14 — общий желчный проток; 15 — собственная печеночная артерия; 16 — желчный пузырь; 17 — правая ветвь собственной печеночной артерии; 18 — левая ветвь собственной печеночной артерии

Правая желудочно-сальниковая артерия (a. gastroomentalis dextra) идет влево и вниз вдоль большой кривизны желудка, отдает многочисленные *желудочные ветви* (rr. gastrici), *сальниковые ветви* (rr. omentales) к большому сальнику, анастомозирует с левой желудочно-сальниковой артерией (из селезеночной артерии). *Задняя верхняя поджелудочно-двенадцатиперстная артерия* (a. pancreaticoduodenalis superior posterior) идет между головкой поджелудочной железы и нисходящей частью двенадцатиперстной кишки и отдает к ним ветви (*поджелудочные ветви,* rr. pancreatici, *двенадцатиперстные ветви,* rr. duodenales). У нижнего края двенадцатиперстной кишки верхняя поджелудочно-двенадцатиперстная артерия анастомозирует с нижней поджелудочно-двенадцатиперстной артерией, отходящей от верхней брыжеечной артерии.

Селезеночная артерия (a. splenica, seu a. lienalis) направляется к селезенке, идет рядом с селезеночной веной вдоль верхнего края поджелудочной железы, отдает *поджелудочные ветви* (rr. pancreatici). Возле ворот селезенки отдает *левую желудочно-сальниковую артерию* (a. gastroepiploica sinistra), кровоснабжающую желудок (*желудочные ветви*, rr. gastrici) и большой сальник — *сальниковые ветви* (rr. omentales). Левая желудочно-сальниковая артерия идет вдоль большой кривизны желудка и анастомозирует с правой желудочно-сальниковой артерией.

Верхняя брыжеечная артерия (a. mesenterica superior) отходит от передней поверхности аорты на уровне XII грудного — I поясничного позвонков, идет кни-

зу между нижней частью двенадцатиперстной кишки сзади и головкой поджелудочной железы спереди (рис. 355). От верхней брыжеечной артерии отходят *нижняя поджелудочно-двенадцатиперстная артерия* (a. pancreaticoduodenalis inferior), которая уходит вправо и вверх и анастомозирует с *верхними поджелудочно-двенадцатиперстными артериями*. От левой стороны верхней брыжеечной артерии последовательно отходят 10—20 тощекишечных и подвздошно-кишечных артерий, подвздошно-ободочно-кишечная и средняя ободочно-кишечная артерии. На своем пути *тощекишечные* (aa. jejunales) и *подвздошно-кишечные артерии* (aa. ileales) отдают к тонкой кишке ветви, которые многократно соединяются с ветвями соседних артерий, образуя изогнутые дуги (аркады), расположенные в 2—3 ряда. От выпуклой стороны дуг отходят многочисленные тонкие ветви к стенкам кишки, разветвляясь в ее стенках.

Подвздошно-ободочно-кишечная артерия (a. ileocolica) отходит от верхней брыжеечной артерии в области корня брыжейки тонкой кишки, идет вправо и вниз, отдает ветви к подвздошной кишке и слепой кишке: *переднюю слепокишечную артерию* (a. caecalis anterior), *заднюю слепокишечную артерию* (a. caecalis posterior), *артерию червеобразного отростка* (a. appendicularis).

Правая ободочно-кишечная артерия (a. colica dextra) идет вправо к восходящей ободочной кишке, образует анастомозы с восходящей ветвью подвздошно-ободочно-кишечной артерии и с правой ветвью средней ободочно-кишечной артерии. *Средняя ободочно-кишечная артерия* (a. colica media) идет в толще брыжейки поперечной ободочной кишки вперед и вправо, кровоснабжает эту кишку и верхний отдел восходящей ободочной кишки, делится на правую и левую ветви. *Правая ветвь* анастомозирует с восходящей ветвью правой ободочно-кишечной артерии. *Левая ветвь* соединяется с восходящей ветвью левой ободочно-кишечной артерии (из нижней брыжеечной артерии).

Нижняя брыжеечная артерия (a. mesenterica inferior) начинается от левой полуокружности брюшной части аорты на уровне нижнего края III поясничного позвонка, идет вниз и влево по передней стороне большой поясничной мышцы, позади париетальной брюшины (рис. 356). От нижней брыжеечной артерии отходят левая ободочно-кишечная, сигмовидно-кишечные и верхняя прямокишечная артерии. *Левая ободочно-кишечная артерия* (a. colica sinistra) кровоснабжает нисходящую ободочную кишку и левую часть поперечной ободочной кишки, делится на восходящую и нисходящую ветви. *Восходящая ветвь* идет к медиальной стороне нисходящей ободочной кишки. В области селезеночного изгиба кишки она анастомозирует с левой ветвью средней ободочнокишечной артерии (дуга Риолана). *Нисходящая ветвь* отдает ветви к ободочной кишке и анастомозирует с восходящей ветвью сигмовидно-кишечной артерии.

Сигмовидно-кишечные артерии (aa. sigmoideae, 2—3) кровоснабжают сигмовидную ободочную кишку. Верхняя ветвь первой из них анастомозирует с левой ободочно-кишечной артерией, нижняя ветвь — с верхней прямокишечной артерией.

Верхняя прямокишечная артерия (a. rectalis superior) является конечной ветвью нижней брыжеечной артерии, идет в брыжейке сигмовидной кишки, спускается в малый таз впереди левой общей подвздошной артерии. Верхняя прямокишечная артерия отдает ветвь, анастомозирующую с сигмовидно-кишечной артерией и кровоснабжающую конечные отделы сигмовидной ободочной кишки. В полости малого таза верхняя прямокишечная артерия кровоснабжает ампулу прямой кишки и анастомозирует с ветвями средней прямокишечной артерии (из внутренней подвздошной артерии).

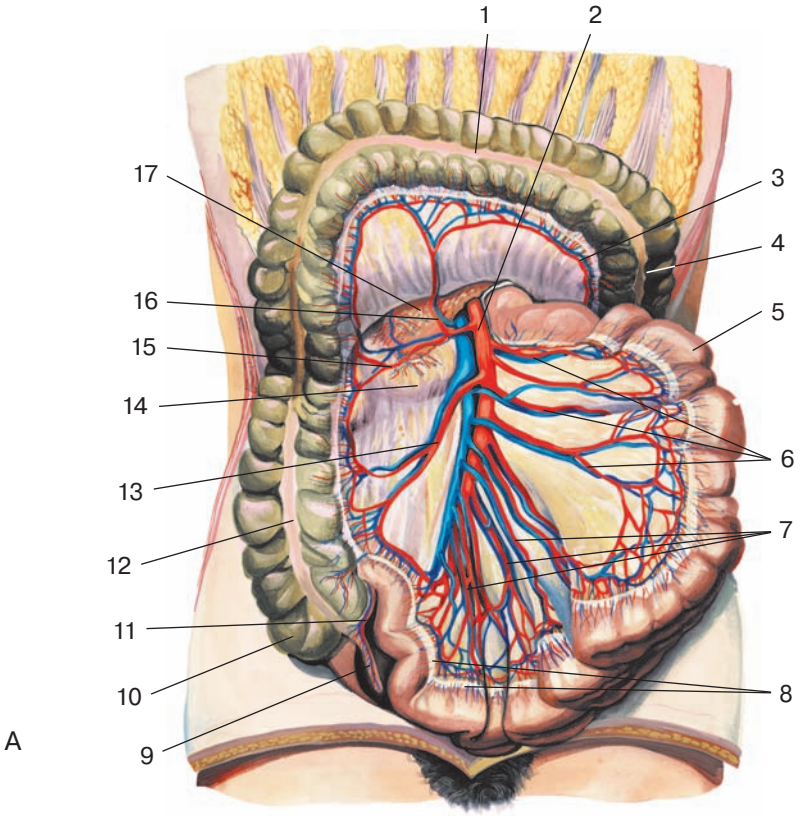

Рис. 355. Верхняя брыжеечная артерия и ее ветви.
Поперечная ободочная кишка оттянута вверх. Вид спереди:

А — взрослого: 1 — поперечная ободочная кишка; 2 — верхняя брыжеечная артерия; 3 — левая ободочно-кишечная артерия; 4 — нисходящая ободочная кишка; 5 — тощая кишка; 6 — тощекишечные артерии; 7 — подвздошно-кишечные артерии; 8 — подвздошная кишка; 9 — аппендикс (червеобразный отросток); 10 — слепая кишка; 11 — артерия червеобразного отростка; 12 — восходящая ободочная кишка; 13 — подвздошно-ободочная артерия; 14 — двенадцатиперстная кишка; 15 — правая ободочно-кишечная артерия; 16 — средняя ободочно-кишечная артерия; 17 — поджелудочная железа

Парными висцеральными ветвями брюшной части аорты являются средняя надпочечниковая, почечная, яичковая (яичниковая) артерии, кровоснабжающие парные внутренние органы, расположенные в брюшной полости и вне ее (половые железы).

Средняя надпочечниковая артерия (a. suprarenalis media) отходит от аорты на уровне I поясничного позвонка, идет к воротам надпочечника. Ветви этой артерии анастомозируют с ветвями верхних надпочечниковых артерий (из нижней диафрагмальной артерии) и нижней надпочечниковой артерии (из почечной артерии).

Почечная артерия (a. renalis), парная, отходит от аорты на 1—2 см ниже начала верхней брыжеечной артерии, идет к воротам почки, где делится на переднюю и

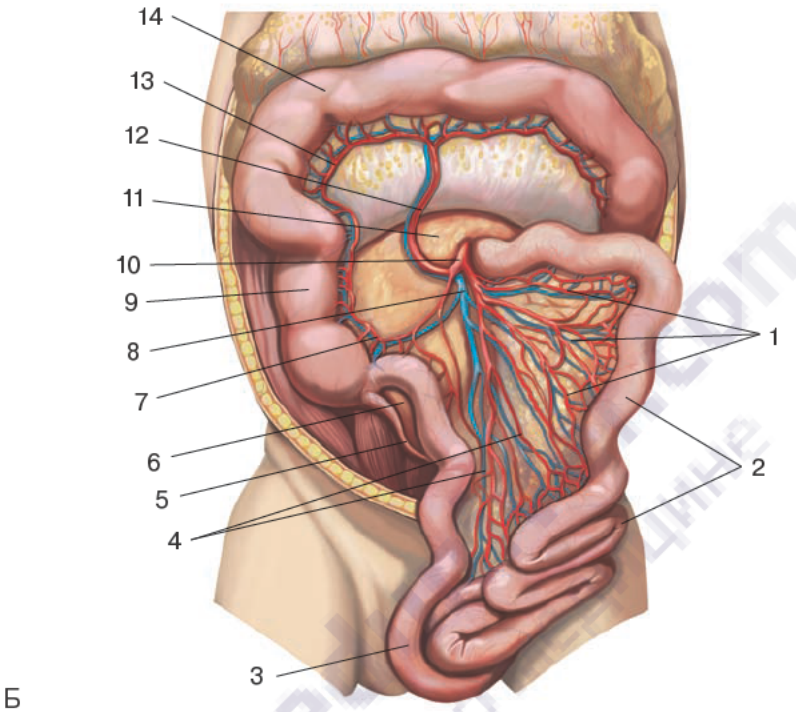

Б

Б — новорожденного: 1 — тощекишечные артерии и вены тощей кишки; 2 — тощая кишка; 3 — подвздошная кишка; 4 — подвздошно-кишечные артерии и вены подвздошной кишки; 5 — червеобразный отросток (аппендикс); 6 — артерия червеобразного отростка; 7 — подвздошно-ободочная артерия; 8 — верхняя брыжеечная вена; 9 — восходящая ободочная кишка; 10 — верхняя брыжеечная артерия; 11 — поджелудочная железа; 12 — средняя ободочная артерия; 13 — правая ободочная артерия; 14 — поперечная ободочная кишка

заднюю ветви, уходящие в почечную паренхиму. Правая почечная артерия длиннее левой, она идет к почке позади нижней полой вены. От почечной артерии отходит *нижняя надпочечниковая артерия* (a. suprarenalis inferior). В воротах почки почечная артерия отдает 4—5 ветвей, проникающих в почку.

Яичковая (яичниковая) артерия (a. testicularis, a. ovarica), парная, тонкая, отходит от аорты вниз под острым углом на уровне II поясничного позвонка, ниже начала почечной артерии, направляется книзу и латерально по передней поверхности большой поясничной мышцы. Далее яичковая артерия пересекает спереди мочеточник, отдавая к нему *мочеточниковые ветви* (rr. ureterici), уходит в паховый канал и в составе семенного канатика достигает яичка. Артерия кровоснабжает яичко, его придаток, семявыносящий проток. Яичниковая артерия проходит к яичнику в его поддерживающей связке, кровоснабжает яичник, его придатки, маточную трубу, анастомозирует с маточной артерией в толще широкой связки матки.

На уровне тела IV поясничного позвонка аорта разделяется на правую и левую общие подвздошные артерии (бифуркация аорты). От *бифуркации аорты* (bifurcatio aortae) вниз по тазовой поверхности крестца идет тонкая *срединная крестцовая ар-*

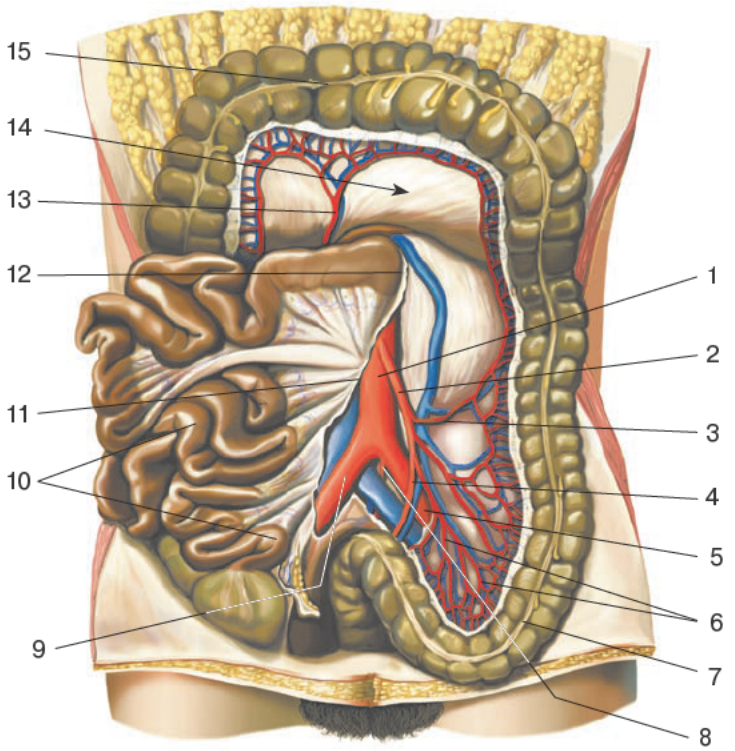

Рис. 356. Нижняя брыжеечная артерия и ее ветви. Поперечная ободочная кишка оттянута вверх, петли тонкой кишки отвернуты вправо. Париетальная брюшина в области левого брыжеечного синуса удалена. Вид спереди:

1 — брюшная часть аорты; 2 — нижняя брыжеечная артерия; 3 — левая ободочно-кишечная артерия; 4 — верхняя прямокишечная артерия; 5 — левая общая подвздошная артерия; 6 — сигмовидно-кишечные артерии; 7 — сигмовидная кишка; 8 — срединная крестцовая артерия; 9 — правая общая подвздошная артерия; 10 — петли тонкой кишки; 11 — корень брыжейки тонкой кишки; 12 — двенадцатиперстно-тощекишечный изгиб; 13 — средняя ободочно-кишечная артерия; 14 — брыжейка поперечной ободочной кишки; 15 — поперечная ободочная кишка

терия (a. sacralis mediana), кровоснабжающая крестец и анастомозирующая с латеральными крестцовыми артериями.

Вопросы для повторения и самоконтроля

1. Назовите париетальные и висцеральные ветви грудной части аорты. Что эти ветви кровоснабжают?
2. Назовите париетальные ветви брюшной части аорты. Что эти ветви кровоснабжают?
3. Назовите парные висцеральные ветви брюшной части аорты. Расскажите их анатомию и топографию.
4. Расскажите анатомию чревного ствола и его ветвей.
5. Назовите ветви верхней брыжеечной артерии и области их кровоснабжения.
6. Расскажите анатомию нижней брыжеечной артерии и ее ветвей.

Общая подвздошная артерия (a. iliaca communis) от области бифуркации аорты идет в латеральном направлении и по медиальному краю большой поясничной мышцы до области крестцово-подвздошного сустава, где разделяется на внутреннюю и наружную подвздошные артерии (рис. 357; табл. 36).

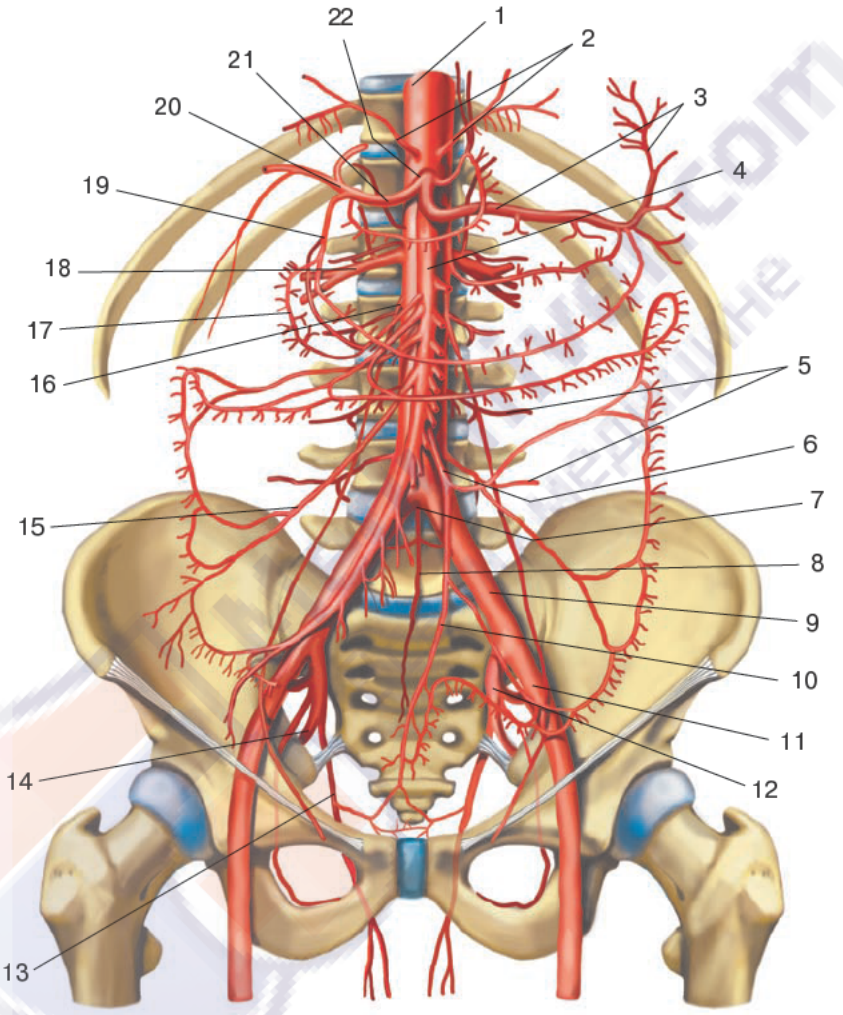

Рис. 357. Общая подвздошная артерия и ее ветви. Вид спереди. Полусхематично:

1 — брюшная часть аорты; 2 — нижние диафрагмальные артерии; 3 — селезеночная артерия; 4 — верхняя брыжеечная артерия; 5 — поясничные артерии; 6 — нижняя брыжеечная артерия; 7 — бифуркация аорты; 8 — срединная крестцовая артерия; 9 — общая подвздошная артерия; 10 — верхняя прямокишечная артерия; 11 — наружная подвздошная артерия; 12 — внутренняя подвздошная артерия; 13 — внутренняя половая артерия; 14 — нижняя ягодичная артерия; 15 — подвздошно-ободочная артерия; 16 — яичковая артерия; 17 — передняя верхняя поджелудочно-двенадцатиперстная артерия; 18 — почечная артерия; 19 — желудочно-двенадцатиперстная артерия; 20 — собственная печеночная артерия; 21 — общая печеночная артерия; 22 — чревный ствол

Таблица 36

Ветви общей подвздошной артерии

Артерии и основные ветви	Место начала артерии	Направление артерии	Область распределения ветвей
Внутренняя подвздошная артерия			
Париетальные ветви			
Подвздошно-поясничная артерия — подвздошная ветвь — поясничная ветвь — спинномозговая ветвь	У начала внутренней подвздошной артерии	Кзади и латерально, позади большой поясничной мышцы	Подвздошная кость, корешки спинномозговых нервов, оболочки спинного мозга; мышцы: большая поясничная, квадратная поясницы, поперечная живота
Латеральная крестцовая артерия — спинномозговые ветви	Возле начала подвздошно-поясничной артерии	Вниз по боковой части тазовой поверхности крестца	Крестец, крестцово-копчиковый сустав, оболочки спинного мозга; мышцы: поднимающая задний проход, грушевидная, глубокие мышцы нижней части спины
Запирательная артерия — лобковая ветвь — вертлужная ветвь	Передний ствол внутренней подвздошной артерии	Вперед по боковой стенке малого таза, через запирательный канал на бедро	Лобковый симфиз, подвздошная кость, головка бедренной кости, тазобедренный сустав; мышцы: подвздошно-поясничная, квадратная бедра, поднимающая задний проход, внутренняя и наружная запирательные, приводящие бедра, гребенчатая, тонкая
Нижняя ягодичная артерия — артерия, сопровождающая седалищный нерв	Передний ствол внутренней подвздошной артерии	Выходит из полости таза через подгрушевидное отверстие	Тазобедренный сустав, кожа ягодичной области; мышцы: большая ягодичная, грушевидная, большая приводящая, наружная запирательная, близнецовые, полусухожильная, полуперепончатая, длинная головка двуглавой мышцы бедра
Верхняя ягодичная артерия — поверхностная ветвь — глубокая ветвь	Продолжает задний ствол внутренней подвздошной артерии	Выходит из таза через надгрушевидное отверстие	Тазобедренный сустав, кожа ягодичной области; мышцы: малая и средняя ягодичные, грушевидная, напрягающая широкую фасцию (бедра)
Висцеральные ветви			
Пупочная артерия — артерия семявыносящего протока	Передний ствол внутренней подвздошной артерии	Задняя сторона передней стенки живота. После рождения функционирует лишь начальная часть	Мочевой пузырь, нижний отдел мочеточника, семявыносящий проток

Таблица 36 (продолжение)

Висцеральные ветви			
— верхние мочепузырные артерии — мочеточниковые ветви	–//–	–//–	–//–
Маточная артерия — влагалищные ветви — яичниковая ветвь — трубная ветвь	Передний ствол внутренней подвздошной артерии	К матке, между листками широкой связки матки	Матка, влагалище, маточная труба, мочеточник, мочевой пузырь
Средняя прямокишечная артерия	Передний ствол внутренней подвздошной артерии	К прямой кишке	Средний и нижний отделы прямой кишки, семенные пузырьки, предстательная железа (муж.); мочеточник, влагалище (жен.); мышца, поднимающая задний проход
Внутренняя половая артерия — нижняя прямокишечная артерия — промежностная артерия — уретральная артерия — артерия луковицы полового члена (муж.) — артерия луковицы преддверия влагалища (жен.) — глубокая артерия полового члена (клитора) — дорсальная артерия полового члена (клитора).	Конечная ветвь переднего ствола внутренней подвздошной артерии	Выходит из полости таза через подгрушевидное отверстие в седалищно-анальную (прямокишечную) ямку	Нижний отдел прямой кишки, уретра, кожа и мышцы промежности, влагалище, бульбоуретральные железы (муж.), наружные половые органы, внутренняя запирательная мышца
Наружная подвздошная артерия			
Нижняя надчревная артерия — лобковая ветвь — запирательная ветвь — кремастерная артерия — артерия круглой связки матки	Над паховой связкой	Медиально и вверх по задней поверхности передней стенки живота, во влагалище прямой мышцы живота	Семенной канатик, мышца, поднимающая яичко (муж.), круглая связка матки (жен.), лобковая кость и прилежащие мягкие ткани; мышцы живота: прямая, поперечная, косые, пирамидальная
Глубокая артерия, огибающая подвздошную кость	Под паховой связкой	Латерально кверху вдоль подвздошного гребня	Мышцы передней стенки живота, напрягатель широкой фасции (бедра), портняжная мышца

Внутренняя подвздошная артерия (a. iliaca interna) идет вниз по задней стенке малого таза, у верхнего края большого седалищного отверстия она разделяется на передние и задние ветви (рис. 358). Передние ветви преимущественно висцеральные, задние ветви в основном париетальные.

К **париетальным ветвям** внутренней подвздошной артерии относят подвздошно-поясничную, латеральную крестцовую, запирательную, верхнюю и нижнюю ягодичные артерии. Подвздошно-поясничная артерия (a. iliolumbalis) отходит от начальной части внутренней подвздошной артерии на уровне крестцово-подвздошного сустава, идет кверху и латерально. У медиального края большой поясничной мышцы эта артерия разделяется на поясничную и подвздошную ветви. *Поясничная ветвь* (r. lumbalis) кровоснабжает большую и малую поясничные мышцы, квадратную мышцу поясницы, кожу поясничной области, отдает *спинномозговую ветвь* (r. spinalis), проникающую через межпозвоночное отверстие к корешкам спинномозговых нервов. *Подвздошная ветвь* (r. iliacus) кровоснабжает большую и малую поясничные мышцы, подвздошную мышцу, а также подвздошную кость.

Латеральная крестцовая артерия (a. sacralis lateralis) идет вниз по тазовой поверхности крестца, через тазовые крестцовые отверстия отдает в крестцовый канал *спинномозговые ветви* (rr. spinales).

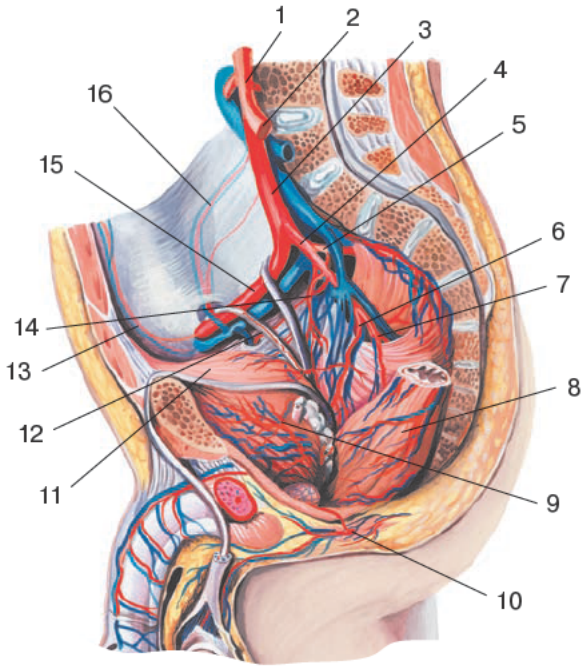

Рис. 358. Внутренняя подвздошная артерия и ее ветви. Правая сторона. Сагиттальный распил:

1 — брюшная часть аорты; 2 — левая общая подвздошная артерия; 3 — правая общая подвздошная артерия; 4 — правая внутренняя подвздошная артерия; 5 — верхняя ягодичная артерия; 6 — нижняя мочепузырная артерия; 7 — внутренняя половая артерия; 8 — прямая кишка; 9 — верхняя мочепузырная артерия; 10 — нижняя прямокишечная артерия; 11 — мочевой пузырь; 12 — семявыносящий проток; 13 — нижняя надчревная артерия; 14 — запирательная артерия; 15 — правая наружная подвздошная артерия; 16 — глубокая артерия, огибающая подвздошную кость

Запирательная артерия (a. obturatoria) идет вниз по латеральной стенке таза к запирательному каналу. У входа в канал отдает *лобковую ветвь* (r. pubicus), которая у лобкового симфиза анастомозирует с *лобковой ветвью* нижней надчревной артерии. У выхода из запирательного канала запирательная артерия разделяется на переднюю и заднюю ветви. *Передняя ветвь* (r. anterior) идет вниз по наружной стороне внутренней запирательной мышцы, кровоснабжает ее и верхнюю часть приводящих мышц бедра, кожу наружных половых органов. *Задняя ветвь* (r. posterior) идет вниз и кзади, кровоснабжает наружную запирательную мышцу, седалищную кость, участвует в кровоснабжении тазобедренного сустава, отдавая к нему *вертлужную ветвь* (r. acetabularis), которая идет в толще связки головки бедренной кости до ее головки.

Верхняя ягодичная артерия (a. glutea superior) выходит из полости таза через надгрушевидное отверстие и делится на поверхностную и глубокую ветви (рис. 359). *Поверхностная ветвь* (r. superficialis) кровоснабжает большую и среднюю ягодичные мышцы. *Глубокая ветвь* (r. profundus) анастомозирует с ветвями глубокой артерии, огибающей подвздошную кость (из наружной подвздошной артерии), и кровоснабжает среднюю ягодичную мышцу, большой вертел бедренной кости, тазобедренный сустав.

Нижняя ягодичная артерия (a. glutea inferior) покидает полость таза через подгрушевидное отверстие, кровоснабжает большую ягодичную мышцу, квадратную мышцу бедра, тазобедренный сустав, кожу ягодичной области, дает *артерию, сопровождающую седалищный нерв*

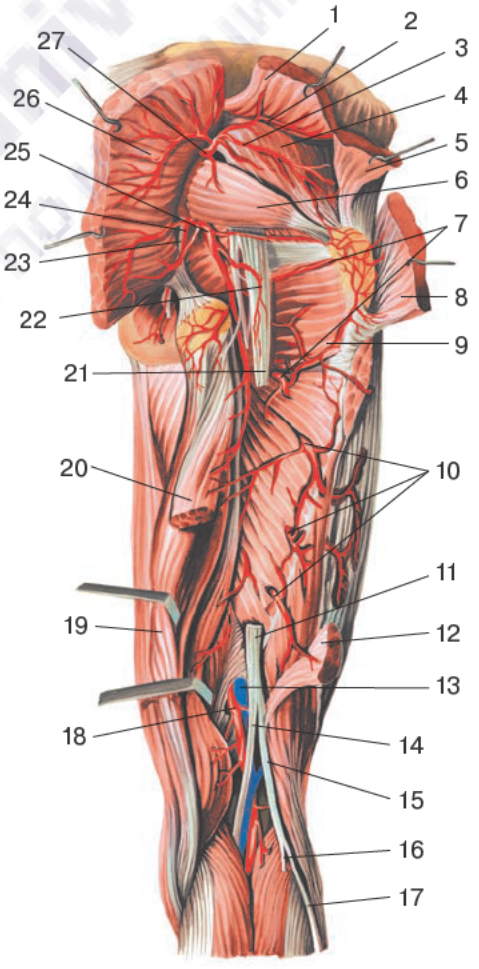

Рис. 359. Ягодичные и другие артерии задней стороны бедра, правого. Большая и средняя ягодичные мышцы отрезаны и оттянуты вверх. Вид сзади:

1 — средняя ягодичная мышца; 2 — верхняя ветвь верхней ягодичной артерии; 3 — нижняя ветвь верхней ягодичной артерии; 4 — малая ягодичная мышца; 5 — средняя ягодичная мышца; 6 — грушевидная мышца; 7 — глубокие ветви медиальной артерии, огибающей бедренную кость; 8 — большая ягодичная мышца; 9 — квадратная мышца бедра; 10 — прободающие артерии; 11 — седалищный нерв; 12 — длинная головка двуглавой мышцы бедра; 13 — подколенная вена; 14 — большеберцовый нерв; 15 — общий малоберцовый нерв; 16 — латеральный кожный нерв икры; 17 — поверхностный малоберцовый нерв; 18 — подколенная артерия; 19 — полусухожильная мышца; 20 — длинная головка двуглавой мышцы бедра; 21 — седалищный нерв; 22 — артерия, сопровождающая седалищный нерв; 23 — половой нерв; 24 — внутренняя половая артерия; 25 — нижняя ягодичная артерия; 26 — большая ягодичная мышца; 27 — верхняя ягодичная артерия

(a. comitans n. ischiadici). Эта артерия анастомозирует с ветвями верхней ягодичной и запирательной артерий, с ветвями медиальной артерии, огибающей бедренную кость.

Висцеральными ветвями внутренней подвздошной артерии являются пупочная артерия, нижняя мочепузырная, маточная (у женщин), внутренняя половая артерия, средняя прямокишечная артерия.

Пупочная артерия (a. umbilicalis) идет к внутренней поверхности передней брюшной стенки, отдает к мочевому пузырю и нижней части мочеточника 2—3 *верхние мочепузырные артерии* (aa. vesicales superiores) и *артерию семявыносящего протока* (a. ductus deferentis) (у мужчин). Пупочная артерия отдает также *мочеточниковые ветви* (rr. ureterici). После рождения ребенка пупочная артерия на передней брюшной стенке зарастает, превращается в медиальную пупочную связку.

Нижняя мочепузырная артерия (a. vesicalis inferior) направляется к дну мочевого пузыря, где у мужчин отдает ветви к семенному пузырьку и предстательной железе. У женщин эта артерия отдает *влагалищные ветви* (rr. vaginales).

Маточная артерия (a. uterina) идет между листками широкой связки матки. Возле боковой поверхности шейки матки эта артерия отдает *влагалищные ветви* (rr. vaginales) к влагалищу, у дна матки — *трубную* (r. tubarius) и *яичниковую* (r. ovaricus) ветви, к маточной трубе и яичнику соответственно.

Средняя прямокишечная артерия (a. rectalis media) идет к стенке ампулы прямой кишки, отдает ветви к мышце, поднимающей задний проход, к семенным пузырькам и предстательной железе у мужчин и к влагалищу у женщин. Артерия анастомозирует с верхней прямокишечной артерией — ветвью нижней брыжеечной артерии.

Внутренняя половая артерия (a. pudenda interna) выходит из полости малого таза через подгрушевидное отверстие, огибает седалищную ость и через малое седалищное отверстие вместе с половым нервом уходит в седалищно-прямокишечную ямку, где располагается на медиальной поверхности внутренней запирательной мышцы. Артерия отдает *нижнюю прямокишечную артерию* (a. rectalis inferior), *промежностную артерию* (a. perinealis), *задние мошоночные ветви* (rr. scrotales posteriores), *уретральную артерию* (a. uretralis), *артерию луковицы полового члена* (a. bulbi penis), *глубокую* и *дорсальную артерии полового члена* (a. profunda penis et a. dorsalis penis). У женщин ветвями внутренней половой артерии являются *задние губные ветви* (rr. labiales posteriores), *уретральная артерия* (a. urethralis), *артерия луковицы преддверия влагалища* (a. bulbi vestibuli (vaginae)), *глубокая* и *дорсальная артерии клитора* (a. profunda clitoridis et a. dorsalis clitoridis).

Наружная подвздошная артерия (a. iliaca externa) является продолжением ствола общей подвздошной артерии, проходит возле медиального края большой поясничной мышцы, направляется вперед и вниз и через сосудистую лакуну выходит из полости таза, продолжаясь в бедренную артерию. От наружной подвздошной артерии отходят нижняя надчревная артерия и глубокая артерия, огибающая подвздошную кость.

Нижняя надчревная артерия (a. epigastrica inferior) отходит от наружной подвздошной артерии на уровне паховой связки, идет вперед и вверх по внутренней поверхности передней брюшной стенки, где образует латеральную пупочную складку. Кровоснабжает прямую мышцу живота и кожу в этой области, анастомозирует с ветвями верхней надчревной и поверхностной надчревной артерий. Нижняя надчревная артерия отдает *лобковую ветвь* (r. pubis), *кремастерную артерию* (a. cremasterica) у мужчин, *артерию круглой связки матки* (a. ligamenti teretis uteri) у женщин.

Глубокая артерия, огибающая подвздошную кость (a. circumflexa ilium profunda), идет в полости таза вдоль внутренней поверхности паховой связки, далее латерально и вверх, между поперечной и внутренней косой мышцами живота, кровоснабжая эти мышцы.

Артерии нижней конечности

У нижней конечности наиболее крупными артериями являются бедренная артерия, в которую на уровне паховой связки переходит наружная подвздошная артерия. Крупными являются также подколенная и большеберцовые артерии (табл. 37).

Бедренная артерия (a. femoralis) располагается на передней стороне бедра, идет косо сверху вниз и медиально, в подвздошно-гребенчатой борозде на глубоком листке широкой фасции бедра (в пределах бедренного треугольника). Через приводящий (Гунтеров) канал выходит в подколенную ямку. От бедренной артерии отходят поверхностная надчревная артерия, поверхностная артерия, огибающая подвздошную кость, наружные половые артерии, глубокая артерия бедра и нисходящая артерия колена, а также мышечные ветви (рис. 360).

Поверхностная надчревная артерия (a. epigastrica superficialis) отходит от передней поверхности бедренной артерии под паховой связкой, поднимается вверх и медиально в сторону пупка в коже передней стенки живота, в подкожной клетчатке. Кровоснабжает также поверхностные паховые лимфатические узлы и нижнюю часть апоневроза наружной косой мышцы живота.

Поверхностная артерия, огибающая подвздошную кость (a. circumflexa ileum superficialis), направляется латерально и кверху под паховой связкой к передней верхней подвздошной ости. Анастомозирует с глубокой артерией, огибающей подвздошную кость, и с восходящей ветвью латеральной артерии, огибающей бедренную кость.

Наружные половые артерии (aa. pudendae externae, 2—3) кровоснабжают паховую связку (*паховые ветви,* rr. inguinales), отдают *передние мошоночные ветви* (rr. scrotales anteriores). У женщин отдают *передние губные ветви* (rr. labiales anteriores), которые ветвятся в толще больших половых губ.

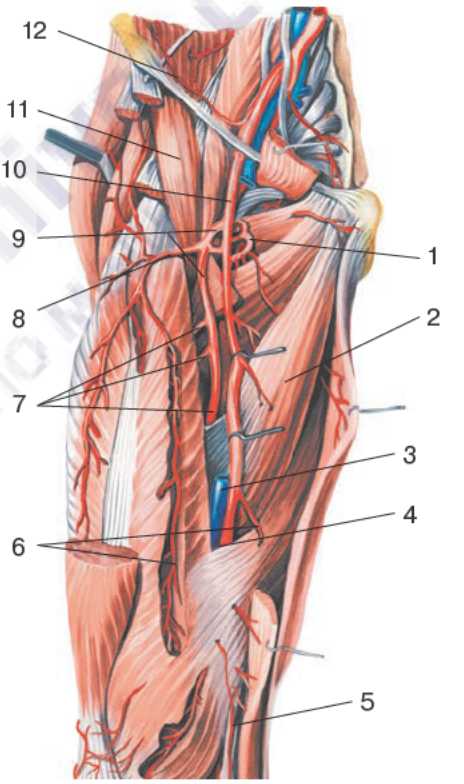

Рис. 360. Бедренная артерия и ее ветви, правые. Вид спереди:

1 — медиальная артерия, огибающая бедренную кость; 2 — длинная приводящая мышца; 3 — бедренная вена; 4 — приводящий канал; 5 — нисходящая коленная артерия; 6 — мышечные ветви; 7 — прободающие артерии; 8 — латеральная артерия, огибающая бедренную кость; 9 — глубокая артерия бедра; 10 — бедренная артерия; 11 — портняжная мышца; 12 — глубокая артерия, огибающая подвздошную кость

Таблица 37

Артерии нижней конечности

Артерии и их основные ветви	Место начала артерии	Направление артерии	Область распределения ветвей
Бедренная артерия — поверхностная надчревная артерия — поверхностная артерия, огибающая подвздошную кость — наружные половые артерии — глубокая артерия бедра — нисходящая коленная артерия	Уровень паховой связки	Из сосудистой лакуны в переднюю бедренную борозду, через приводящий канал в подколенную ямку	Передняя стенка живота, кожа и мышцы бедра, тазобедренный и коленный суставы, наружные половые органы
Подколенная артерия — латеральные и медиальные верхние и нижние коленные артерии — средняя коленная артерия	Нижнее отверстие приводящего канала	Вниз по задней стороне коленного сустава	Коленный сустав, соседние отделы мышц бедра и голени, кожа в области коленного сустава, участвует в образовании коленной суставной сети
Задняя большеберцовая артерия — ветвь, огибающая малоберцовую кость — малоберцовая артерия — лодыжковые ветви — пяточные ветви	Нижний край подколенной ямки	В голено-подколенном канале	Коленный сустав, кости голени, голеностопный сустав, кожа и мышцы задней стороны голени
Медиальная подошвенная артерия	Продолжение задней большеберцовой артерии идет на подошву. Идет позади медиальной лодыжки	Вперед в медиальной подошвенной борозде	Кожа медиальной части подошвы и мышцы возвышения большого пальца стопы

Таблица 37 (продолжение)

Артерии и их основные ветви	Место начала артерии	Направление артерии	Область распределения ветвей
Латеральная подошвенная артерия — глубокая подошвенная дуга	Продолжение задней большеберцовой артерии на подошву. Идет позади медиальной лодыжки	Вперед в латеральной подошвенной борозде	Кожа и мышцы латеральной части подошвы стопы
Передняя большеберцовая артерия — передняя и задняя большеберцовые возвратные артерии — мышечные ветви — медиальная и латеральная лодыжковые артерии	У нижнего края подколенной мышцы	Прободает межкостную перепонку, идет вниз по ее передней стороне	Кожа и мышцы передней стороны голени, коленный и голеностопный суставы. Участвует в образовании коленной суставной и медиальной лодыжковой сетей.
Тыльная артерия стопы — I тыльная плюсневая артерия — глубокая подошвенная артерия — дугообразная артерия	Продолжение передней большеберцовой артерии на тыл стопы	Впереди голеностопного сустава к I межкостному промежутку	Кости, суставы стопы, кожа тыла, медиальной и латеральной сторон стопы, мышцы тыла стопы, пальцы, II—IV межкостные мышцы. Участвует в образовании тыльной артериальной дуги стопы

Глубокая артерия бедра (a. profunda femoris) — наиболее крупная ветвь бедренной артерии, отходит от задней ее поверхности на 3—5 см ниже паховой связки. Идет вниз между медиальной широкой мышцей с латеральной стороны и приводящими мышцами бедра медиально. От глубокой артерии бедра отходят медиальная и латеральная артерии, огибающие бедренную кость, и прободающие артерии. *Латеральная артерия, огибающая бедренную кость* (a. circumflexa femoris lateralis), проходит латерально под портняжную мышцу и разделяется на восходящую, нисходящую и поперечную ветви. *Восходящая ветвь* (r. ascendens) идет вверх под прямой мышцей бедра и мышцей, напрягающей широкую фасцию бедра, к шейке бедренной кости. Анастомозирует с ветвями верхней ягодичной артерии и медиальной артерией, огибающей бедренную кость. *Нисходящая ветвь* (r. descendens) спускается к коленному суставу, кровоснабжая портняжную мышцу, четырехглавую мышцу бедра. *Поперечная ветвь* (r. transversus) участвует в кровоснабжении передней группы мышц бедра.

Медиальная артерия, огибающая бедренную кость (a. circumflexa femoris medialis), отходит от задней полуокружности глубокой артерии бедра, направляется медиально, *отдает восходящую, поперечную* и *глубокую ветви* (r. ascendens, r. transversus, r. profundus) к подвздошно-поясничной, гребенчатой, наружной запирательной, грушевидной и квадратной мышцам бедра. Медиальная артерия, огибающая бедренную кость, анастомозирует с ветвями запирательной артерии, латеральной артерией, огибающей бедренную кость, и первой прободающей артерией (от глубокой артерии бедра), а также образует *ветвь вертлужной впадины* (r. acetabularis), идущей к тазобедренному суставу.

Прободающие артерии (aa. perforantes, 3) идут от задней поверхности глубокой артерии бедра. Первая прободающая артерия проходит под нижним краем гребенчатой мышцы, вторая — под короткой приводящей мышцей, третья — ниже длинной приводящей мышцы. Артерии анастомозируют между собой.

Нисходящая артерия колена (a. genus descendens) отходит от бедренной артерии в приводящем канале, выходит на переднюю поверхность бедра вместе с подкожным нервом, кровоснабжает медиальную широкую мышцу, достигает коленного сустава, отдавая *суставные ветви* (rr. articulares), участвующие в формировании артериальной сети коленного сустава.

Подколенная артерия (a. poplitea) продолжает бедренную артерию, располагается вместе с подколенной веной в подколенной ямке, где отдает ряд артерий, участвующих в образовании артериальной сети коленного сустава — *коленной суставной сети* (rete articulare genus). *Латеральная верхняя коленная артерия* (a. genus superior lateralis) отходит над латеральным мыщелком бедренной кости, огибает его и кровоснабжает латеральную широкую мышцу и двуглавую мышцу бедра. *Медиальная верхняя коленная артерия* (a. genus superior medialis) огибает медиальный мыщелок бедра сверху, кровоснабжает медиальную широкую мышцу бедра. *Средняя артерия колена* (a. genus media) направляется к задней стороне коленного сустава, участвует в его кровоснабжении. *Латеральная нижняя коленная артерия* (a. genus inferior lateralis) огибает латеральный мыщелок большеберцовой кости, кровоснабжает латеральную головку икроножной мышцы и подошвенную мышцу. *Медиальная нижняя коленная артерия* (a. genus inferior medialis) огибает медиальный мыщелок большеберцовой кости, кровоснабжает медиальную головку икроножной мышцы. *Икроножные артерии* (aa. surales) идут к икроножной мышце.

Задняя большеберцовая артерия (a. tibialis posterior), продолжая подколенную артерию, проходит в голеноподколенный канал и далее между глубокими мышцами на задней стороне голени (рис. 361). Над медиальной лодыжкой артерия выходит

из-под медиального края сухожилия трехглавой мышцы голени и длинной мышцы, сгибающей пальцы. Рядом с артерией проходит большеберцовый нерв и две задние большеберцовые вены. Задняя большеберцовая артерия под удерживателем сухожилий мышц-сгибателей отдает медиальные лодыжковые ветви, а затем проходит на стопу и делится на свои конечные ветви — медиальную и латеральную подошвенные артерии. От задней большеберцовой артерии к мышцам голени отходят *мышечные ветви* (rr. musculares); *ветвь, огибающая малоберцовую кость* (r. circumflexus fibularis), которая идет к головке малоберцовой кости и к малоберцовым мышцам, и крупная ветвь — *малоберцовая артерия*. *Малоберцовая артерия* (a. peronea) идет от верхней части задней большеберцовой артерии, проходит вниз и латерально по задней стороне задней большеберцовой мышцы и направляется в нижний мышечно-малоберцовый канал. Ее *пяточные ветви* (rr. calcanei) участвуют в образовании *пяточной артериальной сети* (rete calcaneum). Малоберцовая артерия кровоснабжает камбаловидную, малоберцовые мышцы, частично — длинные мышцы, сгибающие пальцы и большой палец стопы. *Латеральные лодыжковые ветви* (rr. malleolares laterales) малоберцовой артерии участвуют в образовании латеральной лодыжковой сети.

Конечными ветвями задней большеберцовой артерии являются медиальная и латеральная подошвенные артерии (рис. 362). ***Медиальная подошвенная артерия*** (a. plantaris medialis) на стопе вначале идет под мышцей, отводящей большой палец стопы, затем ложится между этой мышцей медиально и коротким сгибателем пальцев латерально (в медиальной борозде подошвы). Здесь артерия разделяется на *поверхностную ветвь* (r. superfi-

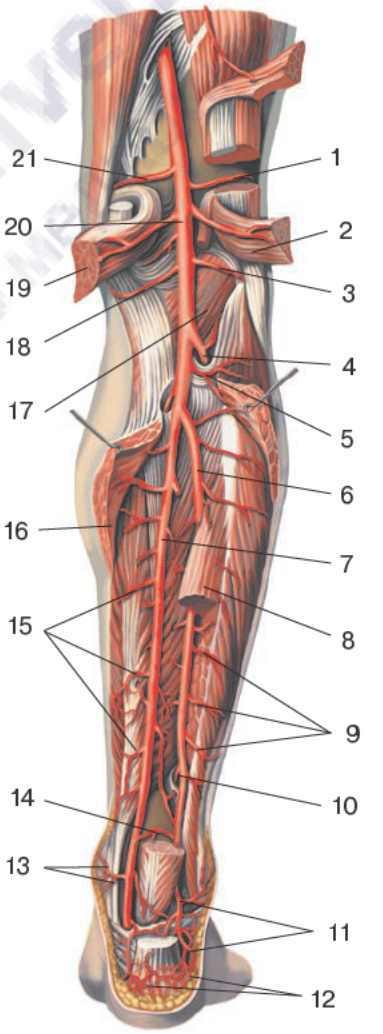

Рис. 361. Задняя большеберцовая артерия и ее ветви, правые. Поверхностные мышцы голени частично удалены. Вид сзади:

1 — латеральная верхняя коленная артерия; 2 — латеральная головка икроножной мышцы; 3 — латеральная нижняя коленная артерия; 4 — передняя большеберцовая артерия; 5 — артерия, огибающая малоберцовую кость; 6 — малоберцовая артерия; 7 — задняя большеберцовая артерия; 8 — длинный сгибатель большого пальца стопы; 9 — мышечные ветви; 10 — прободающая ветвь малоберцовой артерии; 11 — латеральные лодыжковые ветви; 12 — пяточная сеть; 13 — медиальные лодыжковые ветви; 14 — соединительная ветвь; 15 — мышечные ветви; 16 — камбаловидная мышца; 17 — подколенная мышца; 18 — медиальная нижняя коленная артерия; 19 — медиальная головка икроножной мышцы; 20 — подколенная артерия; 21 — медиальная верхняя коленная артерия

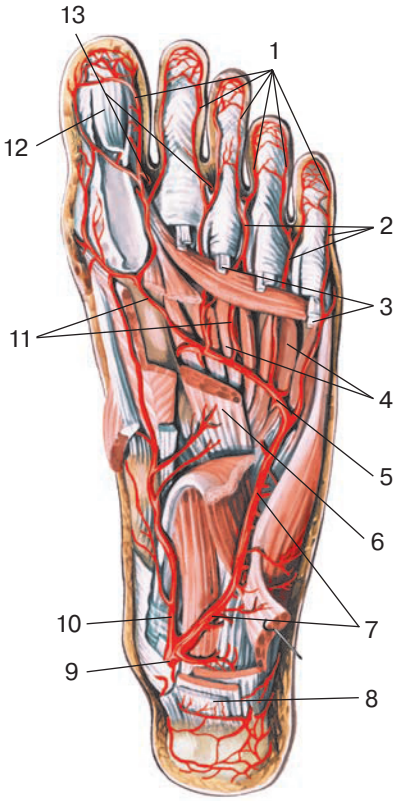

Рис. 362. Медиальная и латеральная подошвенные артерии, левые. Подошвенная поверхность:

1 — собственные подошвенные пальцевые артерии; 2 — общие подошвенные пальцевые артерии; 3 — сухожилие длинного сгибателя пальцев; 4 — межкостные подошвенные мышцы; 5 — глубокая подошвенная дуга; 6 — квадратная мышца подошвы; 7 — латеральная подошвенная артерия; 8 — пяточный апоневроз (частично удален); 9 — задняя большеберцовая артерия; 10 — медиальная подошвенная артерия; 11 — подошвенные плюсневые артерии; 12 — сухожилие длинного сгибателя большого пальца стопы; 13 — прободающие ветви

cialis) и *глубокую ветвь* (r. profundus), которые идут к соседним мышцам, костям, суставам и к коже стопы.

Латеральная подошвенная артерия (a. plantaris lateralis), более крупная, идет по латеральной борозде подошвы до основания пятой плюсневой кости, где образует изгиб в медиальном направлении (подошвенную дугу). Латеральная подошвенная артерия кровоснабжает соседние мышцы, кожу, суставы и связки стопы.

Подошвенная дуга (arcus plantaris) у латерального края первой плюсневой кости образует анастомоз с медиальной подошвенной артерией и с глубокой подошвенной ветвью (из тыльной артерии стопы). От подошвенной дуги отходят четыре *подошвенные плюсневые артерии* (aa. metatarsales plantares), направляющиеся вперед в промежутках между плюсневыми костями. В каждую из этих артерий на уровне межплюсневых промежутков впадают прободающие ветви дугообразной (тыльной) артерии стопы. Каждая подошвенная плюсневая артерия на уровне основания первых фаланг разделяется на две *общие подошвенные пальцевые артерии* (aa. digitales plantares communes), отдающие *собственные подошвенные пальцевые артерии* (aa. digitales plantares propriae), идущие к смежным сторонам пальцев.

Передняя большеберцовая артерия (a. tibialis anterior) отходит от подколенной артерии в подколенной ямке, у нижнего края подколенной мышцы, входит в голеноподколенный канал, сразу выходит через отверстие в межкостной перепонке голени на ее переднюю поверхность (рис. 363). Затем артерия спускается по межкостной перепонке голени вниз и продолжается на стопе как тыльная артерия стопы. От передней большеберцовой артерии отходят мышечные ветви (к мышцам голени), задняя большеберцовая возвратная артерия, передняя большеберцовая возвратная артерия, латеральная и медиальная передние лодыжковые артерии.

Задняя большеберцовая возвратная артерия (a. recurrens tibialis posterior) отходит от передней большеберцовой артерии еще на задней стороне голени под подколенной мышцей, кровоснабжает ее, участвует в образовании артериальной сети коленного сустава, анастомозирует с медиальной нижней коленной артерией.

Передняя большеберцовая возвратная артерия (a. recurrens tibialis anterior) начинается от передней большеберцовой артерии сразу после прохождения ее через межкостную перепонку на переднюю сторону голени. Артерия идет вверх, анастомозирует с артериями, образующими артериальную сеть коленного сустава. Кровоснабжает межберцовый сустав, переднюю большеберцовую мышцу, длинный разгибатель пальцев стопы и длинный разгибатель большого пальца стопы.

Латеральная передняя лодыжковая артерия (a. malleolaris anterior lateralis) начинается над латеральной лодыжкой, кровоснабжает голеностопный сустав, кости предплюсны. Анастомозирует с латеральными лодыжковыми ветвями малоберцовой артерии, участвует в образовании *латеральной лодыжковой сети* (rete malleolare laterale).

Медиальная передняя лодыжковая артерия (a. malleolaris anterior medialis) начинается на уровне предыдущей артерии, идет медиально под сухожилием передней большеберцовой мышцы, кровоснабжает голеностопный сустав. Анастомозирует с медиальными лодыжковыми ветвями (от задней большеберцовой артерии), участвует в образовании *медиальной лодыжковой* сети (rete malleolare mediale).

Тыльная артерия стопы (a. dorsalis pedis) является продолжением передней большеберцовой артерии на стопе (рис. 364). Тыльная артерия стопы проходит по передней стороне голеностопного сустава между сухожилием длинного разгибателя большого пальца стопы медиально и коротким разгибателем этого пальца латерально. Ее ветвями являются первая тыльная плюсневая

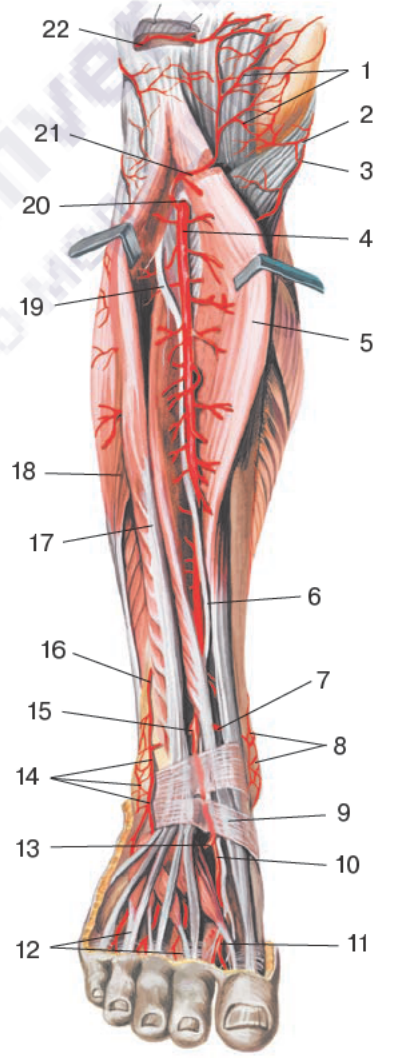

Рис. 363. Передняя большеберцовая артерия и ее ветви, правые. Передняя большеберцовая мышца и длинный сгибатель пальцев стопы отвернуты в стороны. Вид спереди:

1 — надколенниковая сеть; 2 — суставная ветвь нисходящей коленной артерии; 3 — подкожная ветвь нисходящей коленной артерии; 4 — передняя большеберцовая артерия; 5 — передняя большеберцовая мышца; 6 — глубокий малоберцовый нерв; 7 — медиальная передняя лодыжковая артерия; 8 — медиальная лодыжковая сеть; 9 — нижний удерживатель сухожилий мышц-разгибателей; 10 — тыльная артерия стопы; 11 — тыльная плюсневая артерия; 12 — тыльные плюсневые артерии; 13 — латеральная предплюсневая артерия; 14 — латеральная лодыжковая сеть; 15 — латеральная передняя лодыжковая артерия; 16 — прободающая ветвь малоберцовой артерии; 17 — длинный разгибатель пальцев; 18 — длинная малоберцовая мышца; 19 — глубокий малоберцовый нерв; 20 — отверстие в межкостной перепонке голени; 21 — передняя возвратная большеберцовая артерия; 22 — латеральная верхняя коленная артерия

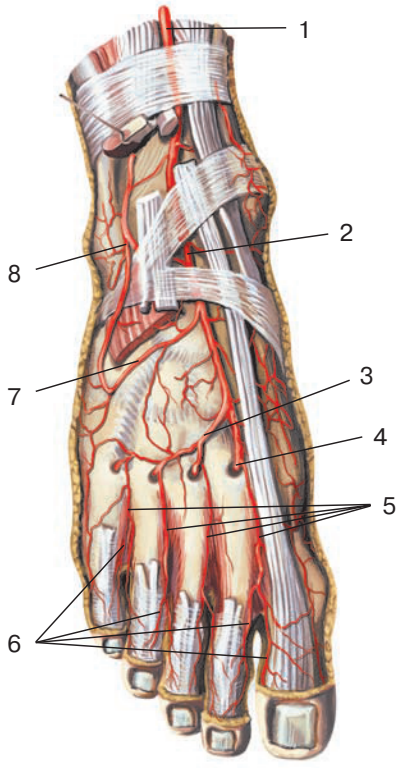

Рис. 364. Тыльная артерия стопы и ее ветви, правые. Тыльная поверхность стопы:

1 — передняя большеберцовая артерия; 2 — тыльная артерия стопы; 3 — дугообразная артерия; 4 — глубокая подошвенная артерия; 5 — тыльные плюсневые артерии; 6 — тыльные пальцевые артерии; 7 — латеральная предплюсневая артерия; 8 — латеральная передняя лодыжковая артерия

артерия и глубокая подошвенная ветвь. *Первая тыльная плюсневая артерия* (a. metatarsalis dorsalis I) отдает три *тыльные пальцевые артерии* (aa. digitales dorsales) к обеим сторонам большого пальца и к медиальной стороне второго пальца. *Глубокая подошвенная артерия* (a. plantaris profunda) проходит через первый межплюсневый промежуток, на подошве анастомозирует с *подошвенной дугой* (arcus plantaris), являющейся конечной ветвью латеральной подошвенной артерии.

От тыльной артерии стопы отходят латеральная и медиальные предплюсневые артерии к латеральному и медиальному краям стопы и дугообразная артерия. *Медиальные предплюсневые артерии* (aa. tarsales mediales, 2—3) идут под сухожилием длинного разгибателя большого пальца стопы, принимают участие в образовании лодыжковой сети. *Латеральная предплюсневая артерия* (a. tarsalis lateralis) начинается на уровне таранной кости, идет латерально и вперед под коротким разгибателем пальцев, отдает ветви к этой мышце, костям и суставам стопы. У основания V плюсневой кости латеральная предплюсневая артерия анастомозирует с дугообразной артерией, являющейся конечной ветвью тыльной артерии стопы. *Дугообразная артерия* (a. arcuata) начинается на уровне II предплюсневой кости, идет вперед и латерально под коротким разгибателем пальцев, образуя выпуклую в сторону пальцев дугу, анастомозирующую с латеральной предплюсневой артерией. От дугообразной артерии начинается *глубокая подошвенная артерия* (a. plantaris profunda), которая проходит через первый межплюсневый промежуток на подошву и анастомозирует с подошвенной дугой. От дугообразной артерии вперед отходят четыре *тыльные плюсневые артерии* (aa. metatarsales dorsales). Каждая из них у межпальцевых промежутков дает две *тыльные пальцевые артерии* (aa. digitales dorsales), идущие к тыльным сторонам соседних пальцев. От каждой тыльной пальцевой артерии к подошвенным плюсневым артериям, через межпальцевые промежутки, проходят *прободающие ветви* (rami perforantes).

Развитие артериальной сети

Первые кровеносные сосуды закладываются в мезодермальной стенке желточного пузыря и в теле зародыша. На 3-й неделе у зародыша от артериального ствола (будущего сердца) отходят две вентральные аорты. С помощью шести пар

аортальных дуг (жаберных артерий) вентральные аорты соединяются с начальными отделами правой и левой дорсальных аорт. Первая, вторая и пятая аортальные дуги вскоре редуцируются. Главную роль в формировании артерий головы, шеи и грудной полости играют третья, четвертая и шестая аортальные дуги, а также участки правых и левых вентральных и дорсальных аорт. Передний участок каждой вентральной аорты превращается в наружную сонную артерию. Каждая третья аортальная дуга и передний участок дорсальной аорты преобразуются во внутреннюю сонную артерию. Участок дорсальной аорты между третьей и четвертой аортальными дугами редуцируется, а соответствующий отдел вентральной аорты превращается в общую сонную артерию. Левая четвертая аортальная дуга увеличивается в размерах, преобразуясь в дугу аорты, соединяющую восходящую и нисходящую части аорты. Правая дорсальная аорта (кзади от четвертой аортальной дуги) редуцируется. Четвертая правая аортальная дуга становится проксимальным участком подключичной артерии. Участок правой вентральной аорты (между правыми третьей и четвертой аортальными дугами) превращается в плечеголовной ствол. Левая подключичная артерия образуется за счет одной из межсегментарных дорсальных артерий (ветви левой дорсальной аорты). Правая шестая аортальная дуга теряет связь с дорсальной аортой, дистальный участок этой дуги редуцируется. Левая шестая аортальная дуга сохраняет связь с левой дорсальной аортой в виде артериального (Боталлова) протока, по которому у плода кровь из легочного ствола поступает в аорту.

Артериальный проток отходит от легочного ствола у места его бифуркации или от верхней стороны левой легочной артерии, крайне редко — от правой. Он проецируется по левой окологрудинной линии во 2-м межреберье и почти на всем протяжении располагается внеперикардиально, за исключением небольшого участка, прилежащего к легочному стволу, где перикард обычно образует заворот, окружающий проток в виде муфты. Спереди артериальный проток прикрыт левой средостенной частью париетальной плевры; под ней, «пересекая» проток, косо сверху вниз проходит верхняя межреберная вена. На уровне дуги аорты, вблизи от артериального протока, проходят левые диафрагмальный и блуждающий нервы, снизу проток и дугу аорты огибает левый возвратный нерв. Задняя поверхность протока соприкасается с левым главным бронхом, от которого отделена тонким слоем клетчатки и средостенными лимфатическими узлами. Артериальный проток зарастает после рождения (в сроки от 2 нед. до 6 мес.), преобразуясь в артериальную связку.

Каждая из межсегментарных дорсальных артерий подразделяется на дорсальную и вентральную ветви. В области головы и шеи из дорсальных ветвей образуется позвоночная артерия, краниальнее ее — базилярная артерия и ее ветви. В области туловища дорсальные ветви преобразуются в задние межреберные артерии. Из вентральных ветвей формируются левая подключичная артерия и дистальный отдел правой подключичной артерии. Сегментарность закладки латеральных и вентральных артерий тела зародыша при развитии нарушается. Из латеральных сегментарных артерий образуются диафрагмальные, почечные и яичковые (яичниковые) артерии. Из вентральных сегментарных артерий образуются желточные артерии, которые дают начало чревному стволу и брыжеечным артериям. Каудальные вентральные сегментарные артерии образуют правую и левую пупочные артерии. От начала каждой из них отходит осевая артерия нижней конечности, которая затем почти полностью редуцируется. Ее остатком являются малоберцовая артерия и артерия, сопровождающая седалищный нерв. В процессе формирования органов малого таза и нижних конечностей значительного развития до-

стигают общая, наружная и внутренняя подвздошные артерии. Пупочная артерия становится ветвью внутренней подвздошной артерии. Наружная подвздошная артерия продолжается на бедро, превращаясь в бедренную и далее в подколенную и большеберцовую артерии.

Основная сеть кровеносных капилляров в органах образуется путем «почкования». К рождению ребенка диаметр артерии и соответствующих им вен обычно одинаковый.

Возрастные особенности строения артерий

К моменту рождения артерии в основном сформированы. Преобразования артерий после рождения связаны главным образом с ростом и развитием организма. Рост артерий происходит пропорционально росту органов и частей тела. Длина артерий, калибр просвета и толщина стенок постепенно изменяются, увеличиваются в размерах.

Венечные артерии у новорожденных имеют хорошо выраженные анастомозы в толще миокарда, особенно в области правого желудочка.

Артериальный проток начинает облитерироваться после окончания его функций (путем зарастания соединительной тканью). Дуга аорты проецируется у новорожденных на уровне II левого межреберья, с началом дыхания дуга аорты смещается кверху. У новорожденных наружный диаметр дуги аорты составляет 9—15 мм, при этом у начальной части дуги он меньше, чем у конечной. После рождения диаметр дуги увеличивается относительно быстро (быстрей, чем у ее ветвей), что связано с прекращением функций артериального протока. В детском возрасте, особенно у новорожденных, дуга аорты располагается высоко, на уровне I грудного позвонка.

Дуга аорты имеет различную степень изогнутости. У новорожденных и в первые годы жизни наиболее часто выявляется нисходящая форма дуги. Равномерно изогнутая дуга в детском возрасте определяется реже, наибольшая ее выпуклость соответствует конечной части левой общей сонной артерии. При нисходящей форме дуги у детей угол отхождения от нее магистральных сосудов близок к тупому, при равномерно изогнутой углы более острые. У детей определяется связь между формой дуги аорты и грудной клетки. Высокое расположение дуги аорты и значительная степень ее изогнутости (крутая изогнутость дуги) обычно встречается при конусовидной грудной клетке. При пирамидальной грудной клетке дуга аорты находится относительно низко и мало изогнута (пологая форма дуги).

Все отделы и ветви аорты развиты хорошо. Артерии шеи и головы (подключичная, общая, наружная и внутренняя сонные артерии) имеют относительно бóльшие размеры, чем у взрослых людей. Общие сонные и подключичные артерии у детей (вплоть до начала полового созревания) крупнее подвздошных артерий. Артерии головы и шеи, как и всего тела в целом, к рождению ребенка развиты достаточно хорошо. Их абсолютный диаметр меньше, чем у взрослых людей. Сосуды головного мозга имеют у новорожденных обычное направление, стенки их не полностью дифференцированы. Типична малая извилистость хода артерий. Чем старше ребенок, тем сильнее отличаются диаметр основного ствола артерии и ее ветвей 1-го порядка (у новорожденных они почти совпадают).

Средняя мозговая артерия у новорожденных — самая крупная ветвь внутренней сонной артерии, ее диаметр — 0,3—0,6 мм, что равно 80% диаметра внутричерепной части внутренней сонной артерии. Передняя мозговая артерия у ново-

рожденных проходит по медиальной поверхности полушарий поверхностнее и ближе по направлению к своду черепа, чем у взрослых людей. Диаметр ее равен 70% от диаметра внутренней сонной артерии. Задняя соединительная артерия у новорожденных имеет диаметр, составляющий до 50% диаметра внутренней сонной артерии. Позвоночная артерия у новорожденных по топографии и размерам соответствует таковой у взрослого человека. Просвет базилярной артерии в этом возрасте равен 0,5—0,6 мм.

Артерии головы у новорожденных выражены четко, артерии мягких тканей головы соединены множеством анастомозов. Артериальный круг большого мозга выражен к рождению хорошо. Твердая и мягкая оболочки головного мозга содержат густую артериальную сеть. Стенки всех артерий головного мозга имеют в своем составе значительное количество эластических волокон, особенно развитой является внутренняя эластическая мембрана.

Ветви подключичной артерии, кровоснабжающие верхние отделы груди, голову и верхние конечности, развиты хорошо, имеют относительно большой диаметр. Рядом с этими артериями располагаются развитые глубокие вены.

Грудная часть аорты у детей, начиная с периода новорожденности, располагается на всем протяжении слева от позвоночного столба. У новорожденных длина грудной части аорты в среднем равна 55 мм, периметр ее — 14 мм, толщина стенки уменьшается в направлении сверху вниз. У детей грудная часть аорты имеет особенности. Она проецируется на уровне между IX грудным (перешеек аорты) и X—XI грудными позвонками, располагается левее срединной линии, имеет прямолинейное направление, ее изгибы почти не выражены.

Брюшная часть аорты у детей также имеет особенности строения (см. рис. 353Б). С момента рождения и далее она имеет правильные цилиндрические очертания. У новорожденных длина брюшной части аорты составляет 33—34 мм (от 26 до 38), наружный диаметр ее у места отхождения верхней брыжеечной артерии равен 4,5—6 мм. Бифуркация аорты чаще соответствует уровню середины тела V поясничного позвонка, реже — нижнему краю IV поясничного позвонка (у девочек бифуркация аорты находится выше, чем у мальчиков). Аорта окружена относительно плотной парааортальной клетчаткой, содержащей многочисленные нервные сплетения и лимфатические узлы. Количество ветвей, отходящих от брюшной части аорты, в детском возрасте варьирует от 15 до 26. Места отхождения ветвей в одних случаях распределены относительно равномерно, в других — скучены.

В брюшной полости у новорожденных почечные артерии проходят в косом направлении. Яичковые и яичниковые артерии у детей имеют относительно большой диаметр и содержат в своих стенках большое количество эластических волокон.

Стенки чревного ствола, верхней и нижней брыжеечных артерий у детей имеют много гладкомышечной ткани. Общие подвздошные артерии и их ветви у детей развиты относительно слабее, чем артерии верхней половины тела.

Диаметр пупочных артерий у новорожденных равен 3—4 мм (рис. 365). Непосредственно после рождения артерии вначале спадаются, а затем облитерируются. Этот процесс заканчивается в возрасте 3—3,5 месяцев, после чего на задней стороне передней стенки живота облитерированные пупочные артерии лежат в виде тяжей, образуя медиальные пупочные складки.

Артерии малого таза у новорожденных отражают возрастные особенности, связанные с кровообращением плода (см. рис. 355Б). Общая подвздошная артерия, передний ствол внутренней подвздошной артерии и пупочная артерия являются единым магистральным сосудом диаметром 3—4 мм. Место бифуркации общей

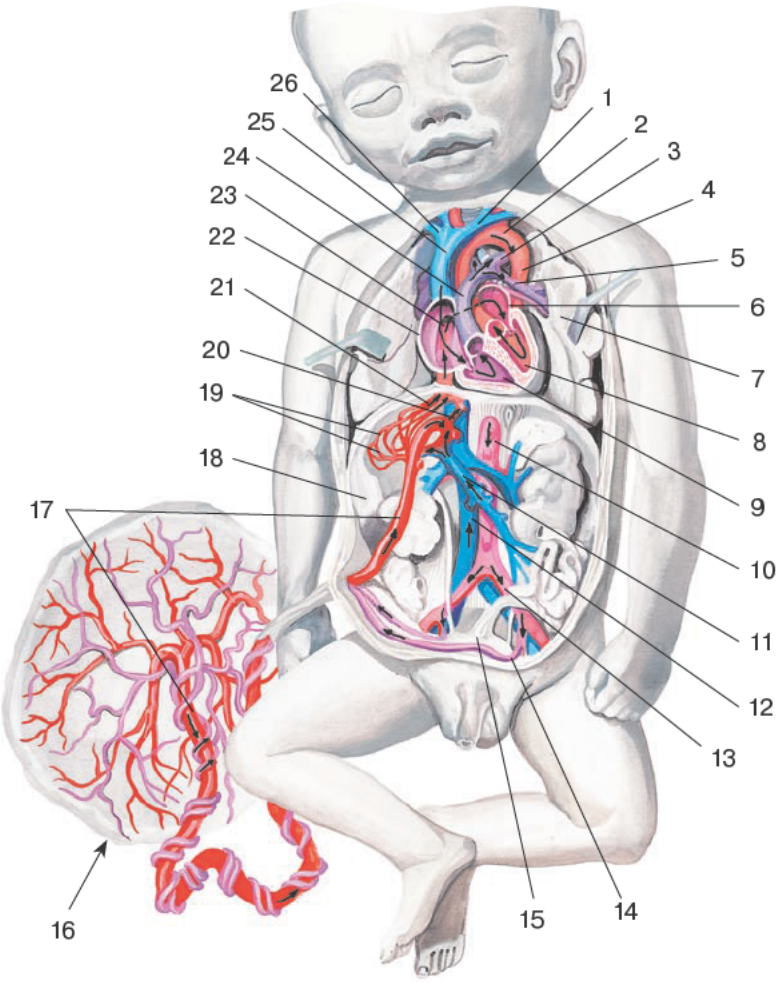

Рис. 365. Кровеносные сосуды плода. Передняя стенка груди и живота удалена. Стрелками показан ток крови. Вид спереди:

1 — левая плече-головная вена; 2 — дуга аорты; 3 — артериальный проток; 4 — нисходящая часть аорты; 5 — левая легочная артерия; 6 — левое предсердие; 7 — левое легкое; 8 — левый желудочек; 9 — правый желудочек; 10 — брюшная часть аорты; 11 — воротная вена печени; 12 — нижняя полая вена; 13 — правая общая подвздошная артерия; 14 — пупочные артерии; 15 — мочевой пузырь; 16 — плацента; 17 — пупочная вена; 18 — печень; 19 — капилляры печени; 20 — венозный проток; 21 — печеночные вены; 22 — правое предсердие; 23 — овальное отверстие; 24 — легочный ствол; 25 — верхняя полая вена; 26 — правая плече-головная вена

подвздошной артерии приближается к мысу (крестца). Диаметр внутренней подвздошной артерии больше, чем у наружной подвздошной артерии (у взрослого человека наоборот). Задний ствол внутренней подвздошной артерии направляется в надгрушевидное отверстие и продолжается как верхняя ягодичная артерия.

От этого ствола почти параллельно последовательно отходят подвздошно-поясничная артерия, спинномозговые ветви и латеральная крестцовая артерия. Передний ствол внутренней подвздошной артерии сразу под дугообразной линией формирует дугу, выпуклость которой обращена книзу. Ее дистальный отдел, располагающийся латеральнее мочевого пузыря, без выраженной границы продолжается в пупочную артерию. От выпуклой части переднего ствола внутренней подвздошной артерии начинаются артерии, идущие к органам таза и некоторые париетальные ветви (нижняя ягодичная артерия).

Артерии нижних конечностей у детей сформированы, однако их суммарный просвет относительно меньший, чем у верхних конечностей.

Наиболее интенсивные преобразования микроструктуры стенок артерий (увеличение содержания эластической ткани и др.), увеличение диаметра и длины артерий происходят в возрасте 1 года — 3 лет и в 8—12 лет. Окончательного развития артерии достигают к 15—18 годам.

Варианты и аномалии строения артерий

Венечные артерии могут начинаться от аорты над ее клапаном (12%), редко — от левой подключичной артерии. Могут быть дополнительные ветви. Вне зависимости от возраста от вогнутой стороны дуги аорты могут отходить непостоянные тонкие артерии к трахее и бронхам. Дуга аорты иногда образует изгиб вправо над правым главным бронхом. Очень редко дуга аорты удваивается. В 7—12% случаев наблюдаются варианты анатомии и топографии ветвей дуги аорты. Левая поверхность дуги аорты не соприкасается с полунепарной веной в 13% случаев.

Варианты индивидуальной изменчивости сосудов головы и шеи многообразны. Часто правая общая сонная и правая подключичная артерии отходят от дуги аорты по отдельности. От аорты могут отходить одна или две позвоночные артерии. Общая сонная артерия в месте своего начала в 77% случаев имеет расширение (луковицу). В 33% расширение находится в месте начала внутренней сонной артерии, в 45% — на уровне средней части внутренней сонной артерии, в 33% — у начала наружной сонной артерии. Верхняя щитовидная артерия иногда удвоена, изредка отсутствует. Иногда от дуги аорты начинается самая нижняя щитовидная артерия. Верхняя щитовидная артерия в 55% случаев отходит от наружной сонной артерии на уровне подъязычной кости, в 39% — ниже, в 5% — выше этой кости. Язычная артерия часто начинается общим стволом с лицевой артерией. Затылочная, задняя ушная и восходящая глоточная артерии варьируют по уровню своего начала от наружной сонной артерии; каждая из них может отсутствовать. Место начала, диаметр верхнечелюстной артерии варьируют, артерия может иметь дополнительные ветви. Поверхностная височная артерия иногда удваивается, редко отсутствует, чаще дает дополнительные ветви.

Внутренняя сонная артерия исключительно редко может отсутствовать с одной стороны. Возможно сужение на некотором протяжении мозговой части внутренней сонной артерии (в 1,3% случаев), частое образование ею изгибов. Ветвление внутренней сонной артерии на переднюю и среднюю мозговые с правой и с левой сторон симметрично в 42,5% и 52,0% случаев соответственно, в остальных асимметрично. От внутренней сонной артерии могут начинаться глоточно-основная артерия, затылочная, язычная артерии, поперечная артерия лица, клиновидно-небная артерия, глубокая артерия мозга, самая нижняя щитовидная артерия, добавочная нижняя щитовидная артерия, внутренняя щитовидная артерия.

Глазная артерия, отходящая от мозговой части внутренней сонной артерии (в 89% случаев), может начинаться от базилярной артерии. Гипоплазия (недоразвитие) передней соединительной артерии отмечается в 3% случаев, гиперплазия (избыточное развитие) — в 1%. Иногда справа или слева встречается дополнительная средняя мозговая артерия.

Задняя соединительная артерия имеет множество вариантов строения. В 46% случаев отмечается ее гипоплазия, в 1% случаев — отсутствие (аплазия). Часто диаметр этой артерии резко уменьшен, она имеет извитой ход, что затрудняет кровоснабжение головного мозга. Устье задней соединительной артерии может находиться на заднелатеральной стороне внутренней сонной артерии (22%), на задней ее стороне (44%), на медиальной стороне (4%). Длина задней соединительной артерии варьирует от 5 мм до 18 мм.

Гипоплазия задней мозговой артерии отмечается в 0,6% случаев, ее отклонение от обычного хода — в 0,6%, нетипичная изогнутость — в 6,3% случаев.

Известны многочисленные варианты индивидуальной анатомической изменчивости артериального круга большого мозга. При этом типичный вариант строения отмечается менее чем в 75% случаев. В остальных случаях встречаются: «разомкнутые» варианты артериального круга; варианты нетипичного начала мозговых артерий; варианты с асимметричным диаметром сосудов правой и левой частей артериального круга. Достаточно часто ствол внутренней сонной артерии, участвующий в формировании артериального круга, заменяется сосудистыми сетями.

Форма артериального круга большого мозга у детей, как и у взрослых людей, очень разнообразна. Во все возрастные периоды у детей артерии левого полушария обычно больше диаметром, чем у правого полушария.

Варианты индивидуальной изменчивости подключичной артерии и ее ветвей разнообразны. Подключичная артерия может следовать в толще передней лестничной мышцы, иногда отдавать нижнюю щитовидную артерию (в 10% случаев), поперечную артерию лопатки, восходящую шейную артерию, верхнюю межреберную и глубокую шейную артерии, добавочную позвоночную артерию, внутреннюю щитовидную артерию. Позвоночная артерия иногда отходит от подключичной артерии двумя стволами, соединяющимися затем в один. Изредка одна позвоночная артерия отходит от подключичной артерии, другая — от дуги аорты. Очень редко имеется дополнительная (третья) позвоночная артерия, берущая начало от нижней щитовидной артерии. Иногда позвоночная артерия вступает в канал поперечных отростков на уровне пятого, четвертого или второго—третьего шейных позвонков. Гипоплазия (недоразвитие) позвоночной артерии является одной из наиболее частых аномалий сосудов головного мозга, встречается у 5—13% населения.

От позвоночной артерии могут начинаться нижняя щитовидная, верхняя межреберная, глубокая шейная артерии. Нижняя задняя мозжечковая артерия часто отсутствует. Поперечная артерия шеи часто начинается от подключичной артерии. Ветвями поперечной артерии шеи могут являться медиальная щитовидная и глубокая шейная артерии. Позвоночная артерия, глубокая артерия шеи, верхняя межреберная артерии могут отходить от щитошейного ствола. Восходящая шейная артерия часто начинается общим стволом с поверхностной шейной артерией. Реберно-шейный ствол часто отсутствует.

Место начала и топография задней нижней мозжечковой артерии очень изменчивы. Она может начинаться от позвоночной артерии выше уровня нижней трети оливы продолговатого мозга (19% случаев), ниже этого уровня (18%). В 15—20% случаев эта артерия является ветвью базилярной артерии, в 5—7% задняя нижняя

мозжечковая артерия отсутствует. Диаметр этой артерии варьирует от 0,5 до 3,5 мм. От нее отходят от 6 до 12 ветвей.

Длина базилярной артерии варьирует от 1,5 до 4,1 см, диаметр равен 2,5—5,0 мм. Образование базилярной артерии из позвоночных происходит на уровне задних наклоненных отростков (53%), выше этого уровня (33%), ниже его (14% случаев). Базилярная артерия может отходить от одной позвоночной артерии. Возможно наличие двух базилярных артерий, фенестрация (наличие отверстий) их стенок; возможны гипоплазия, гиперплазия, резкое расширение и увеличение длины базилярной артерии. Базилярная артерия может иметь прямой ход по срединной линии (54% случаев), ход по дуге с изгибом вправо (30%), с изгибом влево (10%), иметь S-образный ход (6%).

От подмышечной артерии могут отходить дополнительные ветви, топография их изменчива. Дополнительными ветвями подмышечной артерии могут являться поперечная артерия лопатки, верхняя коллатеральная локтевая артерия, глубокая артерия плеча, лучевая, локтевая артерии.

Задняя артерия, огибающая плечевую кость, часто отходит вместе с глубокой артерией плеча. Передняя и задняя артерии, огибающие плечевую кость, могут отходить общим стволом. Латеральная грудная артерия или грудоспинная артерия могут отсутствовать, удваиваться.

Плечевая артерия может разделяться на лучевую и локтевую артерии высоко, на плече, или низко — на предплечье. В 6% случаев лучевая и локтевая артерии отходят от подмышечной артерии; плечевая артерия тогда отсутствует. Верхняя и нижняя коллатеральные локтевые артерии могут отсутствовать, их топография, диаметр, области кровоснабжения изменчивы. Иногда от плечевой артерии отходят дополнительные ветви: подлопаточная, передняя и задняя артерии, огибающие плечевую кость, поверхностная средняя артерия предплечья.

Анатомия и топография ветвей лучевой и локтевой артерий очень изменчивы. Особенно многочисленны варианты артерий кисти. Они проявляются главным образом в виде разного сочетания артерий, образующих поверхностную и глубокую ладонные дуги.

Грудная часть аорты часто отдает дополнительные ветви: верхнюю межреберную, правую почечную артерии, нижнюю правую бронхиальную и другие артерии. Очень редко от грудной части аорты начинается правая подключичная артерия. Вариабельно количество и положение средостенных и пищеводных ветвей грудной части аорты, количество задних межреберных артерий.

Брюшная часть аорты иногда отдает добавочные левую желудочную, печеночную, селезеночную и нижнюю диафрагмальную, яичковые (яичниковые) артерии. От брюшной части аорты могут начинаться верхняя артерия поджелудочной железы, нижние надпочечниковые артерии. Число поясничных артерий индивидуально варьирует от 2 до 8.

Чревный ствол может отсутствовать, его ветви начинаются тогда самостоятельно от аорты. Нередко от чревного ствола отходят две ветви — общая печеночная и селезеночная артерии. Дополнительными его ветвями иногда являются верхняя брыжеечная, добавочная селезеночная артерии, верхняя артерия поджелудочной железы. Топография ветвей чревного ствола индивидуально вариабельна.

Дополнительными ветвями верхней брыжеечной артерии могут быть собственная печеночная артерия, ее левая ветвь, селезеночная и некоторые другие артерии. Нижняя брыжеечная артерия может начинаться на разном уровне, иногда

дает дополнительные ветви: дополнительную среднюю ободочно-кишечную, добавочные печеночную и прямокишечную артерии.

Средняя надпочечниковая артерия может отходить от яичковой артерии (чаще справа). Правая и левая яичковые (яичниковые) артерии начинаются от аорты иногда общим стволом; редко они удвоены.

Почечные артерии часто отходят выше или ниже их обычного уровня, количество их изменчиво (2—6), так же как и топография.

Общие подвздошные артерии иногда отдают дополнительные ветви: добавочную брыжеечную, почечные, поясничные, подвздошно-поясничную, верхнюю латеральную крестцовую, пупочную и запирательную артерии.

Длина наружной подвздошной артерии вариабельна (от 0,5 до 14 см). От нее могут отходить дополнительные ветви (запирательная, поверхностная надчревная артерии и др.). Внутренняя подвздошная артерия часто имеет извитой ход, редко удвоена. Ветви внутренней подвздошной артерии очень изменчивы по количеству, диаметру, длине, топографии. От нее могут отходить дополнительные ветви (добавочная верхняя ягодичная артерия, подвздошно-поясничная артерия и др.).

Топография бедренной артерии и ее ветвей вариабельны. Редко бедренная артерия удвоена. Ее дополнительными ветвями могут быть подвздошно-поясничная артерия, тыльная артерия полового члена, нижняя надчревная, запирательная артерия и др.

Подколенная артерия часто дает дополнительные ветви: малоберцовую, добавочную заднюю большеберцовую, возвратную заднюю большеберцовую артерии.

Передняя большеберцовая артерия иногда заканчивается соединением с ветвью малоберцовой артерии над латеральной лодыжкой. Добавочными ветвями задней большеберцовой артерии могут являться большая подкожная артерия ноги (идет рядом с одноименной веной), добавочная малоберцовая артерия. Малоберцовая артерия отсутствует в 1,5% случаев.

Варианты артерий стопы менее многочисленные, чем у артерий кисти.

Вопросы для повторения и самоконтроля

1. Назовите париетальные ветви внутренней подвздошной артерии и области их кровоснабжения.
2. Назовите висцеральные ветви внутренней подвздошной артерии и области их кровоснабжения.
3. Расскажите анатомию и топографию бедренной артерии, назовите ее ветви и области их кровоснабжения.
4. Какие артерии (ветви) образуют коленную артериальную сеть?
5. Назовите артерии, которые проходят в голеноподколенном и нижнем мышечно-малоберцовом каналах?
6. Изложите анатомию передней и задней большеберцовых артерий.
7. Какие артерии образуют латеральную и медиальную лодыжковые сети?
8. Назовите особенности строения артерий у детей.

Вены большого круга кровообращения

По венам большого круга кровообращения венозная кровь направляется от всех частей тела, органов и тканей (кроме легких) к сердцу. Вены большого круга кровообращения по своему строению отличаются от артерий.

Стенки вен анатомически похожи на стенки артерий, они также состоят из трех оболочек: *внутренней (интима)*, *средней (медиа)* и *наружной (адвентиция)*. Различают два типа вен: безмышечные и мышечные. К *венам безмышечного типа* относят вены, у которых снаружи к эндотелию прилежит базальная мембрана, а за ней расположен тонкий слой рыхлой волокнистой соединительной ткани. *Вены мышечного типа* в своих стенках имеют мышечную оболочку со слабым, средним или сильным развитием мышечных элементов. Вены со слабым и средним развитием среднего (мышечного) слоя расположены преимущественно в верхних отделах туловища, в области шеи и лица, верхних конечностей. Вены с сильным развитием мышечных элементов располагаются в нижней половине туловища, нижних конечностях. Гладкомышечные клетки имеются во всех трех оболочках стенок вен, особенно много их в средней оболочке.

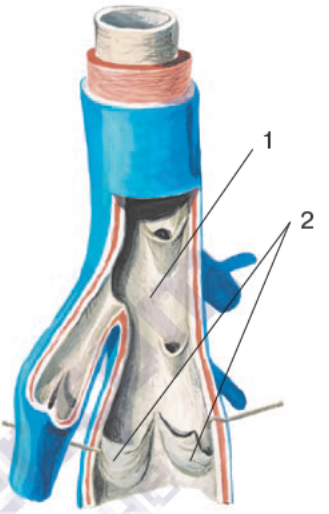

Рис. 366. Венозные клапаны. Вена разрезана вдоль и развернута:
1 — просвет вены; 2 — створки венозных клапанов

Вены среднего и крупного калибра имеют *венозные клапаны* (valvulae venosae), которые являются тонкими складками внутренней оболочки (рис. 366). Клапаны препятствуют обратному току крови, они располагаются попарно, имеют полулунную форму. Клапаны отсутствуют у полых, плечеголовных, общих и внутренних подвздошных вен, вен сердца и головного мозга и его оболочек, у вен паренхиматозных органов и вен костного мозга.

Вены подразделяют на поверхностные и глубокие. *Поверхностные вены* (vv. superficiales) располагаются в подкожной клетчатке, над поверхностной фасцией; *глубокие вены* (vv. profundae) в области конечностей располагаются, как правило, попарно, возле одноименных артерий (вены-спутницы). Некоторые крупные вены — непарные (бедренная, общая подвздошная и др.).

Различают систему верхней полой вены и систему нижней полой вены, а также систему воротной вены печени (рис. 367).

Система верхней полой вены

Верхняя полая вена

Верхняя полая вена (v. cava superior) представляет собой сосуд длиной 5—6 см, диаметром 21—25 мм, который собирает кровь из областей головы и шеи, верхних конечностей, грудной и брюшной (частично) полостей. Верхняя полая вена образуется при соединении правой и левой плечеголовных вен (позади соединения I правого ребра с грудиной), идет отвесно вниз. На уровне соединения III реберного хряща с грудиной верхняя полая вена впадает в правое предсердие. Спереди от верхней полой вены находятся тимус и покрытая медиастинальной плеврой часть правого легкого; сзади — передняя поверхность корня правого легкого; справа — медиастинальная (средостенная) плевра; слева — восходящая часть аорты. Несколько выше места впадения верхней полой вены в правое предсердие в нее открываются непарная вена справа, а слева — несколько мелких непостоянных

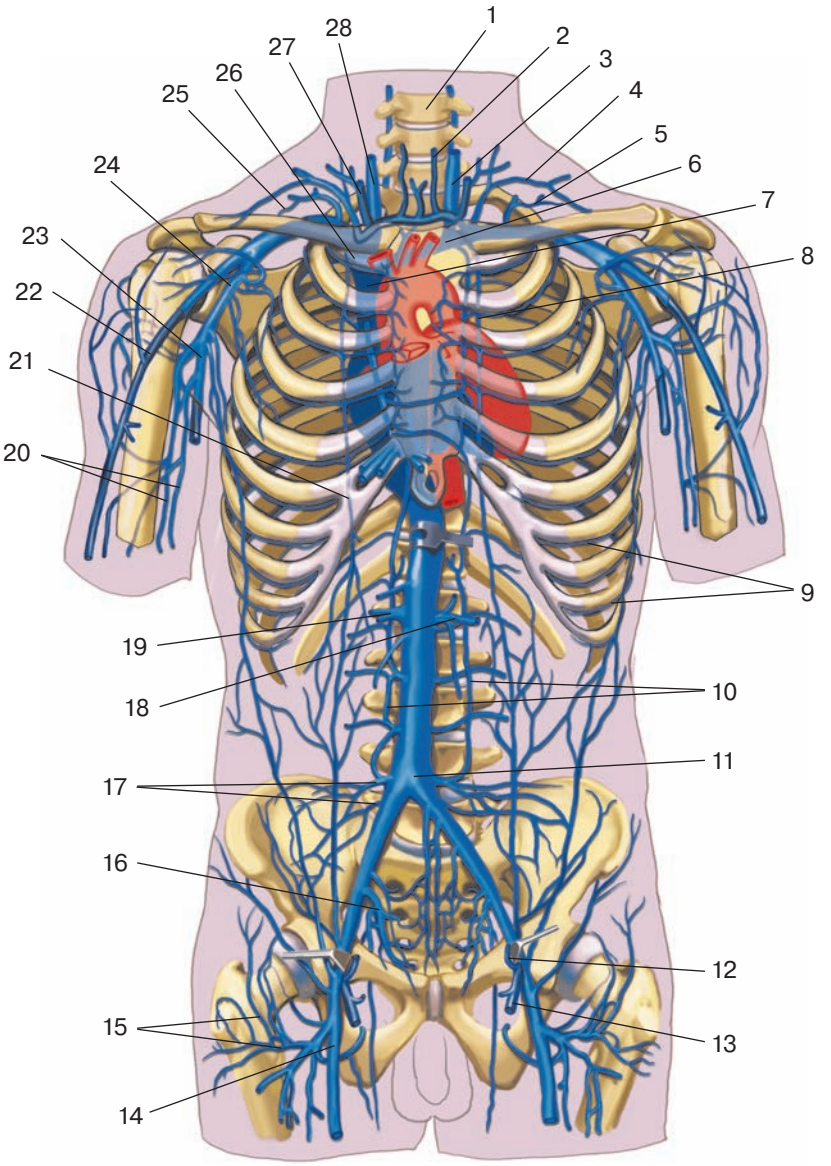

Рис. 367. Верхняя и нижняя полые вены и их притоки. Вид спереди. Полусхематично:

1 — тело позвонка; 2 — передняя яремная вена; 3 — левая внутренняя яремная вена; 4 — надлопаточная вена; 5 — поперечная вена шеи; 6 — левая плече-головная вена; 7 — верхняя полая вена; 8 — внутренняя грудная вена; 9 — передние межреберные вены; 10 — восходящие поясничные вены; 11 — нижняя полая вена; 12 — поверхностная надчревная вена; 13 — большая подкожная вена ноги; 14 — бедренная вена; 15 — латеральная вена, огибающая бедренную кость; 16 — внутренняя подвздошная вена; 17 — подвздошно-поясничная вена; 18 — левая почечная вена; 19 — правая почечная вена; 20 — плечевые вены; 21 — верхняя надчревная вена; 22 — латеральная подкожная вена руки; 23 — медиальная подкожная вена руки; 24 — подмышечная вена; 25 — поперечная вена лопатки; 26 — правая плече-головная вена; 27 — наружная яремная вена; 28 — правая внутренняя яремная вена

средостенных вен (от соединительной ткани и лимфатических узлов средостения) и перикардиальных вен.

Непарная вена (v. azygos) собирает кровь от стенок грудной и брюшной полостей, от органов заднего средостения. Она начинается на задней стенке брюшной полости из восходящей правой поясничной вены (рис. 368). *Восходящая правая поясничная вена* (v. lumbalis ascendens dextra), являющаяся началом непарной вены, образуется из *передних крестцовых вен* (vv. sacrales anteriores), расположенных на передней поверхности крестца. Восходящая правая поясничная вена идет вверх рядом с правой стороной позвоночника, проходит в грудную полость между мышечными пучками правой ножки поясничной части диафрагмы, рядом с большим внутренностным нервом. В грудной полости восходящая поясничная вена принимает название *непарной вены*, которая следует вверх в заднем средостении, справа от грудной части аорты и грудного лимфатического протока. На уровне тел IV—V грудных позвонков непарная вена огибает сзади корень правого легкого, спереди над правым главным бронхом, и впадает в верхнюю полую вену на уровне тела III грудного позвонка.

В непарную вену впадают девять (IV—XI) *задних правых межреберных вен* (vv. intercostales posteriores) и *правая верхняя межреберная вена* (v. intercostalis superior dextra), образующаяся из трех

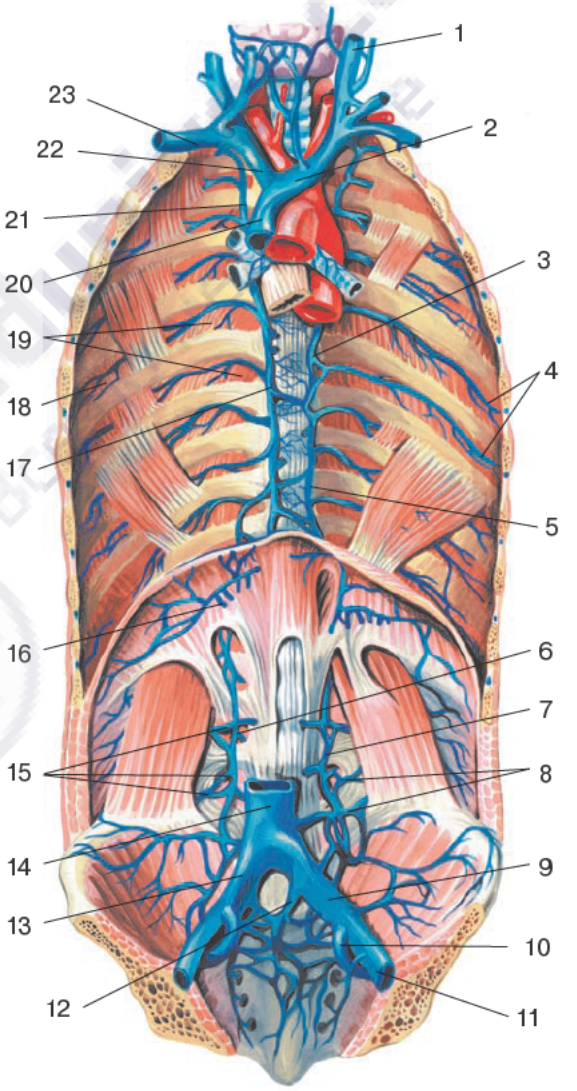

Рис. 368. Непарная и полунепарная вены и их притоки. Внутренние органы и диафрагма удалены. Вид спереди:

1 — левая внутренняя яремная вена; 2 — левая плече-головная вена; 3 — добавочная полунепарная вена; 4 — задние межреберные вена; 5 — полунепарная вена; 6 — правая восходящая поясничная вена; 7 — левая восходящая поясничная вена; 8 — левые поясничные вены; 9 — левая общая подвздошная вена; 10 — левая внутренняя подвздошная вена; 11 — левая наружная подвздошная вена; 12 — срединная крестцовая вена; 13 — правая общая подвздошная вена; 14 — нижняя полая вена; 15 — правые поясничные вены; 16 — правая надпочечниковая вена; 17 — непарная вена; 18 — внутренние межреберные мышцы; 19 — наружные межреберные мышцы; 20 — верхняя полая вена; 21 — правая верхняя межреберная вена; 22 — правая плече-головная вена; 23 — правая подключичная вена

верхних задних правых межреберных вен. В непарную вену открываются *пищеводные*, *бронхиальные*, *перикардиальные* и *средостенные вены*.

Крупным протоком непарной вены является ***полунепарная вена*** (v. hemiazygos), которая в свою очередь является продолжением левой восходящей поясничной вены, берущей начало в малом тазу из передних крестцовых вен. *Левая восходящая поясничная вена* (v. lumbalis ascendens sinistra) позади большой поясничной мышцы образует анастомоз с четырьмя — пятью левыми *поясничными венами* (притоками нижней полой вены). В грудную полость левая восходящая поясничная вена проникает между мышечными пучками левой ножки диафрагмы и переходит в полунепарную вену. На уровне VII—X грудных позвонков полунепарная вена образует изгиб вправо, проходит позади аорты, пищевода и грудного лимфатического протока и на уровне VIII грудного позвонка впадает в непарную вену. В полунепарную вену впадают *нижние левые задние межреберные вены*, а также *добавочная полунепарная вена* (v. hemiazygos accessoria), образующаяся из четырех — семи верхних левых задних межреберных вен, а также *пищеводные* и *средостенные вены*.

Задние межреберные вены (vv. intercostales posteriores) проходят вместе с одноименными артериями и межреберными нервами в межреберных промежутках, под бороздой нижнего края соответствующего ребра, между ребром и задней межреберной артерией. Каждая задняя межреберная вена в передней части межреберного промежутка анастомозирует с *передней межреберной веной* (v. intercostalis anterior) — притоком внутренней грудной вены. В каждую заднюю межреберную вену впадают *межпозвоночная вена* (v. intervertebralis), *вена спины* (v. dorsalis) — от глубоких мышц спины, *спинномозговая вена* (v. spinalis), *вены наружного и внутреннего позвоночных сплетений*. Две — три нижние задние межреберные вены принимают кровь от диафрагмы и мышц живота.

Внутреннее венозное позвоночное сплетение (plexus venosus vertebralis internus) находится в позвоночном канале, на внутренней поверхности его стенок, на всем протяжении позвоночного столба, снаружи от твердой оболочки спинного мозга. В это сплетение по *базально-позвоночным* (vv. basivertebrales) и *спинномозговым* (vv. spinales) *венам* кровь оттекает от позвоночного столба, спинного мозга и его оболочек.

Наружное венозное позвоночное сплетение (plexus venosus vertebralis externus) подразделяют на переднее и заднее позвоночные сплетения. *Переднее наружное позвоночное сплетение* расположено на передней и боковых поверхностях тел позвонков и на глубоких мышцах шеи. В него впадают вены глубоких мышц шеи, вены тел позвонков. *Заднее наружное позвоночное сплетение* расположено на тыльной поверхности дуг позвонков, на их отростках и связках, между пучками коротких мышц позвоночника. Оно связано с внутренним венозным позвоночным сплетением. От наружных позвоночных сплетений кровь оттекает в задние межреберные, поясничные, крестцовые вены и непосредственно в парную и полунепарную вены.

Плечеголовная вена (v. brachiocephalica) образуется при слиянии внутренней яремной и подключичной вен (см. рис. 368). Справа плечеголовная вена, длиной 3 см, диаметром 1,2—1,8 см, идет вниз и медиально, прилежит к куполу плевры. Слева плечеголовная вена направляется вправо и вниз позади рукоятки грудины и тимуса, кпереди от кровеносных сосудов, отходящих от дуги аорты. Длина левой плечеголовной вены — 4—6 см, диаметр — 1,5—2 см. В каждую плечеголовную вену впадают *позвоночная* и *глубокая шейная вены*, *внутренняя грудная вена*, а также *перикардиальные*, *бронхиальные*, *пищеводные, средостенные, тимусные* и *нижние щитовидные вены* (из непарного венозного сплетения, расположенного на передней поверхности щитовидной железы).

Позвоночная вена идет вместе с одноименной артерией в канале поперечных отростков шейных позвонков, собирает кровь из венозных сплетений, расположенных внутри позвоночного канала, из *подзатылочного венозного сплетения* (plexus venosus suboccipitalis). По своему ходу принимает *затылочную вену* (v. occipitalis), *переднюю* и *добавочную позвоночные вены* (v. vertebralis anterior et v. vertebralis accessoria). *Глубокая шейная вена* (v. cervicalis profunda) формируется в подзатылочной области из вен наружного позвоночного сплетения, анастомозирует с притоками затылочной вены, спускается вниз позади поперечных отростков шейных позвонков. Глубокая шейная вена собирает кровь из глубоких вен затылка и позвоночного сплетения.

Внутренняя грудная вена (v. thoracica interna), парная, сопровождает одноименную артерию, располагаясь на задней поверхности передней грудной стенки справа и слева рядом с грудиной (см. рис. 367). Началом внутренних грудных вен являются верхняя подчревная и мышечно-диафрагмальная вены, которые соединяются позади нижнего края VII ребра. *Верхняя надчревная вена* (v. epigastrica superior) идет по задней поверхности прямой мышцы живота, в ее влагалище, анастомозирует на уровне пупка с *нижней подчревной веной* (притоком наружной подвздошной вены). *Мышечно-диафрагмальная вена* (v.musculophrenica) направляется медиально вверх от диафрагмы, принимает передние межреберные вены от мышц пяти нижних межреберных промежутков. Притоками внутренней грудной вены являются *передние межреберные вены* (vv. intercostales anteriores), *подкожные вены живота* (vv. subcutanea abdominis), *вены молочной железы* (vv. mammariae), а также *средостенные вены* (vv. mediastinales). Во внутреннюю грудную вену впадают также вены, идущие от средостенной плевры и клетчатки верхнего и переднего отделов нижнего средостения, *тимусные вены* (vv. thymici) и *бронхиальные вены*, идущие от нижнего отдела трахеи и главного бронха своей стороны. Во внутреннюю грудную вену впадает также *перикардодиафрагмальная вена* (v. pericardiacophrenica), идущая между латеральной поверхностью перикарда и медиастинальной плевры. Передние межреберные вены анастомозируют с задними межреберными венами (притоками непарной и полунепарной вен). Справа внутренние грудные вены впадают в верхнюю полую вену, слева — в левую плечеголовную вену.

Вопросы для повторения и самоконтроля

1. Назовите органы (сосуды), с которыми граничит верхняя полая вена.
2. Назовите притоки непарной вены. Расскажите ее анатомию и топографию.
3. Перечислите притоки непарной и добавочной полунепарной вен.
4. По каким венам оттекает кровь из позвоночных сплетений?
5. Назовите притоки внутренней грудной вены.

Вены головы и шеи

Основной веной, собирающей кровь от органов и тканей головы и шеи, является ***внутренняя яремная вена*** (v. jugularis interna), которая образуется на уровне яремного отверстия, где в нее переходит сигмовидный синус (рис. 369). У начала внутренней яремной вены имеется расширение — *верхняя луковица внутренней яремной вены*. На шее внутренняя яремная вена идет вначале позади общей сонной артерии, затем — латеральнее и кпереди от нее. Рядом с внутренней яремной веной проходит блуждающий нерв. Перед соединением с подключичной веной на уровне ключицы внутренняя яремная вена образует второе расшире-

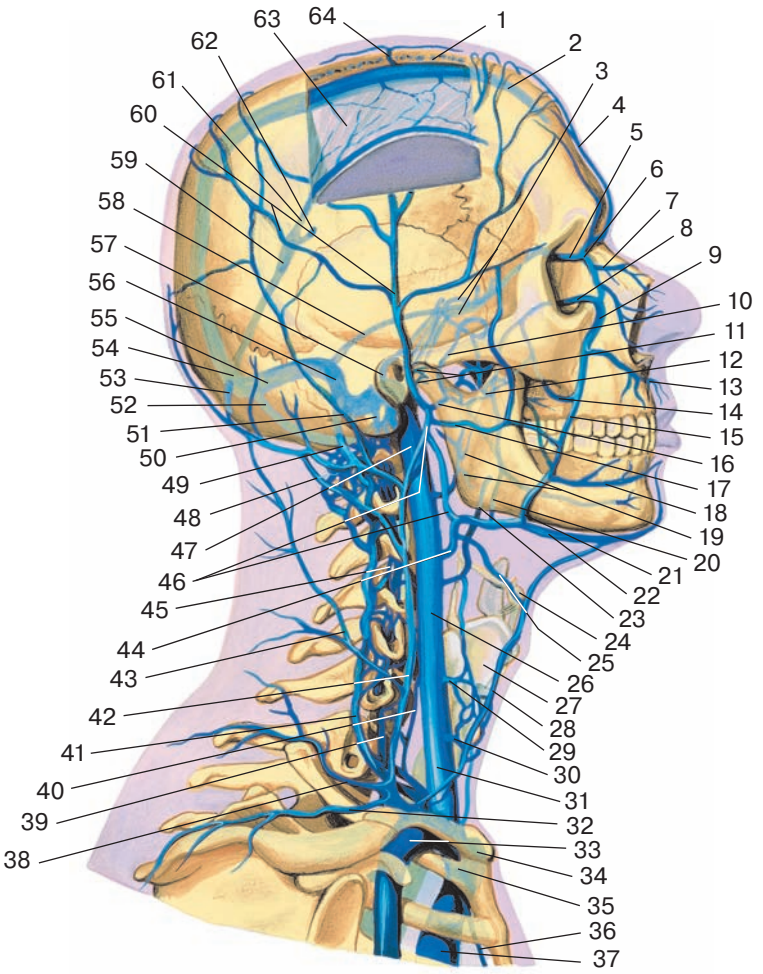

Рис. 369. Вены головы и шеи. Часть теменной кости удалена; видны диплоические и эмиссарные вены. Вид справа. Полусхематично:

1 — диплоические вены; 2 — верхний сагиттальный синус; 3 — пещеристый синус; 4 — надблоковая вена; 5 — верхняя глазная вена; 6 — носолобная вена; 7 — наружная носовая вена; 8 — нижняя глазная вена; 9 — угловая вена; 10 — средняя менингеальная вена; 11 — вены околоушной железы; 12 — крыловидное сплетение; 13 — верхняя губная вена; 14 — глубокая вена лица; 15 — лицевая вена; 16 — верхнечелюстная вена; 17 — поперечная вена лица; 18 — нижняя губная вена; 19 — глоточные вены; 20 — наружная небная вена; 21 — лицевая вена; 22 — подподбородочная вена; 23 — язычная вена; 24 — подъязычная кость; 25 — верхняя щитовидная вена; 26 — внутренняя яремная вена; 27 — щитовидный хрящ; 28 — передняя яремная вена; 29 — средняя щитовидная вена; 30 — нижняя щитовидная вена; 31 — нижняя луковица внутренней яремной вены; 32 — надлопаточная вена; 33 — правая подключичная вена; 34 — левая плечеголовная вена; 35 — правая плечеголовная вена; 36 — внутренняя грудная вена; 37 — верхняя полая вена; 38 — поперечная вена шеи; 39 — позвоночная вена; 40 – передняя позвоночная вена; 41 – добавочная позвоночная вена; 42 — наружная яремная вена; 43 — глубокая шейная вена; 44 — лицевая вена; 45 — наружные позвоночные венозные сплетения; 46 — занижнечелюстная вена; 47 — верхняя луковица внутренней яремной вены; 48 — затылочная вена; 49 — сосцевидная эмиссарная вена; 50 — мыщелковая эмиссарная вена; 51 — задняя ушная вена; 52 — затылочный синус; 53 — затылочная эмиссарная вена; 54 — синусный сток; 55 — поперечный синус; 56 — сигмовидный синус; 57 — нижний каменистый синус; 58 — верхний каменистый синус; 59 — прямой синус; 60 — поверхностные височные вены; 61 — нижний сагиттальный синус; 62 — большая мозговая вена; 63 — серп большого мозга; 64 — теменная эмиссарная вена

ние (*нижняя луковица внутренней яремной вены*). Внутренняя яремная вена собирает также кровь из синусов твердой оболочки головного мозга, куда впадают поверхностные и глубокие вены мозга, от диплоических, эмиссарных, глазных вен и вен внутреннего уха.

Диплоические вены (vv. diploicae) принимают кровь от костей черепа, соединяют синусы твердой оболочки головного мозга с поверхностными венами головы, могут являться путями распространения инфекции. *Лобная диплоическая вена* (v. diploica frontalis) находится в толще передней части лобной кости, впадает в переднюю часть верхнего сагиттального синуса. *Передняя височная диплоическая вена* (v. diploica temporalis anterior) впадает в клиновидно-теменной синус, *задняя височная диплоическая вена* (v. diploica temporalis posterior) впадает в сосцевидную эмиссарную вену, *затылочная диплоическая вена* (v. diploica occipitalis) — в поперечный синус.

Эмиссарные вены (vv. emissariae) соединяют подкожные вены головы и синусы твердой оболочки головного мозга. *Сосцевидная эмиссарная вена* (v. emissaria mastoidea) располагается в сосцевидном канальце височной кости, сообщает поперечный синус твердой оболочки головного мозга с наружной яремной веной, задней ушной или затылочными венами, расположенными подкожно в затылочной области. *Мыщелковая эмиссарная вена* (v. emissaria condylaris) проходит через мыщелковый канал затылочной кости, соединяет сигмовидный синус с затылочными венами и венами наружного позвоночного сплетения. *Теменная эмиссарная вена* (v. emissaria parietalis) проходит в теменном отверстии, соединяет наружные вены мягких тканей крыши черепа и верхний сагиттальный синус.

Через *глазные вены* осуществляется отток крови из глазницы. *Нижняя глазная вена* (v. ophtalmica inferior) следует по нижней стенке глазницы кзади, проходит в полость черепа через нижнюю глазничную щель и впадает в пещеристый синус. В нижнюю глазную вену впадают вены ресничного тела, вены наружных мышц глазного яблока, вены, расположенные в каналах скуловой кости. *Верхняя глазная вена* (v. ophtalmica superior) принимает носолобные вены, вены слезного мешка, передние и задние решетчатые вены, анастомозирует с лицевой веной в области внутреннего угла глазницы. Верхняя глазная вена выходит из глазницы через верхнюю глазничную щель и в полости черепа впадает в пещеристый синус.

В области шеи во внутреннюю яремную вену впадают глоточные, язычная, верхняя щитовидная, лицевая, занижнечелюстная вены. *Глоточные вены* (vv. pharyngeales) собирают кровь из *глоточного венозного сплетения* (plexus pharyngeus), расположенного на задней и боковых стенках глотки, от слуховой трубы, мягкого неба, задней части твердой оболочки головного мозга. *Язычная вена* (v. lingualis) образуется при соединении *дорсальных* и *глубокой вен языка* (vv. dorsales linguae, v. profunda linguae) с *подъязычной веной* (v. sublingualis). *Верхняя щитовидная вена* (v. thyroidea superior) идет от щитовидной железы, принимает *верхнюю гортанную вену* (v. laryngea superior) и *грудино-ключично-сосцевидную вену* (v. stenocleidomastoidea). *Лицевая вена* (v. facialis) собирает кровь от тканей лица. В нее впадают *угловая вена* (v. angularis), расположенная у медиального угла глаза, *надглазничная вена* (v. supraorbitalis), *вены верхнего* и *нижнего век* (vv. palpebrales superior et inferior), *наружные носовые вены* (vv. nasales externae), *верхняя* и *нижняя губные вены* (vv. labiales superior et inferior), *наружная небная вена* (v. palatina externa), *подподбородочная вена* (v. submentalis), *вены околоушной слюнной железы* (vv. parotidei) и *глубокая вена лица* (v. profunda faciei).

Занижнечелюстная вена (v. retromandibularis) проходит сверху вниз, впереди ушной раковины, через околоушную слюнную железу, принимает *передние ушные вены* (vv. auriculares anteriores) от ушной раковины, а также *поверхностные*, *среднюю*

и *глубокие височные вены* (vv. temporales superficiales, media et profundae) от височной и теменной областей головы, *вены от височно-нижнечелюстного сустава* (vv. articulares temporomandibulares) и крыловидного венозного сплетения. *Крыловидное сплетение* (plexus pterygoideus), расположенное по обеим сторонам латеральной крыловидной мышцы, прилежит к верхнечелюстной артерии и к ее ветвям и принимает *средние менингеальные вены* (vv. meningeae mediae), *вены околоушной слюнной железы* (vv. parotideae), *вены среднего уха* (vv. tympanicae).

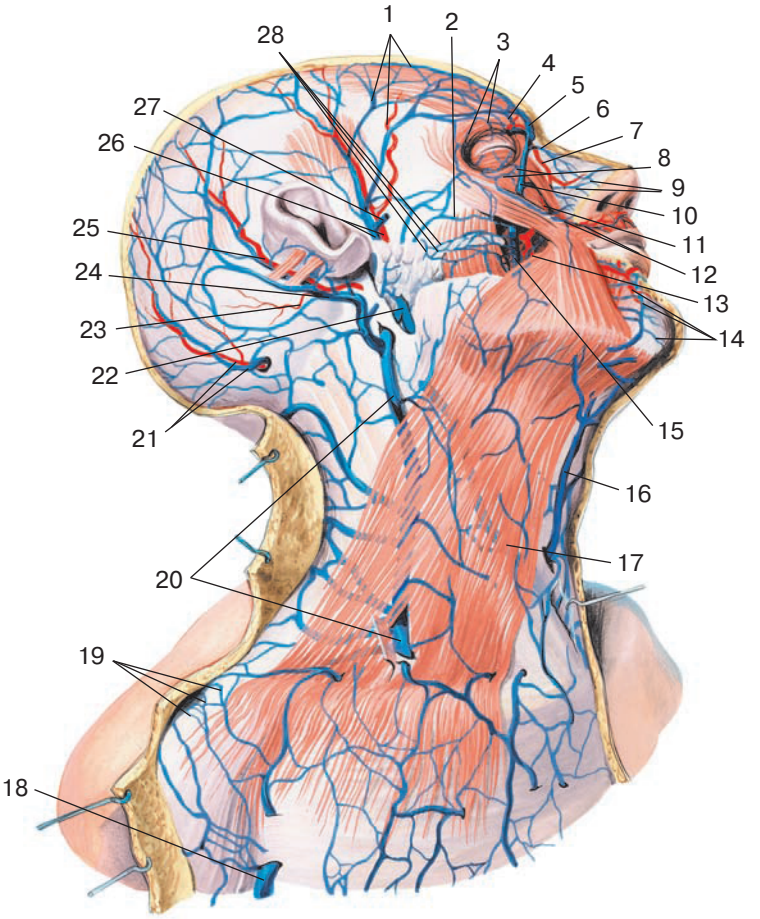

Рис. 370. Поверхностные вены головы и шеи. Кожа и подкожная клетчатка удалены. Вид справа:

1 — поверхностные височные артерия и вены; 2 — поперечная вена лица; 3 — вены верхнего века; 4 — надглазничная вена; 5 — надблоковая вена; 6 — носолобная вена; 7 — дорсальная артерия носа; 8 — вены нижнего века; 9 — наружные носовые вены; 10 — угловая вена; 11 — угловая артерия; 12 — верхние губные артерия и вена; 13 — лицевая артерия; 14 —нижние губные артерия и вены; 15 — лицевая вена; 16 — передняя яремная вена; 17 — подкожная мышца шеи; 18 — латеральная подкожная вена руки; 19 — венозная сеть; 20 — наружная яремная вена; 21 — затылочные артерия и вена; 22 — занижнечелюстная вена; 23 — затылочная ветвь задней ушной артерии; 24 — задняя ушная вена; 25 — задняя ушная артерия; 26 — поверхностные височные артерия и вена; 27 — средняя височная вена (отрезана); 28 — вены околоушной железы

Наружная яремная вена (v. jugularis externa) принимает кровь из вен задней части околоушной области, затылочной и глубокой височной областей лица (рис. 370). Вена имеет передний и задний притоки, соединяющиеся у переднего края грудино-ключично-сосцевидной мышцы. Передний приток этой вены — это анастомоз с занижнечелюстной веной. Задний приток формируется при соединении затылочной и занижнечелюстной вен. Наружная яремная вена вверху снаружи покрыта подкожной мышцей шеи и поверхностной пластинкой шейной фасции. Вена идет книзу, по заднему краю грудино-ключично-сосцевидной мышцы, уходит вглубь чуть выше ключицы. Под нижним брюшком лопаточно-подъязычной мышцы она впадает в подключичную вену (или в конечную часть внутренней яремной вены). По ходу наружной яремной вены в нее впадают *надлопаточная вена* (v. suprascapularis), *передняя яремная вена* и *поперечные вены шеи* (vv. transversae colli, s. cervicis).

Передняя яремная вена (v. jugularis anterior) образуется из мелких вен подбородочной области, идет вниз по передней стороне подподъязычных мышц шеи, прободает предтрахеальную пластинку шейной фасции, направляется в надгрудинное межфасциальное пространство, где образует анастомоз с одноименной веной противоположной стороны (*яремная венозная дуга*, arcus venosus jugularis). Передняя яремная вена впадает в наружную яремную вену либо в подключичную, или непосредственно в плечеголовную вену.

Подключичная вена (v. subclavia) является продолжением подмышечной вены, она проходит сверху по I ребру, впереди места прикрепления передней лестничной мышцы. От подключичной артерии эта вена отделена бугорком передней лестничной мышцы. Позади грудино-ключичного сустава подключичная вена соединяется с внутренней яремной веной и образует плечеголовную вену. Из области шеи в плечеголовную вену впадают позвоночная вена (из внутреннего и наружного позвоночных сплетений), глубокая шейная вена, нижняя щитовидная, нижняя гортанная и наивысшая межреберная вены.

Вопросы для повторения и самоконтроля

1. Расскажите топографию внутренней черепной вены.
2. Назовите внутричерепные притоки внутренней яремной вены.
3. Расскажите анатомию и топографию эмиссарных вен.
4. Где начинаются и в какие вены впадают диплоические вены?
5. Какие притоки имеет язычная вена? Рассказать ее анатомию и топографию.
6. Назовите притоки лицевой вены. Куда эта вена впадает?
7. Откуда собирает кровь занижнечелюстная вена и куда она впадает?
8. Из каких вен формируется передняя яремная вена?
9. Назовите притоки подключичной вены.

Вены верхней конечности

Различают поверхностные и глубокие вены верхней конечности, соединяющиеся между собой многочисленными анастомозами. Поверхностные вены верхней конечности берут начало от вен *тыльной венозной сети кисти* (rete venosum dorsale manus), которая располагается под кожей на тыльной стороне пальцев, пясти и запястья (рис. 371). Эта сеть образована анастомозирующими между собой *тыльным пястными венами* (vv. metacarpales dorsales). На ладонной стороне подкожно располагаются *ладонные пальцевые вены* (vv. digitales palmares), впадающие в *поверхностную*

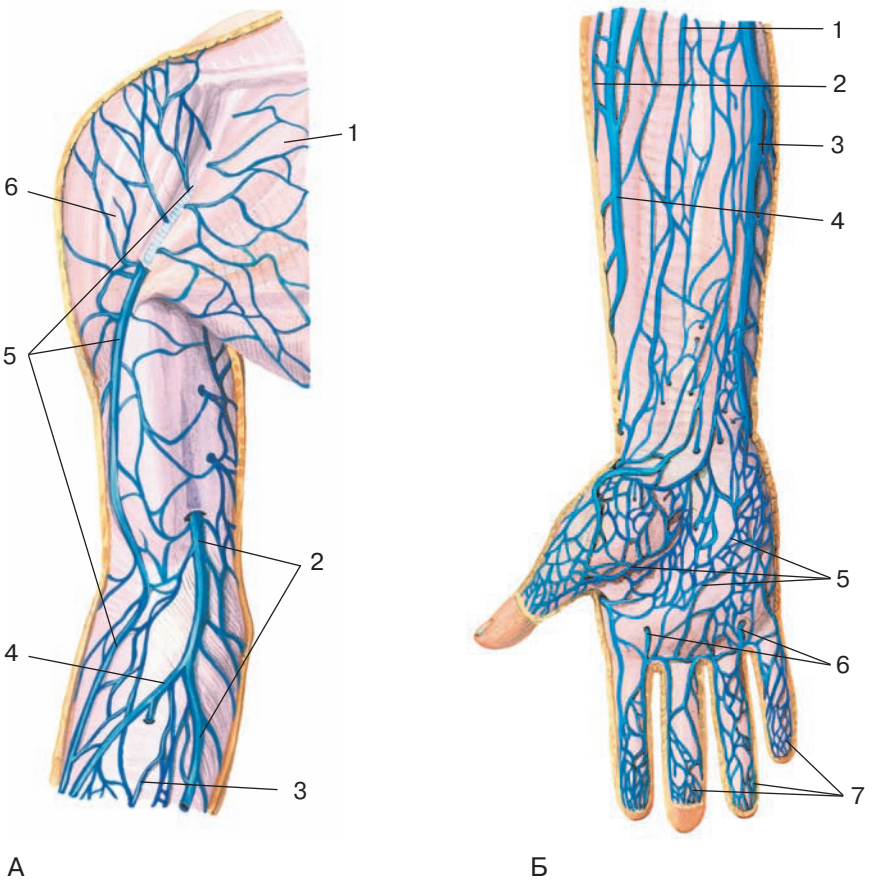

Рис. 371. Поверхностные вены передней стороны верхней конечности, правой. Вид спереди:

А — область плеча: 1 — большая грудная мышца; 2 — медиальная подкожная вена руки; 3 — средняя медиальная подкожная вена руки; 4 — срединная вена локтя; 5 — латеральная подкожная вена руки; 6 — дельтовидная мышца.

Б — область предплечья: 1 — срединная вена предплечья; 2 — добавочная латеральная подкожная вена руки; 3 — медиальная подкожная вена руки; 4 — латеральная подкожная вена руки; 5 — венозная сеть кисти; 6 — межголовковые вены; 7 — ладонные пальцевые вены

ладонную венозную дугу (arcus venosus palmaris superficialis), которая находится возле поверхностной артериальной дуги. От поверхностной венозной ладонной дуги кровь оттекает в поверхностные вены предплечья. По *ладонным пястным венам* (vv. metacarpales palmares) кровь оттекает к *глубокой ладонной венозной дуге* (arcus venosus palmaris profundae), принимающей также дорсальные пястные вены и дающей начало глубоким венам предплечья (лучевым и локтевым венам). Обе дуги соединены при помощи многочисленных анастомозов.

Поверхностными венами являются латеральная и медиальная подкожные вены руки. *Латеральная подкожная вена руки* (v. cephalica) начинается от латеральной

части тыльной венозной сети кисти, как продолжение первой дорсальной пястной вены; она следует вверх по лучевому краю передней стороны предплечья, принимает мелкие вены и направляется на переднюю сторону плеча, где под ключицей впадает в подмышечную вену.

Медиальная подкожная вена руки (v. basilica) начинается от медиальной части тыльной венозной сети кисти, являясь продолжением четвертой дорсальной пястной вены. Медиальная подкожная вена руки переходит с тыльной стороны кисти на локтевую сторону передней стороны предплечья, поднимается по медиальной борозде двуглавой мышце плеча, прободает плечевую фасцию и впадает в одну из плечевых вен. Медиальная и латеральная подкожные вены руки обильно анастомозируют между собой. Выраженным анастомозом является *промежуточная вена локтя* (v. intermedia cubiti), расположенная в передней локтевой области и анастомозирующая с глубокими венами верхней конечности. На передней стороне предплечья подкожно находится *промежуточная вена предплечья* (v. intermedia antebrachii), впадающая в промежуточную вену локтя или в латеральную (медиальную) подкожные вены руки.

Глубокие вены верхней конечности — *локтевые вены* (vv. ulnares) и *лучевые вены* (vv. radials), парные, начинаются от глубокой венозной дуги, сопровождающей одноименную артериальную дугу. Глубокие вены принимают кровь из поверхностной венозной ладонной дуги, поверхностных вен по многочисленным анастомозам вен верхней конечности. Лучевые и локтевые вены идут возле одноименных артерий («вены-спутницы»). Сливаясь, эти вены образуют две *плечевые вены* (vv. brachiales), которые поднимаются вверх и соединяются в единый ствол, переходящий в подмышечную вену. *Подмышечная вена* (v. axillaris) продолжается до уровня латерального края I ребра, где она переходит в подключичную вену. Притоки подмышечной вены соответствуют ветвям одноименных артерий. Наиболее крупными притоками подмышечной вены являются *грудо-надчревные вены* (vv. thoracoepigastricae) и *латеральная грудная вена* (v. thoracica lateralis). Грудо-надчревные вены анастомозируют с нижней надчревной веной (приток наружной подвздошной вены) и принимают вены из *околососкового венозного сплетения* (plexus venosus areolaralis), образованного подкожными венами молочной железы. Латеральная грудная вена анастомозирует с верхними семью (1—7) задними межреберными венами.

Вопросы для повторения и самоконтроля

1. Назовите вены, образующие тыльную венозную сеть кисти.
2. Где начинается и куда впадает латеральная подкожная вена руки?
3. Где начинается и куда впадает медиальная подкожная вена руки?
4. Перечислите глубокие вены верхней конечности.

Система нижней полой вены

Нижняя полая вена

Нижняя полая вена (v. cava inferior), длиной 18—20 см, шириной 2—3 см, принимает кровь от органов брюшной полости и таза, стенок этих полостей и от нижних конечностей. Нижняя полая вена образуется на уровне межпозвоночного диска между IV—V поясничными позвонками при соединении правой и левой общих подвздошных вен. Она лежит на поясничной части позвоночника (рис. 372). Позади

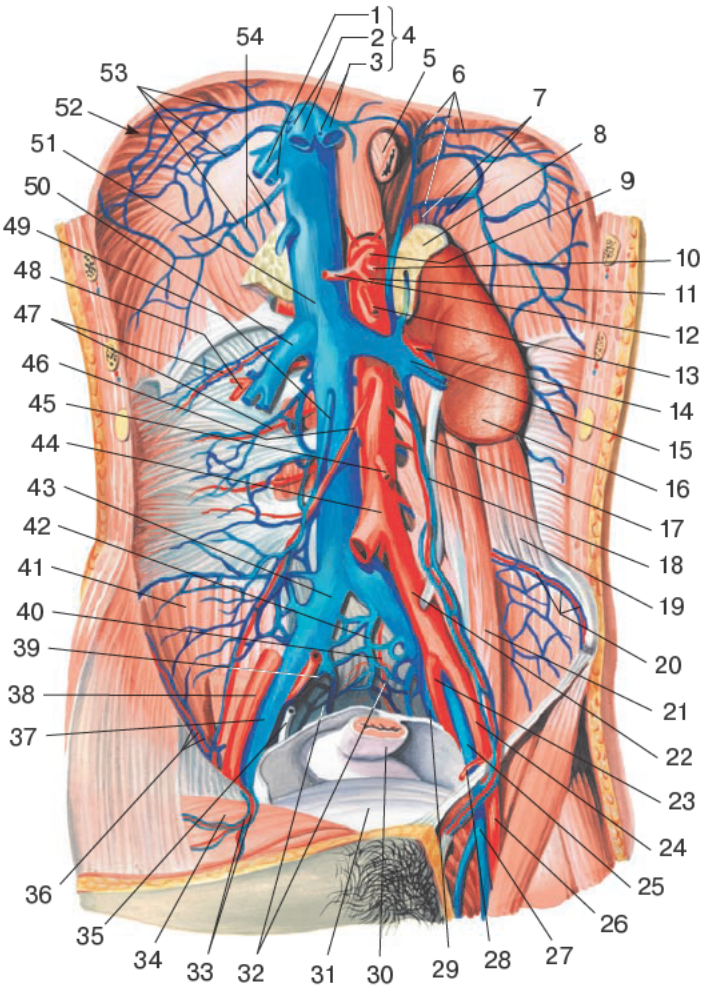

Рис. 372. Нижняя полая вена и брюшная часть аорты. Вид спереди:

1 — правые печеночные вены; 2 — промежуточные печеночные вены; 3 — левые печеночные вены; 4 — печеночные вены; 5 — пищевод; 6 — левые нижние диафрагмальные вены; 7 — левые надпочечниковые вены; 8 — левый надпочечник; 9 — чревный ствол; 10 — левая желудочная артерия; 11 — селезеночная артерия; 12 — общая печеночная артерия; 13 — верхняя брыжеечная артерия; 14 — левая почечная артерия; 15 — левая почечная вена; 16 — левая почка; 17 — мочеточник левый; 18 — левая яичковая вена; 19 — квадратная мышца поясницы; 20 — поясничные артерия и вены; 21 — большая поясничная мышца; 22 — левая общая подвздошная артерия; 23 — левая внутренняя подвздошная артерия; 24 — левая наружная подвздошная артерия; 25 — левая наружная подвздошная вена; 26 — бедренная артерия; 27 — бедренная вена; 28 — нижняя надчревная артерия; 29 — левая внутренняя подвздошная вена; 30 — прямая кишка; 31 — мочевой пузырь; 32 — крестцовое венозное сплетение; 33 — нижние надчревные артерия и вены; 34 — прямая мышца живота; 35 — мочеточник правый; 36 — глубокие артерия и вены, огибающие подвздошную кость; 37 — правая наружная подвздошная вена; 38 — правая наружная подвздошная артерия; 39 — правая внутренняя подвздошная вена; 40 — срединная крестцовая артерия; 41 — подвздошная мышца; 42 — срединная крестцовая вена; 43 — правая общая подвздошная вена; 44 — брюшная часть аорты; 45 — нижняя брыжеечная артерия; 46 — правая яичковая артерия; 47 — поясничные артерия и вены; 48 — правая почечная артерия; 49 — правая яичковая вена; 50 — правая почечная вена; 51 — нижняя полая вена; 52 — диафрагма; 53 — правые нижние диафрагмальные вены; 54 — правые надпочечниковые вены

нижней полой вены расположены правые поясничные, почечная, средняя надпочечниковая и нижняя диафрагмальная артерии. Правая поверхность нижней полой вены прилежит к большой поясничной мышце. Справа от нижней полой вены расположены правая почка и правый мочеточник. Возле правого края нижней полой вены проходит симпатический ствол. Левая сторона нижней полой вены находится возле нисходящей части аорты. Спереди от вены находится париетальная брюшина. В грудную полость нижняя полая вена проходит через сухожильный центр диафрагмы, проникает в полость перикарда и открывается снизу в правое предсердие. Нижняя полая вена имеет *париетальные* и *висцеральные* притоки.

Париетальными притоками нижней полой вены являются парные нижние диафрагмальные и поясничные вены. ***Нижние диафрагмальные вены*** (vv. phrenicae inferiores) расположены рядом с одноименными артериями. В толще диафрагмы они анастомозируют с перикардо-диафрагмальной и мышечно-диафрагмальной венами (притоками внутренней грудной вены). ***Поясничные вены*** (vv. lumbales), в количестве 4—5, располагаются рядом с поясничными артериями, отводят кровь от боковой стенки живота, кожи и мышц поясничной области, внутренних и наружных позвоночных сплетений. Справа поясничные вены анастомозируют с правой восходящей поясничной веной, с левой стороны — с левой восходящей поясничной веной. Поясничные вены образуют также анастомозы с крестцовыми венами, с притоками наружной подвздошной вены.

Висцеральными притоками нижней полой вены являются парные яичковая (яичниковая), почечная и надпочечниковая вены. ***Яичковая (яичниковая) вена*** (v. testicularis, v. ovarica), парная, начинается у заднего края яичка, оплетает яичковую артерию и образует *лозовидное сплетение* (plexus pampiniformis), входящее в состав семенного канатика. После выхода вен этого сплетения из пахового канала правая яичковая вена идет вверх и под острым углом впадает в нижнюю полую вену в брюшной полости. Левая яичковая вена идет вверх и впадает в левую почечную вену. Яичниковая вена начинается от ворот яичника, следует вверх и впадает в нижнюю полую вену справа и в левую почечную вену слева.

Почечная вена (v. renalis), парная, идет от ворот почки, располагаясь кпереди от почечной артерии. Левая почечная вена длиннее правой, идет почти поперечно впереди аорты. ***Надпочечниковая вена*** (v. suprarenalis), парная, справа впадает в нижнюю полую вену, слева — в почечную вену. Мелкие поверхностные надпочечниковые вены впадают в нижние диафрагмальные почечные вены и притоки воротной вены печени (в панкреатические, селезеночную, желудочные вены).

Печеночные вены (vv. hepaticae) формируются внутри печени и впадают в нижнюю полую вену на уровне борозды нижней полой вены печени.

Система воротной вены печени

Воротная вена печени (v. portae hepatis), длиной 3—4 см и шириной 1,1—1,8 см, собирает кровь от всех непарных органов брюшной полости. Она образуется позади головки поджелудочной железы из верхней и нижней брыжеечных и селезеночной вен, идет косо вверх и вправо между нисходящей частью двенадцатиперстной кишки и головкой поджелудочной железы в сторону печени (рис. 373). В толще печеночно-двенадцатиперстной связки воротная вена проходит позади общего желчного протока и собственной печеночной артерии. В печени воротная вена делится на правую и левую ветви (соответственно правой и левой долям печени), которые разделяются на сегментарные ветви, далее — на еще меньшие по диаметру вены. *Междольковые*

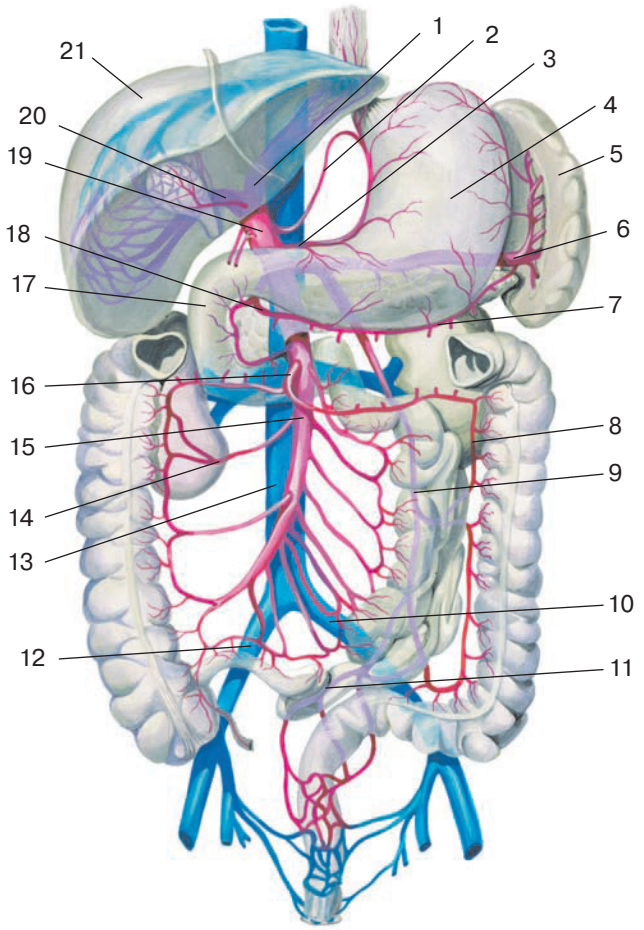

Рис. 373. Воротная вена печени и ее притоки. Вид спереди. Схема:

1 — левая ветвь воротной вены печени; 2 — левая желудочная вена; 3 — правая желудочная вена; 4 — желудок; 5 — селезенка; 6 — селезеночная вена; 7 — левая желудочно-сальниковая вена; 8 — левая ободочно-кишечная вена; 9 — нижняя брыжеечная вена; 10 — левая общая подвздошная вена; 11 — верхняя прямокишечная вена; 12 — правая общая подвздошная вена; 13 — нижняя полая вена; 14 — правая ободочно-кишечная вена; 15 — верхняя брыжеечная вена; 16 — средняя ободочно-кишечная вена; 17 — двенадцатиперстная кишка; 18 — правая желудочно-сальниковая вена; 19 — воротная вена печени; 20 — правая ветвь воротной вены печени; 21 — печень

вены отдают внутрь долек широкие капилляры — *синусоиды*, которые впадают в *центральную вену*, располагающуюся в центре дольки. Из каждой дольки выходят *поддольковые вены*, которые сливаются и образуют более крупные вены; в итоге формируются три — четыре *печеночные вены*, впадающие в нижнюю полую вену.

В воротную вену впадают желудочные, предпривратниковая, желчепузырная и околопупочные вены. *Правая* и *левая желудочные вены* (vv. gastricae dextra et sinistra) проходят вдоль малой кривизны желудка, образуют анастомозы с пищеводными венами (притоками непарной и полунепарной вен). *Предпривратниковая вена* (v. pre-

pylorica) идет возле правой желудочной артерии слева направо, анастомозирует с правой и левой желудочными венами. *Желчепузырная вена* (v. cystica) отводит кровь от стенок желчного пузыря. *Околопупочные вены* (vv. paraumbilicales) в количестве 4—5 начинаются в околопупочной области, идут рядом с круглой связкой печени, впадают непосредственно в воротную вену перед воротами печени. Околопупочные вены в области передней брюшной стенки анастомозируют с верхними, нижними и поверхностными надчревными венами.

Верхняя брыжеечная вена (v. mesenterica superior) находится справа от одноименной артерии, она собирает кровь из стенок тонкой кишки, слепой кишки и аппендикса, восходящей и поперечной ободочной кишок, желудка, большого сальника и поджелудочной железы. В верхнюю брыжеечную вену впадают 16—20 *вен тощей* и *подвздошной кишок* (vv. jejunales et ileales), *подвздошно-ободочно-кишечная вена* (v. ileocolica), *правая ободочно-кишечная вена* (v. colica dextra) и *средняя ободочно-кишечная вена* (v. colica media), прилежащие к одноименным артериям. В верхнюю брыжеечную вену впадают также *поджелудочные вены* (vv. pancreaticae) и *правая поджелудочно-сальниковая вена* (v. gastroomentalis dextra), проходящая по большой кривизне желудка. В правую желудочно-сальниковую вену впадают желудочные вены, идущие от стенок дна желудка, а также вены большого сальника. В верхнюю брыжеечную вену или в ее крупные притоки впадают *верхняя* и *нижняя поджелудочно-двенадцатиперстные вены* (vv. pancreaticoduodenales superior et inferior).

Селезеночная вена (v. splenica, seu v. lienalis) идет горизонтально позади тела поджелудочной железы, располагаясь несколько ниже селезеночной артерии. Она принимает от желудка *короткие желудочные вены* (vv. gastricae breves), *поджелудочные вены* (vv. pancreaticae), *левую желудочно-сальниковую вену* (v. gastroepiploica), которая идет рядом с одноименной артерией справа налево по большой кривизне желудка. Эта вена принимает вены от дна желудка и от левой части большого сальника.

Нижняя брыжеечная вена (v. mesenterica inferior) образуется в левой подвздошной области путем соединения *верхней прямокишечной вены* (v. rectalis superior) и *сигмовидно-кишечных вен* (vv. sigmoidea).

Вены таза

В полости таза наиболее крупными являются правая и левая ***общие подвздошные вены*** (vv. iliacae communes), которые соединяются на уровне межпозвоночного диска IV—V поясничных позвонков и образуют нижнюю полую вену (см. рис. 372). Правая общая подвздошная вена короче левой, идет более отвесно позади одноименной артерии. В левую общую подвздошную вену впадает *срединная крестцовая вена* (v. sacralis mediana), поднимающаяся по тазовой стороне крестца. Эта вена выходит из переднего *крестцового венозного сплетения* (plexus venosus sacralis anterior), образованного венами, анастомозирующими между собой и с латеральными крестцовыми венами, мочепузырным венозным сплетением и позвоночным наружным венозным сплетением. На уровне крестцово-подвздошного сустава каждая общая подвздошная вена образуется при соединении наружной и внутренней подвздошных вен.

Внутренняя подвздошная вена (v. iliaca interna) располагается на боковой поверхности малого таза, позади одноименной артерии, имеет париетальные и висцеральные притоки. **Париетальные притоки** внутренней подвздошной вены по топографии соответствуют одноименным артериям. К париетальным притокам относят подвздошно-поясничную вену, латеральные крестцовые, запирательные вены,

верхние и нижние ягодичные вены. *Подвздошно-поясничная вена* (v. iliolumbalis) идет вверх позади большой поясничной мышцы, собирает кровь от этой мышцы, квадратной мышцы поясницы, подвздошной кости. Анастомозирует с притоками восходящих поясничных вен, с глубокой веной, огибающей подвздошную кость, а также с латеральной крестцовой веной. *Латеральные крестцовые вены* (vv. sacrales laterales) собирают кровь от крестца, мышц этой области, принимают спинномозговые вены, выходящие через передние крестцовые отверстия, анастомозируют с венами позвоночного сплетения и срединной крестцовой веной. *Верхние* и *нижние ягодичные вены* (vv. gluteae superiores et vv. gluteae inferiores) собирают кровь из ягодичной области. Нижняя ягодичная вена анастомозирует с притоками первой прободающей вены (приток глубокой вены бедра). *Запирательные вены* (vv. obturatoriae) проходят из области бедра через запирательный канал, идут по боковой его стенке, собирают кровь от медиальной группы мышц бедра, кожи этой области, кожи наружных половых органов и от тазобедренного сустава; анастомозируют с притоками наружной подвздошной вены.

Висцеральные притоки внутренней подвздошной вены образуются из крупных сплетений органов малого таза. Висцеральными притоками являются *внутренняя половая вена* (v. pudenda interna), *мочепузырные вены* (vv. vesicales), *средние прямокишечные вены* (vv. rectales mediae), *предстательные вены* у мужчин (vv. prostaticae), вены маточного и влагалищного венозных сплетений у женщин. Внутренняя половая вена образуется у мужчин при соединении *глубокой тыльной вены полового члена* (v. dorsalis penis profunda) и *глубоких вен полового члена* (vv. profundae penis), также принимает *вену луковицы полового члена* (v. bulbi penis), *задние вены мошонки* (vv. scrotales posteriores) и *нижние прямокишечные вены* (vv. rectales inferiores). У женщин внутренняя половая вена формируется при соединении *глубокой дорсальной вены клитора* (v. dorsalis clitoridis profunda) и *глубоких вен клитора* (vv. profundae clitoridis), также принимает *вену луковицы преддверия* (v. bulbi vestibuli), *задние губные вены* (vv. labiales posteriores) и нижние прямокишечные вены.

Предстательное венозное сплетение (plexus venosus prostaticus) окружает у мужчин предстательную железу и семенные пузырьки. Оно анастомозирует с дорсальной веной полового члена, глубокими венами полового члена, проникающими в плоть таза через мочеполовую диафрагму. У женщин имеется венозное сплетение, окружающее мочеиспускательный канал, анастомозирующее с *влагалищным* и *маточным сплетениями* (plexus venosus vaginalis et plexus venosus uterinus), откуда кровь по маточным венам оттекает во внутреннюю подвздошную вену. *Мочепузырное венозное сплетение* (plexus venosus vesicalis) окружает мочевой пузырь, кровь от него оттекает по мочепузырным венам. *Прямокишечное венозное сплетение* (plexus venosus rectalis) располагается в толще подслизистой основы прямой кишки, а также на боковых и задней ее сторонах. От прямокишечного сплетения кровь оттекает по непарной верхней прямокишечной вене (в нижнюю брыжеечную вену) и по парным средним и нижним прямокишечным венам (во внутреннюю прямокишечную вену).

Наружная подвздошная вена (v. iliaca externa) является продолжением бедренной вены в полости таза, она принимает кровь от нижних конечностей и частично от стенок таза. Эта вена следует вверх рядом с наружной подвздошной артерией, прилежит с медиальной стороны к большой поясничной мышце (см. рис. 372). Наружная подвздошная вена на уровне крестцово-подвздошного сустава соединяется с внутренней подвздошной веной, образуя общую подвздошную вену. Притоками наружной подвздошной вены являются нижняя надчревная вена и глубокая вена, огибающая подвздошную кость. *Нижняя надчревная вена* (v. epigastrica inferior), парная, идет ря-

дом с одноименной артерией по внутренней стороне прямой мышцы живота, анастомозирует с верхней подчревной веной (притоком внутренней грудной вены) и с поверхностной надчревной (притоком бедренной вены), а также с околопупочными венами (притоками воротной вены). *Глубокая вена, окружающая подвздошную кость* (v. circumflexa ilium profunda), парная, идет рядом с одноименной артерией вдоль гребня подвздошной кости. Собирает кровь от мышц живота и близлежащих мышц таза, анастомозирует с притоками подвздошно-поясничной вены (притоками подвздошной вены).

Вены нижней конечности

У нижней конечности имеются поверхностные и глубокие вены, анастомозирующие между собой.

Поверхностные вены нижней конечности начинаются от *тыльной венозной сети стопы* (rete venosum dorsale pedis). Имеющаяся в составе сети *тыльная венозная дуга стопы* (arcus venosus dorsalis pedis) формируется *тыльными пальцевыми венами стопы* (vv. digitales dorsales pedis) и *тыльными плюсневыми венами стопы* (vv. metatarsales dorsales pedis). От этой дуги идут *медиальная* и *латеральная краевые вены* (vv. marginales medialis et lateralis). Продолжением медиальной краевой вены является большая подкожная вена ноги. Латеральная краевая вена продолжается в малую подкожную вену ноги.

На подошве *подошвенные пальцевые вены* (vv. digitales plantares) соединяются, образуют *подошвенные плюсневые вены* (vv. metatarseae plantares), впадающие в *подошвенную венозную дугу* (arcus venosus plantaris). Из этой дуги по медиальной и латеральной подошвенным венам кровь оттекает в задние большеберцовые вены. Подошвенная венозная дуга через *прободающие вены* (vv. perforantes) анастомозирует с тыльной венозной дугой стопы.

Большая подкожная вена ноги (saphena magna) начинается впереди медиальной лодыжки, следует вверх по медиальной стороне голени рядом с под-

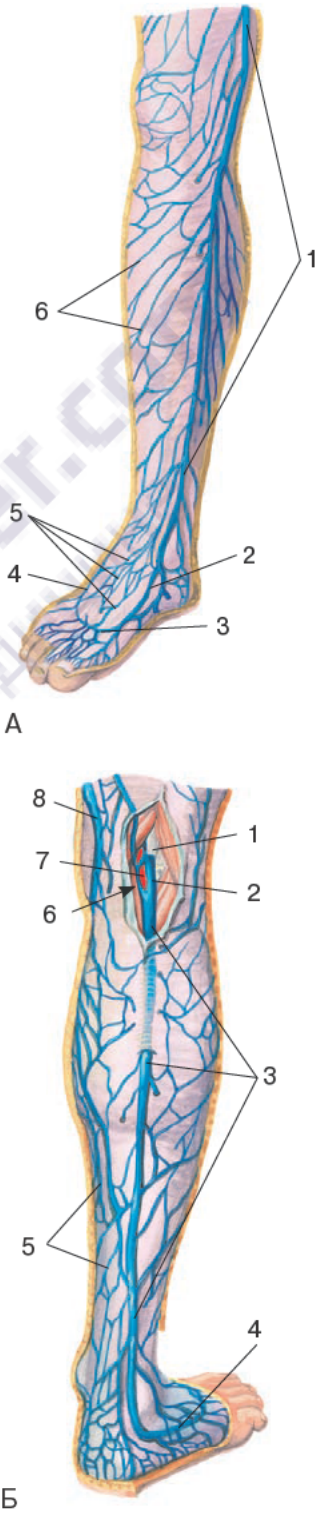

Рис. 374. Поверхностные вены голени:

А — вид спереди: 1 — большая подкожная вена ноги; 2 — медиальная краевая вена; 3 — тыльная венозная дуга стопы; 4 — латеральная краевая вена; 5 — тыльная венозная сеть стопы; 6 — венозная сеть.

Б — вид сзади: 1 — большеберцовый нерв; 2 — подколенная вена; 3 — малая подкожная вена ноги; 4 — латеральная краевая вена (стопы); 5 — венозная сеть; 6 — подколенная ямка; 7 — подколенная артерия; 8 — большая подкожная вена ноги

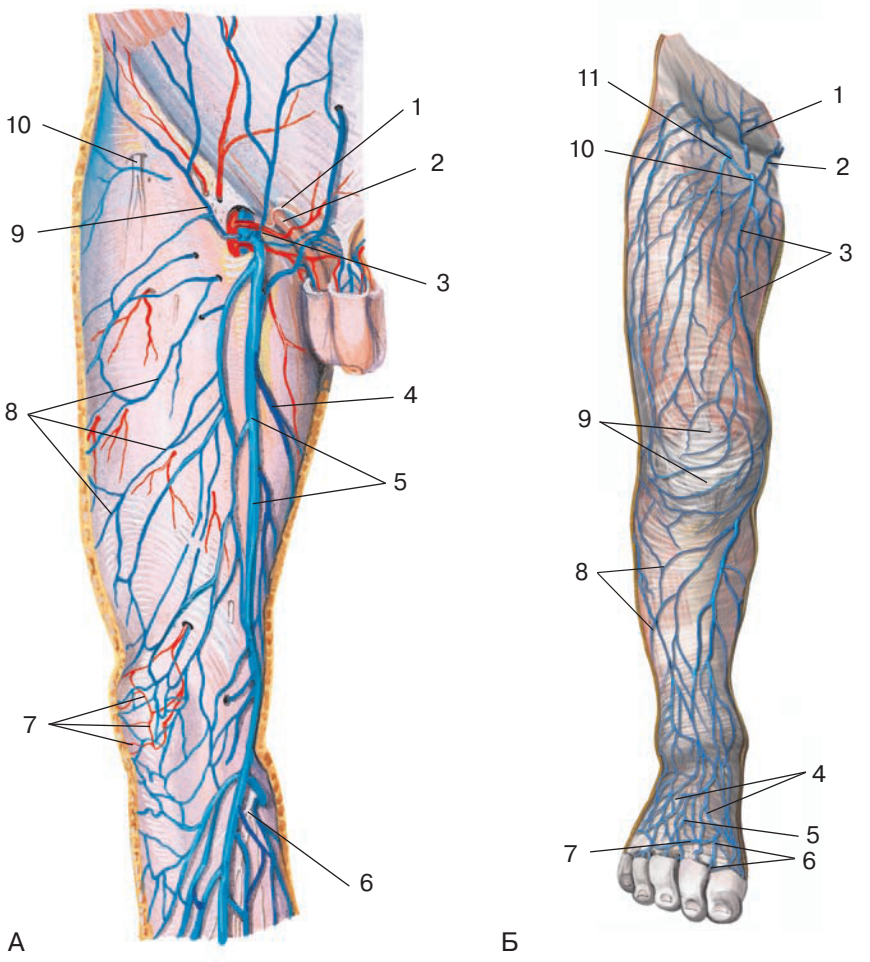

Рис. 375. Поверхностные вены бедра. Вид спереди:

А — взрослого: 1 — поверхностное паховое кольцо; 2 — семенной канатик; 3 — подкожная щель; 4 — добавочная подкожная вена ноги; 5 — большая подкожная вена ноги; 6 — подкожный нерв; 7 — надколенниковая сеть; 8 — венозная сеть; 9 — поверхностная вена, огибающая подвздошную кость; 10 — латеральный кожный нерв бедра.

Б — новорожденного: 1 — поверхностная надчревная вена; 2 — наружные половые вены; 3 — большая подкожная вена ноги; 4 — тыльная венозная сеть стопы; 5 — тыльные плюсневые вены стопы; 6 — тыльные пальцевые вены стопы; 7 — тыльная венозная дуга стопы; 8 — венозная сеть голени; 9 — венозная сеть колена; 10 — подкожная щель; 11 — поверхностная вена, огибающая подвздошную кость

кожным нервом, огибает сзади медиальный надмыщелок бедра, направляется вверх, доходит до подкожной щели и впадает в бедренную вену (рис. 374, 375). По ходу большая подкожная вена ноги принимает многочисленные поверхностные вены голени и бедра, анастомозы с глубокими венами ноги. В верхней области бедра в нее иногда (чаще в бедренную вену) открываются наружные половые вены, поверхностная вена, окружающая подвздошную кость, поверхностная над-

чревная вена, дорсальные поверхностные вены полового члена (клитора) и передние мошоночные (губные) вены.

Малая подкожная вена ноги (v. saphena parva) идет вверх вдоль латерального края сухожилия трехглавой мышцы голени и в подколенной ямке впадает в подколенную вену. Малая подкожная вена ноги принимает кровь из тыльной венозной дуги стопы, подкожных вен подошвы, латеральной и пяточной областей стопы, заднелатеральной области голени; анастомозирует с большой подкожной веной и глубокими венами ноги.

Глубокие вены нижней конечности начинаются из вен подошвенной венозной дуги в виде *задних большеберцовых вен* (vv. tibiales posteriores), анастомозирующих с *передними большеберцовыми венами* (vv. tibiales anteriores). Задние большеберцовые вены принимают *малоберцовые вены* (vv. fibulares, seu peroneae), соединяются с передними большеберцовыми венами и образуют в подколенной ямке подколенную вену (рис. 376, 377).

Подколенная вена (v. poplitea) располагается между большеберцовым нервом и подколенной артерией. В подколенную вену впадает малая подкожная вена ноги и *вены колена* (vv. genus) в верхних отделах подколенной ямки. Подколенная вена входит в приводящий канал, где переходит в бедренную вену.

Бедренная вена (v. femoralis) располагается в приводящем канале позади бе-

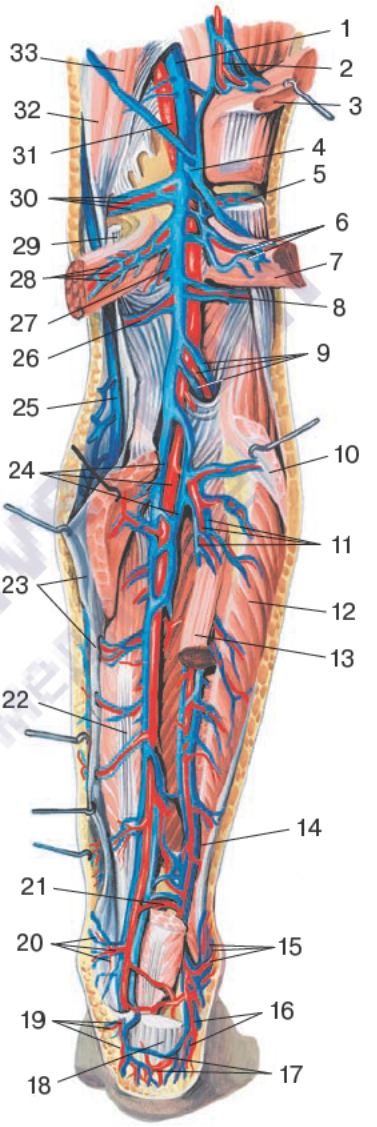

Рис. 376. Вены и артерии голени, правой. Вид сзади:

1 — подколенная вена; 2 — прободающая артерия; 3 — двуглавая мышца бедра (длинная головка); 4 — малая подкожная вена ноги; 5 — латеральная верхняя коленная артерия; 6 — икроножная артерия и сопровождающие вены; 7 — икроножная мышца (латеральная головка); 8 — латеральная нижняя коленная артерия; 9 — передние большеберцовые артерия и вены; 10 — камбаловидная мышца; 11 — малоберцовые артерия и вены; 12 — длинная малоберцовая мышца; 13 — длинный сгибатель большого пальца стопы; 14 — прободающая ветвь; 15 — латеральные лодыжковые ветви и сопровождающие вены; 16 — пяточные ветви; 17 — пяточная сеть; 18 — пяточное сухожилие; 19 — пяточные ветви; 20 — медиальные лодыжковые ветви и сопровождающие вены; 21 — анастомотический сосуд; 22 — длинный сгибатель пальцев; 23 — фасция голени; 24 — задние болыпеберцовые артерия и вены; 25 — большая подкожная вена ноги; 26 — медиальная нижняя коленная артерия; 27 — средняя коленная артерия; 28 — икроножная артерия и сопровождающие вены; 29 — сухожилие полуперепончатой мышцы; 30— медиальная верхняя коленная артерия и сопровождающие вены; 31 — подколенная артерия; 32 — медиальная широкая мышца бедра; 33 — большая приводящая мышца

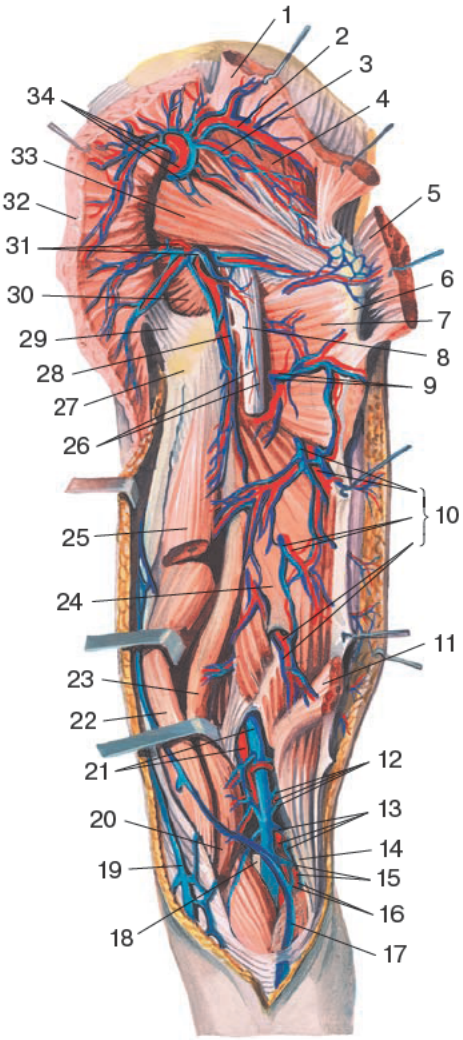

дренной артерии, а затем занимает медиальное положение. На уровне паховой связки бедренная вена проходит в сосудистой лакуне и продолжается в наружную подвздошную вену. На уровне овальной ямки в бедренную вену впадает большая подкожная вена ноги, наружные половые вены, поверхностная вена, окружающая подвздошную кость, поверхностные надчревные вены, передние мошоночные (губные) вены, поверхностные дорсальные вены полового члена (клитора) и глубокая вена бедра. *Наружные половые вены* (vv. pudendae externae) собирают кровь из вен нижних отделов передней брюшной стенки, мошонки и кожи полового члена (у мужчин) или больших половых губ и клитора (у женщин). *Поверхностная вена, огибающая подвздошную кость* (v. epigastrica superficialis), находится на боковой стороне верхней части бедра, прилежит к одноименной артерии. *Поверхностная надчревная вена* (v. circumflexa ilium superficialis) собирает кровь от кожи нижних отделов передней брюшной стенки. Между соседними и отдаленными друг от друга венами имеются многочисленные анастомозы.

Вены тела человека соединяются между собой многочисленными внутрисистемными анастомозами (в пределах одной системы вен) и межсистемными анастомозами (между системами верхней

Рис. 377. Вены и артерии таза и бедра, правого. Вид сзади:

1 — средняя ягодичная мышца; 2 — верхняя ветвь (верхняя ягодичная артерия) и сопровождающие вены; 3 — нижняя ветвь (верхняя ягодичная артерия) и сопровождающие вены; 4 — малая ягодичная мышца; 5 — большая ягодичная мышца; 6 — большой вертел; 7 — квадратная мышца бедра; 8 — седалищный нерв; 9 — артерия и вена, огибающие бедренную кость; 10 — прободающие артерия и вена; 11 — двуглавая мышца бедра (длинная головка); 12 — латеральная верхняя коленная артерия и сопровождающие вены; 13 — средняя коленная артерия и сопровождающие вены; 14 — общий малоберцовый нерв; 15 — латеральная нижняя коленная артерия и сопровождающие вены; 16 — икроножная артерия и сопровождающие вены; 17 — малая подкожная вена ноги; 18 — большеберцовый нерв; 19 — большая подкожная вена ноги; 20 — полуперепончатая мышца; 21 — подколенные артерия и вена; 22 — полусухожильная мышца; 23 — полуперепончатая мышца; 24 — большая приводящая мышца; 25 — двуглавая мышца бедра (длинная головка) (перерезана); 26 — артерия и вена, сопровождающие седалищный нерв; 27 — седалищный бугор; 28 — задний кожный нерв бедра; 29 — крестцово-бугорная связка; 30 — внутренняя запирательная мышца; 31 — нижние ягодичные артерия и вены; 32 — большая ягодичная мышца; 33 — грушевидная мышца; 34 — верхние ягодичные артерия и вены

Таблица 38

Межсистемные венозные анастомозы

Притоки магистральных вен, образующих анастомозы		Место расположения анастомоза
Верхняя надчревная вена (приток внутренней грудной вены) и грудонадчревные вены (притоки подмышечной вены) — система верхней полой вены	Нижняя надчревная вена (приток наружной подвздошной вены) и поверхностная надчревная вена (приток бедренной вены) — система нижней полой вены	В толще передней стенки живота
Правая и левая восходящие поясничные вены (притоки непарной и полунепарной вен) — система верхней полой вены	Правые и левые поясничные вены — система нижней полой вены	В толще задней стенки живота
Спинномозговые притоки задних межреберных вен — система верхней полой вены	Спинномозговые вены (притоки поясничных вен) — система нижней полой вены	Внутри позвоночного канала, вокруг позвоночного столба
Верхняя надчревная вена (приток внутренней грудной вены) — система верхней полой вены	Околопупочные вены — система воротной вены печени	В толще передней стенки живота
Пищеводные вены (притоки непарной вены) — система верхней полой вены	Левая желудочная вена — система воротной вены печени	В области кардии желудка
Нижняя надчревная вена (приток наружной подвздошной вены) — система нижней полой вены	Околопупочные вены — система воротной вены печени	В толще передней стенки живота
Средняя прямокишечная вена (приток внутренней подвздошной вены), нижняя прямокишечная вена (приток внутренней половой вены) — система нижней полой вены	Верхняя прямокишечная вена (приток нижней брыжеечной вены) — система воротной вены печени	В стенках прямой кишки

и нижней полых и воротной вены печени) (табл. 38), что имеет большое практическое значение.

Развитие венозной сети

Вены закладываются у зародыша на 4-й неделе в виде парных стволов. Эти стволы находятся по бокам тела зародыша, вентральнее дорсальных аорт. В передней области тела вены называют прекардинальными венами (передними кардинальными), в задней части тела — посткардинальными венами (задними кардинальными).

У зародыша пре- и посткардинальные вены с обеих сторон впадают в правую и левую общие кардинальные вены (Кювьеровы протоки). Кювьеровы протоки открываются в венозный синус сердца. Дальнейшие превращения вен тела зародыша связаны с развитием сердца (редукцией венозного синуса) и с формированием внутренних органов и конечностей. На пути желточно-брыжеечных вен формируется печеночная часть нижней полой вены.

Правая пупочная вена быстро редуцируется. Левая пупочная вена с помощью многочисленных анастомозов соединяется с воротной системой печени. Один из этих анастомозов преобразуется в венозный (Аранциев) проток, соединяющий пупочную вену с печеночными венами. После рождения Аранциев проток преобразуется в венозную связку печени.

Верхняя и нижняя полые вены являются результатом преобразования пре- и посткардинальных вен. Из анастомоза между прекардинальными венами формируется левая плечеголовная вена. Она несет кровь в правую прекардинальную вену. Правая прекардинальная вена (кзади от этого анастомоза) вместе с правой общей кардинальной веной превращается в верхнюю полую вену. Формирование нижней полой вены происходит из различных отделов вен правой стороны задней части тела зародыша. Печеночная часть нижней полой вены образуется из общей выносящей вены печени, предпочечная часть — из правой субкардинальной вены, почечная часть — из анастомоза между правыми суб- и супракардинальными венами, позадипочечная часть — из поясничного отдела правой супракардинальной вены. Большая часть притоков нижней полой вены также развивается за счет разных отделов суб- и супракардинальных вен. Остатками супаркардинальных вен справа является непарная вена, слева — полунепарная вена.

Возрастные особенности строения вен

Вены у новорожденных менее дифференцированы, чем артерии. Они тонкие, располагаются более прямолинейно, клапаны их не развиты. Венозные сплетения в стенках органов и возле них выражены хорошо. Мышечный слой, эластические и коллагеновые волокна в венозной стенке выражены слабо, клапаны только дифференцируются. После рождения и до подростково-юношеского возраста происходит увеличение длины и диаметра вен, а также толщины их стенок. Поверхностные вены тела и конечностей у новорожденных выражены лучше, чем в более старшем возрасте.

Наружный диаметр верхней полой вены у новорожденных составляет 4—10 мм. К концу первого года жизни вена увеличивается в длину. Стенка ее в период новорожденности относительно толстая, чередование мышечных и соединительнотканных элементов имеет равномерный характер. Проекция верхней полой вены на переднюю грудную стенку в период новорожденности в большинстве случаев выходит за пределы грудины. У детей более старшего возраста она, как правило, отклоняется вправо, к 1 — 2-му межреберьям.

Взаимоотношения верхней полой вены с восходящей частью аорты наиболее изменчивые в детском возрасте. Наиболее часто (74% случаев) эти сосуды расположены во фронтальной плоскости (слева — аорта, справа — верхняя полая вена); между ними имеется промежуток шириной 3—10 мм. В 24,7% случаев верхняя полая вена соприкасается с аортой, находящейся с ней в одной плоскости. Очень редко выпуклая часть восходящей части аорты «наслаивается» на верхнюю полую вену.

Непарная и полунепарная вены у новорожденных и в раннем детском возрасте хорошо сформированы, непарная вена имеет прямолинейное направление, ее изгибы определяются редко. Начало и место впадения непарной вены в верхнюю полую вену располагаются относительно выше, чем у взрослых людей. Полунепарная вена впадает в непарную чаще на уровне IX—X грудных позвонков.

Вены головы и шеи, как и тела в целом, к моменту рождения ребенка развиты достаточно хорошо. После рождения увеличиваются длина и диаметр вен, происходит усложнение строения их стенок. Окончательного развития вены достигают к 15—18 годам.

Нижняя полая вена у новорожденных развита, диаметр ее в два раза меньше, чем у верхней полой вены; у детей имеет особенности строения. Она образуется при слиянии общих подвздошных вен под углом 50—80°. В период новорожденности и в грудном возрасте длина нижней полой вены равна 47—70 мм, наружный диаметр составляет 3—5 мм.

Отношение нижней полой вены к брюшной части аорты в детском возрасте изменчиво. В большинстве случаев левая полуокружность вены до места начала почечных артерий располагается кзади от аорты. Далее вена кверху отходит вправо, в результате между двумя этими сосудами формируется узкая щель, заполненная клетчаткой и лимфатическими узлами. Нередко отклонение нижней полой вены отмечается на всем ее протяжении, иногда стенки нижней полой вены и аорты соприкасаются на всем протяжении. Чаще у новорожденных и в первые годы жизни нижняя полая вена своей правой полуокружностью на 3—5 мм не достигает медиального края почки (на одноименной стороне), реже правая почка соприкасается с нижней полой веной только нижним или верхним полюсом.

Пупочная вена, диаметром 5—7 мм у новорожденного, после рождения облитерируется медленнее, чем пупочные артерии, и не на всем протяжении, а лишь в отдельных местах.

Венозный проток, впадающий в нижнюю полую вену, начинающийся обычно от левой ветви пупочной вены, облитерируется в течение 2 месяцев после рождения.

Печеночные вены у детей, особенно у новорожденных и в грудном возрасте, впадают в нижнюю полую вену более высоко (краниальнее), чем у взрослого человека.

Основной ствол воротной вены печени у новорожденных составляет от 16 до 44 мм. Воротная вена печени в забрюшинном пространстве лежит только начальным своим отделом. Межсистемные венозные анастомозы (портокавальные) у новорожденных уже выражены на всем протяжении забрюшинного пространства в виде тонких соединений между: 1) левой яичковой (яичниковой) веной, венами левой почечной капсулы и нижней брыжеечной веной; 2) левой почечной и селезеночной венами; 3) левой яичковой (яичниковой), левой нижней надпочечниковой и селезеночной венами; 4) правой яичковой (яичниковой) веной, венами правой почечной капсулы и верхней брыжеечной веной с ее притоками; 5) венами правой почечной капсулы и венами двенадцатиперстной кишки.

Вены таза у новорожденных имеют черты внешнего строения сосудов взрослого человека. В частности, вокруг органов таза уже имеются выраженные венозные сплетения. Наиболее крупной в детском возрасте является наружная подвздошная вена. Ее диаметр в 3—4 раза больше, чем у внутренней подвздошной вены, которая имеет многочисленные притоки и располагается медиальнее заднего ствола внутренней подвздошной артерии и верхней ягодичной артерии. Место соединения

внутренней и наружной подвздошных вен проецируется на уровне хряща между I и II крестцовыми позвонками.

Вены нижней конечности, как поверхностные, так и глубокие, сразу после рождения развиты, содержат большое число клапанов.

Микроциркуляторное русло после рождения продолжает формироваться, дифференцировка капиллярных сетей продолжается до возраста 11—13 лет.

Варианты и аномалии строения вен

Верхняя полая вена может иметь дополнительные притоки: правую верхнюю легочную вену, правую внутреннюю грудную вену или правую верхнюю межреберную вену. Редко имеется парная (правая, левая) верхняя полая вена. Иногда сохраняется левый общий венозный (Кювьеров) проток, соединяющий левую плечеголовную вену и венечный синус сердца.

Топография, диаметр и количество притоков непарной и полунепарной вен изменчивы. Иногда непарная вена впадает в непарную вену 2—3 стволами. Уровень впадения полунепарной вены в непарную варьирует от VI грудного до XI грудного позвонков. У детей определяются две крайние формы индивидуальной изменчивости непарной и полунепарной вен. При первой форме определяется наличие равномерно выраженных стволов обеих вен, располагающихся по бокам от позвоночника. При второй форме имеется один развитый ствол непарной вены, полунепарная вена не выражена.

Изменчивы топография и количество притоков плечеголовных вен. Иногда в плечеголовную вену впадает подмышечная вена. Подключичная и внутренняя яремная вена открываются в плечеголовную вену по отдельности, в разных местах. По ходу плечеголовной вены могут чередоваться сужения и расширения.

Варианты индивидуальной изменчивости вен головы и шеи многообразны. Притоками внутренней яремной вены иногда являются верхняя щитовидная и некоторые притоки язычной вены. Некоторые диплоические и эмиссарные вены могут отсутствовать, а притоки лицевой вены быть слабо выраженными. Топография притоков наружной яремной вены может варьировать. Уровень образования наружной яремной вены также варьирует. Иногда во внутреннюю яремную вену впадают притоки лицевой вены, язычных вен, добавочная внутренняя яремная вена. Иногда имеется непарная средняя вена шеи, которая проходит подкожно кпереди от трахеи. Передние яремные вены очень вариабельны.

Подключичная вена может располагаться выше обычной своей области, иногда она проходит вместе с подключичной артерией в межлестничном промежутке. Непостоянными притоками подключичной вены являются поверхностная вертикальная (продольная) вена шеи и правая верхняя межреберная вена. Редко подключичная вена удваивается.

Возможно наличие медиальной и латеральной подмышечных вен, направляющихся параллельно и соединенных анастомозами. Число плечевых вен варьирует от 1 до 4, их топография и притоки изменчивы.

Топография вен верхней конечности, главным образом поверхностных, очень вариабельна. Латеральная подкожная вена руки может отсутствовать или быть удвоенной. Медиальная подкожная вена руки может проходить непосредственно под фасцией предплечья и плеча и впадать в подмышечную вену.

У нижней полой вены дополнительными притоками достаточно часто могут быть добавочные почечные вены, а также мелкие притоки воротной вены печени. Пупочная вена нередко функционирует на всем протяжении жизни, открывается

в нижнюю полую вену. Количество и диаметр почечных и яичковых (яичниковых) вен варьируют. Количество поясничных вен может составлять от 1 до 6. Печеночные вены иногда формируют единый ствол, открывающийся в правое предсердие.

Общие, наружные и внутренние подвздошные вены иногда образуют местные расширения. Топография и количество притоков их изменчиво.

Большая подкожная вена ноги иногда очень тонкая, часто удвоена или утроена; иногда в нее открывается малая подкожная вена ноги. Нередко имеется добавочная подкожная вена бедра, собирающая кровь от его задней и медиальной сторон; она обычно впадает в большую подкожную вену ноги, редко — в бедренную вену. Малая подкожная вена ноги может впадать в глубокую вену бедра или большую подкожную вену ноги.

Подколенная и бедренная вены нередко удвоены, выраженность их притоков изменчива.

Воротная вена печени имеет разную длину, диаметр. Ее дополнительными притоками могут быть добавочные селезеночная, поджелудочно-двенадцатиперстная, правая желудочно-сальниковая и другие вены.

Кровообращение плода

Плод получает все необходимое для своего развития из крови матери. По маточной артерии матери артериальная кровь поступает в материнскую часть плаценты. Из плодной части плаценты артериальная кровь направляется в организм плода по пупочной вене. Эта вена идет в составе пупочного канатика к нижнему краю печени, проходит в борозде пупочной вены и делится на две ветви на уровне ворот печени. Одна из ветвей пупочной вены впадает в воротную вену печени, другая — в венозный (Аранциев) проток, который открывается в одну из печеночных вен или в нижнюю полую вену. В результате артериальная кровь, оттекающая от плаценты, частично поступает в нижнюю полую вену, частично — в печень. Пройдя через печеночные сосуды (вены) и через венозный (Аранциев) проток, кровь попадает в нижнюю полую вену и смешивается с венозной кровью, оттекающей от нижней части туловища плода. Далее по нижней полой вене смешанная кровь попадает в правое предсердие. Оттуда через овальное отверстие межпредсердной перегородки эта смешанная кровь, содержащая значительную часть артериальной крови, поступает в левое предсердие. Из левого предсердия кровь попадает в левый желудочек, затем по аорте и ее ветвям — к органам и тканям плода.

Венозная кровь (без смешения с артериальной кровью) от верхней части тела плода поступает в правое предсердие по верхней полой вене. Через правое предсердно-желудочковое отверстие венозная кровь попадает в правый желудочек, а из него в легочный ствол. Из легочного ствола через артериальный (Боталлов) проток кровь направляется в аорту (ниже отхождения от нее левой подключичной артерии).

В аорте к смешанной крови, поступающей из левого желудочка, прибавляется чисто венозная кровь от верхней части тела плода. Вследствие этого ко всем органам и стенкам тела плода по ветвям аорты направляется смешанная кровь.

В результате верхняя половина тела (голова, головной мозг, верхние конечности), кровоснабжаемая ветвями аорты до уровня впадения артериального протока (через общие сонные, подключичные артерии), получает кровь, более богатую кислородом и питательными веществами, чем нижняя половина тела плода. Обогащение крови кислородом и питательными веществами у плода происходит в плаценте, куда смешанная кровь из аорты попадает через внутренние

подвздошные артерии и далее — через пупочные артерии. После рождения происходит резкий переход от плацентарного кровообращения у плода к легочному кровообращению. У родившегося ребенка начинают функционировать легкие, легочные артерии и вены. Пупочные сосуды (перевязанные сразу после рождения) запустевают. Пупочная вена превращается в круглую связку печени, пупочные артерии — в правую и левую латеральные пупочные связки (кроме их начального отдела). Венозный проток преобразуется в венозную связку, артериальный проток — в артериальную связку.

Вопросы для повторения и самоконтроля

1. Назовите париетальные притоки нижней полой вены.
2. Назовите висцеральные притоки нижней полой вены.
3. Назовите притоки воротной вены печени.
4. Назовите притоки верхней и нижней брыжеечных вен.
5. С какими венами анастомозируют притоки воротной вены печени, образуя портокавальные анастомозы?
6. Назовите висцеральные притоки внутренней подвздошной вены.
7. Назовите париетальные притоки внутренней подвздошной вены.
8. Расскажите о развитии и особенностях строения вен у детей.
9. Где образуется и куда впадает малая подкожная вена ноги?
10. Расскажите об анатомо-функциональных особенностях кровеносного русла плода.

НЕРВНАЯ СИСТЕМА

Нервная система управляет деятельностью различных органов, систем и аппаратов организма, регулирует функции движения, пищеварения, дыхания, кровообращения, контролирует работу органов воспроизводства, процесса обмена веществ, устанавливает взаимосвязь организма и внешней среды, объединяет все части организма в единое целое. Нервную систему по топографическому принципу разделяют на центральную и периферическую части. Центральная часть нервной системы ***(центральная нервная система, ЦНС)*** включает в себя спинной и головной мозг. ***Периферическая часть нервной системы*** объединяет спинномозговые и черепные нервы, их корешки и ветви, нервные сплетения и узлы, нервные окончания. В составе нервной системы выделяют также соматическую (анимальную) и вегетативную (автономную) части. ***Соматическая часть нервной системы*** обеспечивает деятельность (иннервирует) в основном органов тела (сомы): скелетных мышц, кожи, мускулатуры некоторых внутренних органов (языка, гортани, глотки); она подконтрольна сознанию. ***Вегетативная нервная система (ВНС)*** иннервирует внутренности, железы, гладкие мышцы органов и кожи, сосуды и сердце, изменяет тонус сосудов, регулирует обменные процессы в теле человека. Вегетативная нервная система сознанию не подконтрольна. В составе вегетативной нервной системы различают симпатическую и парасимпатическую части.

Нервная система образована *нервной тканью* (см. «Нервная ткань»), нервными клетками, функционирует по рефлекторным принципам. *Рефлекс* — это ответная реакция организма на внешнее или внутреннее воздействие. Рефлексы распространяются по рефлекторным дугам. Рефлекторная дуга представляет собой цепь, состоящую из нескольких нервных клеток. Простейшая рефлекторная дуга — двухнейронная — образована чувствительным и эффекторным нейронами, по которым нервный импульс направляется от места возникновения (от рецептора) к рабочему органу (эффектору). Тело первого чувствительного нейрона находится в спинномозговом узле или в чувствительном узле черепного нерва. Дендрит начинается рецептором, воспринимающим внешнее или внутреннее раздражение. Рецептор преобразует раздражение в нервный импульс, который достигает тела нервной клетки. От тела нейрона по аксону нервный импульс через чувствительные корешки спинномозговых или черепных нервов направляется в спинной или головной мозг, где аксон образует синапс с телом эффекторного нейрона. В синапсе при помощи биологически активных веществ (медиаторов) происходит передача импульса. Аксон эффекторного нейрона выходит из спинного мозга в составе передних корешков спинномозговых нервов или из головного мозга в составе черепных нервов и направляется к рабочему органу, вызывая сокращение мышцы, усиление (торможение) секреции железы. Рефлекторные дуги могут иметь один или несколько вставочных нейронов (сложная рефлекторная дуга). У нервной системы преобладают сложные многонейронные рефлекторные дуги. Тело вставочного нейрона в трехнейронных рефлекторных дугах расположено в сером веществе заднего столба спинного мозга (рис. 378). Аксон вставочного нейрона направляется в передний рог, где располагается тело эффекторного нейрона. Аксон эффекторного нейрона направляется к мышце (железе).

В составе нервной системы выделяют серое и белое вещество. *Серое вещество* (substantia grisea) образовано преимущественно телами нервных клеток, *белое вещество* (substantia alba) — отростками нейронов. *Нервные волокна* (neurofibria) — это отростки нервных клеток, окруженные оболочками. Оболочки образованы клетками нейроглии (олигодендроцитами). Различают безмиелиновые и миелиновые

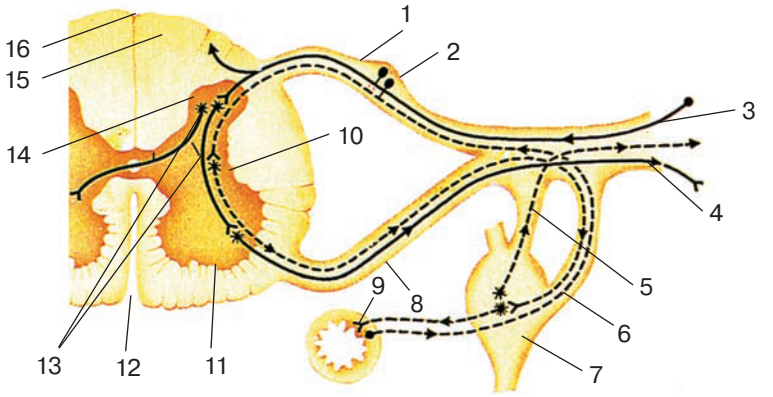

Рис. 378. Строение трехнейронной рефлекторной дуги. Соматическая рефлекторная дуга показана сплошной линией, вегетативная рефлекторная дуга пунктирной линией. Схема:

1 — задний корешок спинномозгового нерва; 2 — спинномозговой узел; 3 — афферентное нервное волокно; 4 — эфферентное нервное волокно; 5 — серая (соединительная) ветвь; 6 — белая (соединительная) ветвь; 7 — узел симпатического ствола; 8 — передний корешок спинномозгового нерва; 9 — нервные окончания; 10 — боковой рог спинного мозга; 11 — передний рог спинного мозга; 12 — передняя срединная щель; 13 — вставочный нейрон; 14 — задний рог спинного мозга; 15 — белое вещество; 16 — задняя срединная борозда

волокна. Миелин представляет собой многократно закрученный двойной слой цитоплазматической мембраны олигодендроцита. Толстая и плотная миелиновая оболочка изолирует нервное волокно и предотвращает утечку нервного импульса. Проведение нервного импульса обеспечивается быстрым перемещением его по дендриту и аксону. Скорость проведения нервного импульса по различным волокнам варьирует от 0,5 до 120 м/с. У миелиновых волокон скорость проведения импульса выше, чем у безмиелиновых. По мере удаления от тела нейрона скорость проведения импульса уменьшается.

Вопросы для повторения и самоконтроля

1. Что такое рефлекторная дуга? Расскажите о ее строении.
2. Расскажите классификацию нервной системы.
3. Чем образовано серое и белое вещество мозга?
4. Что представляет собой миелин?

ЦЕНТРАЛЬНАЯ НЕРВНАЯ СИСТЕМА

Спинной мозг

Спинной мозг (medulla spinalis) — это цилиндрической формы вытянутый тяж, чуть уплощенный в переднезаднем направлении, расположенный в позвоночном канале (рис. 379). У мужчин длина спинного мозга равна примерно 45 см, у женщин — 41—42 см. Масса спинного мозга около 30 г. Спинной мозг в позвоночном

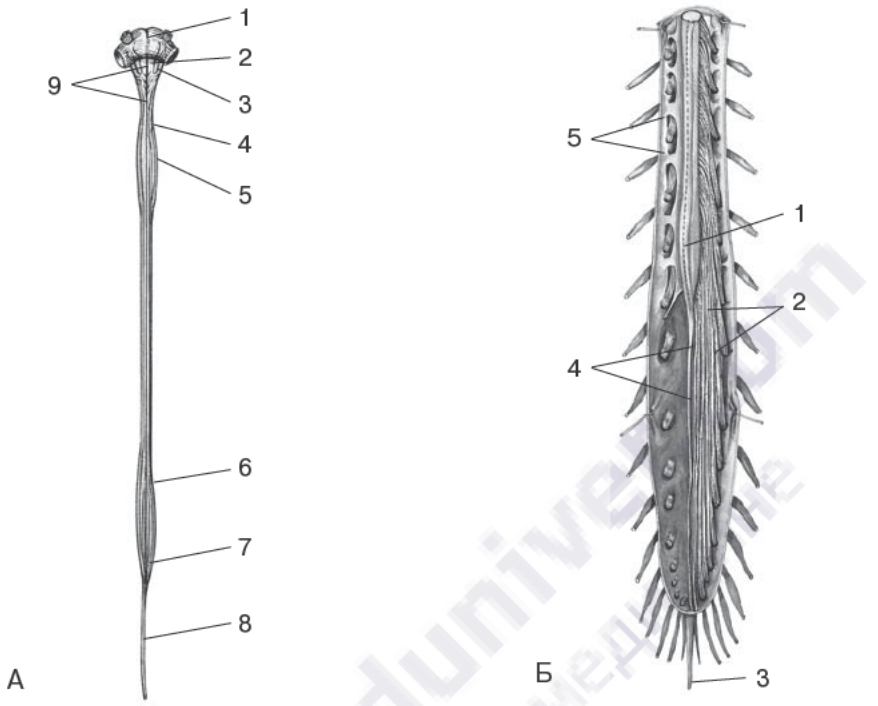

Рис. 379. Спинной мозг:

А — вид спереди: 1 — мост (мозга); 2 — пирамида (продолговатого мозга); 3 — продолговатый мозг; 4 — передняя латеральная борозда; 5 — шейное утолщение; 6 — пояснично-крестцовое утолщение; 7 — мозговой конус; 8 — концевая (терминальная) нить; 9 — передняя срединная щель.

Б — нижние отделы спинного мозга и его оболочки в позвоночном столбе, вид сзади: 1 — мозговой конус; 2 — корешки спинномозговых нервов; 3 — наружная твердооболочечная часть спинномозговой (терминальной) нити; 4 — терминальная нить; 5 — твердая оболочка спинного мозга

канале окружен тремя оболочками (твердой, паутинной и мягкой). На уровне затылочного отверстия спинной мозг продолжается в головной (продолговатый) мозг. Нижняя граница спинного мозга соответствует уровню II поясничного позвонка. Ниже этого уровня спинной мозг продолжается в терминальную нить, окруженную корешками спинномозговых нервов («конский хвост») и оболочками спинного мозга, образующими в нижней части позвоночного канала замкнутый мешок. У *терминальной нити* (filum terminale) различают внутреннюю и наружную части. Внутренняя (мягкооболочечная) часть идет от уровня II поясничного позвонка до уровня II крестцового позвонка, имеет длину около 15 см. Наружная (твердооболочечная) часть, длиной 8 см, образована оболочками спинного мозга, срастается с надкостницей позвоночного канала на уровне II копчикового позвонка.

Спинной мозг имеет *шейное* и *пояснично-крестцовое утолщения* (intumescentiae cervicalis et lumbosacralis), образованные скоплениями нейронов, аксоны которых идут к верхним и нижним конечностям соответственно. На передней поверхности спинного мозга сверху вниз идет *передняя срединная щель* (fissura mediana anterior). Она глубже вдается в ткань спинного мозга, чем задняя срединная борозда. *Задняя срединная борозда* (sulcus medianus posterius) проходит также срединно сверху книзу

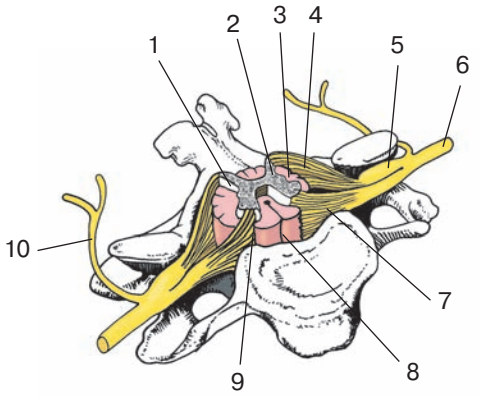

Рис. 380. Сегмент спинного мозга. Вид сверху. Схема:

1 — задняя латеральная борозда; 2 — серое вещество; 3 — белое вещество; 4 — задний корешок спинномозгового нерва; 5 — спинномозговой узел; 6 — спинномозговой нерв; 7 — передний корешок спинномозгового нерва; 8 — передняя срединная щель; 9 — передняя латеральная борозда; 10 — задняя ветвь спинномозгового нерва

по всей задней стороне спинного мозга. В задней срединной борозде имеется соединительнотканная *задняя срединная перегородка* (septum medianum posterius). На переднебоковой стороне спинного мозга, сбоку от передней срединной щели, с каждой стороны имеется *переднебоковая борозда* (sulcus anterolateralis), через которую из спинного мозга выходят передние (двигательные) корешки спинномозговых нервов (рис. 380). На заднебоковой поверхности спинного мозга с каждой стороны имеется *заднебоковая борозда* (sulcus posterolateralis), где в толщу спинного мозга входят чувствительные нервные волокна задних корешков спинномозговых нервов. Между передней срединной щелью и переднебоковой бороздой с каждой стороны находится *передний канатик* (funiculus anterior) спинного мозга. Между переднебоковой и заднебоковой бороздами на правой и левой сторонах спинного мозга находится *боковой канатик* (funiculus lateralis), а между заднебоковой и задней срединной бороздами — парный *задний канатик* спинного мозга (funiculus posterior).

Передний корешок (radix anterior) спинного мозга образован аксонами двигательных (моторных) нейронов, залегающих в переднем роге серого вещества спинного мозга. Передние корешки выходят из спинного мозга через переднелатеральную борозду. *Задний корешок* (radix posterior), чувствительный, образован аксонами псевдоуниполярных нейронов, тела которых формируют *спинномозговой узел* (ganglion spinale). Спинномозговые узлы располагаются в позвоночном канале, возле межпозвоночного отверстия, у места соединения заднего и переднего корешков. На протяжении спинного мозга с каждой стороны имеется 31 пара корешков, образующих 31 пару спинномозговых нервов.

Участок спинного мозга, соответствующий двум парам корешков спинномозговых нервов (двум передним и двум задним) называют *сегментом* спинного мозга (рис. 381). Каждому сегменту спинного мозга соответствует участок тела (область иннервации). Сегменты спинного мозга обозначаются начальными буквами, указывающими на область (часть) спинного мозга, а также цифрами, соответствующими порядковому номеру этого сегмента. У спинного мозга различают тридцать один — тридцать три сегмента. Среди них выделяют:

— шейные сегменты (segmenta cervicalia) — C_I — C_{VIII};
— грудные сегменты (segmenta thoracica) — Th_I — Th_{XII};
— поясничные сегменты (segmenta lumbalia) — L_I — Lv;
— крестцовые сегменты (segmenta sacralia) — S_I — Sv;
— копчиковые сегменты (segmenta coccygea) — Co_I — Co_{III}.

Верхние шейные сегменты находятся на уровне соответствующих их порядковому номеру тел шейных позвонков; нижние шейные и верхние грудные сегмен-

ты — на один позвонок выше, чем тела соответствующих позвонков. У средних грудных сегментов эта разница равна двум позвонкам, у нижних грудных — трем позвонкам. Поясничные сегменты расположены на уровне тел X—XI грудных позвонков. Крестцовые и копчиковые сегменты соответствуют уровням XII грудного и I поясничного позвонков.

У спинного мозга различают серое и белое вещество. Серое вещество спинного мозга располагается в центральных отделах спинного мозга, белое — на его периферии (рис. 382). В сером веществе в направлении сверху вниз проходит узкий *центральный канал* (canalis centralis), который вверху сообщается с четвертым желудочком, а внизу расширяется и заканчивается *терминальным желудочком* (ventriculus terminalis), или желудочком Краузе. У взрослого человека центральный канал частично зарастает. Серое вещество спинного мозга с обеих сторон от центрального канала образует симметричные правый и левый *серые столбы* (columnae griseae). Тонкая пластинка серого вещества, соединяющая спереди от центрального канала оба серых столба, называется *передней серой спайкой*. Сзади от центрального канала правый и левый столбы серого вещества соединены *задней серой спайкой*. У каждого столба серого вещества выделяют переднюю часть (*передний столб*, columna anterior) и заднюю часть (*задний столб*, columna posterior). На уровне между VIII шейным и II поясничным сегментами включительно с каждой стороны серое вещество образует направленное латерально выпячивание — *боковой столб* (columna lateralis). Выше и ниже этого уровня боковые столбы отсутствуют. На поперечном срезе спинного мозга на месте серых столбов различают передний, задний и боковой рога серого вещества. *Передний рог* (cornu anterius) более широкий, *задний рог* (cornu posterius) — узкий. *Боковой рог* (cornu laterale) топографически соответствует боковому столбу серого вещества.

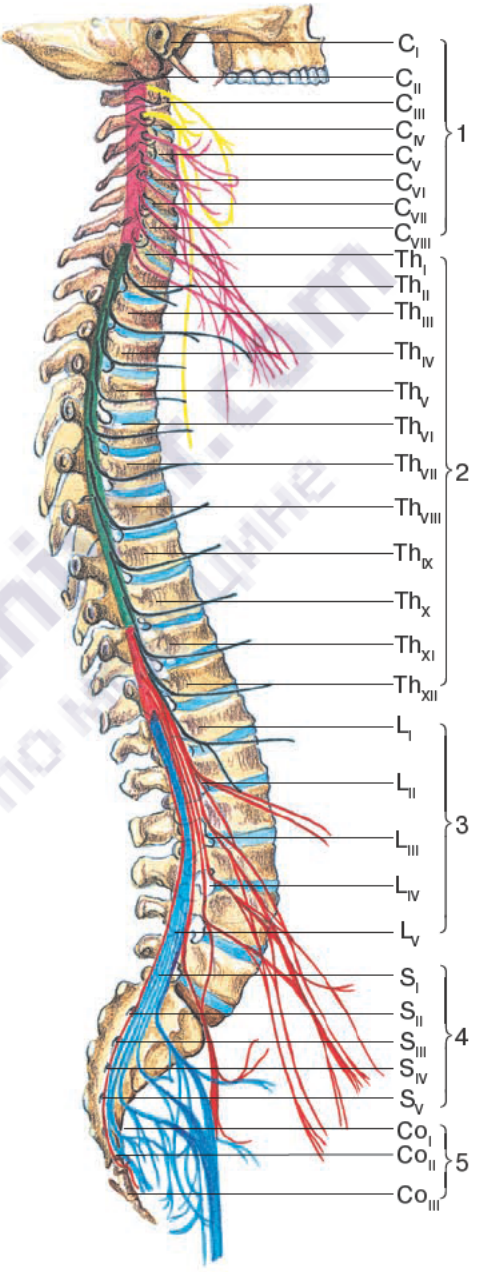

Рис. 381. Топография сегментов спинного мозга в позвоночном канале. Схема:

1 — шейные сегменты (C_I — C_{VIII}); 2 — грудные сегменты (Th_I — Th_{XII}); 3 — поясничные сегменты (L_I — L_V); 4 — крестцовые сегменты (S_I — S_V); 5 — копчиковые сегменты (Co_I — Co_{III})

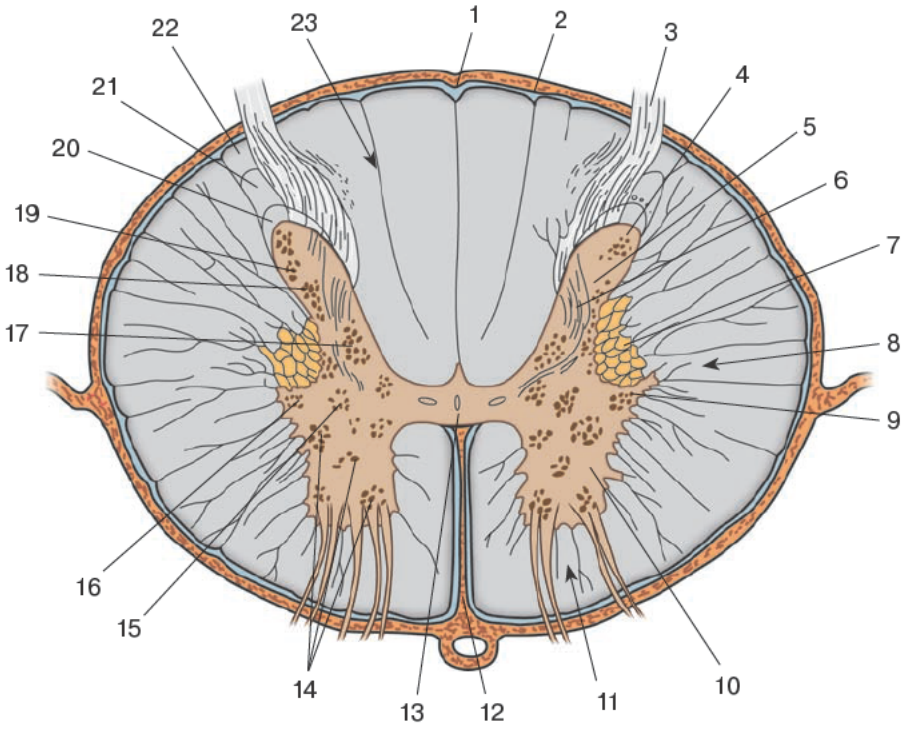

Рис. 382. Строение спинного мозга. Поперечный разрез. Схема:

1 — задняя срединная борозда; 2 — задняя латеральная борозда; 3 — задний корешок спинномозгового нерва; 4 — верхушка заднего рога; 5 — головка заднего рога; 6 — шейка заднего рога; 7 — ретикулярная формация; 8 — боковой канатик; 9 — боковой рог; 10 — передний рог; 11 — передний канатик; 12 — передняя срединная щель; 13 — серая спайка; 14 — ядра переднего рога; 15 — промежуточно-медиальное ядро; 16 — промежуточно-латеральное ядро; 17 — грудное ядро; 18 — собственное ядро заднего рога; 19 — задний рог; 20 — студенистое ядро; 21 — губчатая зона; 22 — краевая зона; 23 — задний канатик

Серое вещество образовано телами двигательных нейронов, нервными волокнами и нейроглией. В составе передних рогов находятся тела наиболее крупных нейронов спинного мозга, которые образуют пять ядер (скоплений). Выделяют *передне-* и *заднелатеральные ядра* (nuclei anterolateralis et posterolateralis), *передне-* и *заднемедиальные ядра* (nuclei anteromedialis et posteromedialis) и *центральное ядро* (nucleus centralis). Эти ядра являются двигательными центрами спинного мозга. Аксоны нейронов этих ядер составляют большую часть волокон передних корешков спинномозговых нервов, они идут на периферию и образуют двигательные окончания в скелетных мышцах. Из переднемедиального и заднемедиального ядер иннервируются мышцы туловища. Передне- и заднелатеральное ядра лучше развиты на уровне шейного и пояснично-крестцового утолщений. Нейроны этих ядер иннервируют мышцы конечностей. В верхних отделах переднего рога спинного мозга находятся двигательные *ядро добавочного нерва* и *ядро диафрагмального нерва*.

Серое вещество задних рогов неоднородно. У заднего рога различают обращенную кзади и заостренную *верхушку* (apex), *головку* (caput), *шейку* (cervix) и направлен-

ное кпереди расширенное *основание* (basis). В примыкающем к верхушке заднего рога белом веществе выделяют *пограничную зону*. Рядом с ней в верхушке заднего рога находится *губчатый слой,* представленный клетками глии, образующими широкопетлистые сети. В составе губчатого слоя имеется большое количество мелких вставочных нейронов. *Студенистое* (Роландово) *вещество*, граничащее с губчатой зоной, состоит в основном из глиальных элементов. В задних рогах имеется большое количество диффузно расположенных вставочных мультиполярных нейронов (ассоциативных и комиссуральных). Ассоциативные нейроны имеют аксоны, которые заканчиваются на разных уровнях в пределах серого вещества своей половины спинного мозга. Аксоны комиссуральных нейронов оканчиваются также на противоположной стороне спинного мозга. *Собственное ядро* заднего рога образовано телами вставочных нейронов, аксоны которых переходят в боковой канатик своей и противоположной половины спинного мозга и участвуют в формировании проводящих путей спинного и головного мозга (переднего спиномозжечкового и спиноталамического путей). Отростки нервных клеток студенистого вещества и губчатой зоны, диффузно расположенных вставочных нейронов осуществляют связь с нейронами выше- и нижележащих соседних сегментов спинного мозга. Отростки этих нейронов заканчиваются также на нейронах, расположенных в передних рогах своего сегмента. Эти отростки по периферии серого вещества образуют узкую каемку белого вещества — *передние, латеральные* и *задние собственные пучки* (fasciculi proprii anteriores, laterales et posteriores).

В основании заднего рога спинного мозга, в медиальной его части, находится *грудное ядро* (столб Кларка). Аксоны нейронов этого ядра входят в боковой канатик белого вещества своей стороны спинного мозга и также образуют проводящие пути (задний спиномозжечковый путь).

В боковых рогах спинного мозга находится центр симпатической части вегетативной нервной системы — *латеральное промежуточное ядро* (nucleus intermediolateralis). Аксоны нейронов, образующих вегетативное ядро в сегментах спинного мозга с VIII шейного по II поясничный, проходят через передний рог и выходят из спинного мозга в составе передних корешков спинномозговых нервов. В боковых рогах спинного мозга также имеется *центральное промежуточное вещество* (substantia intermedia centralis), представленное мелкими нейронами. В боковых отделах спинного мозга различают также *промежуточно-медиальное ядро* (nucleus intermediomedialis). Его аксоны выходят в боковой канатик противоположной стороны, к переднему спиномозжечковому пути.

Белое вещество спинного мозга образовано совокупностью продольно ориентированных нервных волокон, идущих в восходящем направлении или в нисходящем. В белом веществе помимо переднего, бокового и заднего канатиков различают переднюю белую спайку. Она располагается кзади от передней срединной щели и соединяет передние канатики правой и левой сторон. Пучки нервных волокон (совокупность отростков) в канатиках спинного мозга составляют проводящие пути спинного мозга. Различают три группы пучков. Выделяют короткие пучки ассоциативных волокон, восходящие и нисходящие пучки. Короткие пучки *ассоциативных волокон* соединяют сегменты спинного мозга, расположенные на различных уровнях. *Восходящие (афферентные, чувствительные) пучки* направляются к центрам конечного мозга и мозжечка. *Нисходящие (эфферентные, двигательные*) пучки идут от головного мозга к клеткам передних рогов спинного мозга. В белом веществе передних канатиков проходят в основном нисходящие проводящие пути, в боковых канатиках — восходящие и нисходящие, в задних канатиках — восходящие проводящие пути (рис. 383).

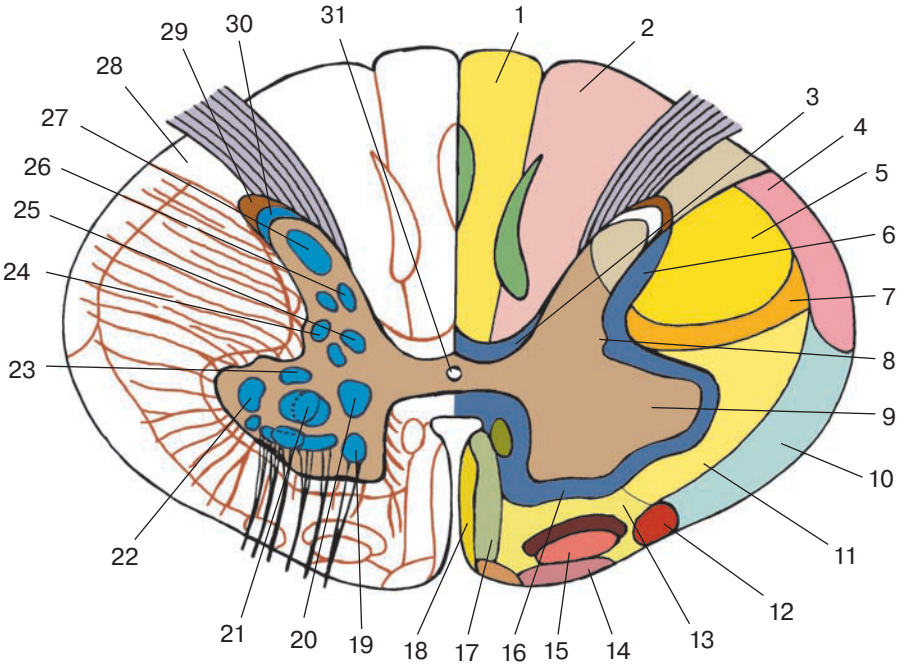

Рис. 383. Расположение ядер в сером веществе спинного мозга и в проводящих путях его белого вещества. Поперечный разрез мозга. Вид сверху. Схема:

1 — тонкий пучок; 2 — клиновидный пучок; 3 — собственный задний канатик; 4 — спиномозжечковый задний путь; 5 — корково-спинномозговой (пирамидный) латеральный путь; 6 — собственный латеральный пучок; 7 — красноядерно-спинномозговой путь; 8 — боковой рог; 9 — передний рог; 10 — спиномозжечковый путь; 11 — спинно-покрышечный путь; 12 — спинооливный путь; 13 — ретикулоспинномозговой путь; 14 — преддверно-спинномозговой передний путь; 15 — передний спиноталамический путь; 16 — собственный передний пучок; 17 — передний корково-спинномозговой (пирамидный) путь; 18 — покрышечно-спинномозговой путь; 19 — переднемедиальное ядро; 20 — заднемедиальное ядро; 21 — центральное ядро; 22 — переднелатеральное ядро; 23 — заднелатеральное ядро; 24 — промежуточно-латеральное (вегетативное) ядро; 25 — промежуточно-медиальное ядро; 26 — грудное ядро; 27 — собственное ядро заднего рога; 28 — краевая зона; 29 — губчатая зона; 30 — студенистое вещество; 31 — центральный канал

Передний канатик включает следующие проводящие пути:

1. *Передний корково-спинномозговой* (*пирамидный*) *путь* (tractus corticospinalis [pyramidalis] anterior) — двигательный путь, образованный аксонами гигантских пирамидных клеток (клетки Беца), находящихся в коре предцентральной извилины полушарий большого мозга; проходит рядом с передней срединной щелью, занимает переднемедиальные отделы переднего канатика спинного мозга. Проводящий путь передает двигательные импульсы от коры конечного мозга к передним рогам спинного мозга.

2. *Ретикулоспинномозговой путь* (tractus reticulospinalis) проводит импульсы от нейронов ретикулярной формации ствола головного мозга к двигательным ядрам передних рогов спинного мозга; проходит в центральной части переднего канатика, латеральнее переднего корково-спинномозгового пути.

3. *Передний спиноталамический путь* (tractus spinothalamicus) проводит импульсы тактильной чувствительности (осязание, давление); идет кпереди от ретикулоспинномозгового пути.

4. *Крыше-спинномозговой путь* (tractus tectospinalis), или покрышечно-спинномозговой путь, соединяет верхние холмики (подкорковые центры зрения) и нижние холмики (подкорковые центры слуха) среднего мозга с двигательными ядрами передних рогов спинного мозга. Путь располагается медиальнее переднего корково-спинномозгового (пирамидного) пути, примыкает непосредственно к передней срединной щели. Наличие крыше-спинномозгового пути обеспечивает рефлекторные защитные движения при зрительных и слуховых раздражениях.

5. *Преддверно-спинномозговой путь* (tractus vestibulospinalis) направляется от преддверных ядер головного мозга к двигательным клеткам передних рогов спинного мозга; расположен на границе переднего и бокового канатиков, возле переднелатеральной борозды.

6. *Задний продольный пучок* (fasciculus longitudinalis posterior) находится между передним корково-спинномозговым (пирамидным) путем спереди и передней серой спайкой сзади; направляется из ствола головного мозга до верхних сегментов спинного мозга. Волокна заднего продольного пучка проводят нервные импульсы, координирующие деятельность мышц глазного яблока и мышц шеи.

Боковой канатик спинного мозга содержит следующие проводящие пути:

1. *Задний спиномозжечковый путь* (tractus spinocerebellaris posterior), или пучок Флексига, несет импульсы проприоцептивной чувствительности в мозжечок; занимает заднелатеральную часть бокового канатика спинного мозга. Медиально путь Флексига граничит с латеральным корково-спинномозговым (пирамидным) путем, красноядерно-спинномозговым и латеральным спиноталамическим путями.

2. *Передний спиномозжечковый путь* (tractus spinocerebellaris anterior), или пучок Говерса, также несет проприоцептивные импульсы в мозжечок; находится кпереди от заднего спиномозжечкового пути, позади оливоспинномозгового пути, примыкает медиально к латеральному спиноталамическому и спинопокрышечному путям.

3. *Латеральный спиноталамический путь* (tractus spinothalamicus lateralis) проводит импульсы болевой и температурной чувствительности; находится в передних отделах бокового канатика между передним и задним спиномозжечковыми путями — с латеральной стороны, красноядерно-спинномозговым и преддверно-спинномозговым путями — с медиальной стороны.

К *нисходящим путям* бокового канатика относят латеральный корково-спинномозговой (пирамидный) и красноядерно-спинномозговой проводящие пути.

4. *Латеральный корково-спинномозговой (пирамидный) путь* (tractus corticospinalis (pyramidalis) lateralis) проводит двигательные импульсы от коры полушарий большого мозга (предцентральной извилины) к передним рогам спинного мозга; находится медиальнее заднего спиномозжечкового пути и позади красноядерно-спинномозгового пути.

5. *Красноядерно-спинномозговой путь* (tractus rubrospinalis) несет импульсы подсознательного управления движениями и тонусом скелетных мышц от красных ядер к передним рогам спинного мозга; располагается кпереди от латерального корково-спинномозгового пути, медиальнее передней части заднего спиномозжечкового и латерального спиноталамического путей.

В боковых канатиках проходят также спинопокрышечный, оливоспинномозговой и некоторые другие пучки нервных волокон.

Задний канатик подразделяется на тонкий и клиновидный пучки на уровне шейных и верхних грудных сегментов спинного мозга. *Тонкий пучок* (fasciculus gracilis), или пучок Голля, прилежит к задней срединной борозде. *Клиновидный пучок* (fasciculus cuneatus), или пучок Бурдаха, располагается латеральнее его, примыкая к

заднему рогу. Оба пучка проводят импульсы проприоцептивной чувствительности в кору полушарий большого мозга. Тонкий пучок включает волокна, вступающие в состав задних корешков от девятнадцати нижних сегментов спинного мозга и от нижних отделов туловища и нижних конечностей. Клиновидный пучок принимает волокна из двенадцати верхних сегментов спинного мозга. Эти волокна несут импульсы от верхних конечностей и верхней части туловища.

Кровоснабжение спинного мозга и его оболочек: передняя и две задние спинномозговые артерии, анастомозирующие со спинномозговыми ветвями глубокой шейной артерии, задних межреберных, поясничных и латеральных крестцовых артерий.

Венозная кровь оттекает по венам, впадающим во внутреннее позвоночное венозное сплетение.

Возрастные особенности строения спинного мозга

Спинной мозг у новорожденных лучше развит по сравнению с остальными отделами нервной системы. Нейроны и нервные волокна у спинного мозга образуются рано, что связано с более ранним становлением спинномозговых рефлексов. У ребенка к моменту рождения имеются все ядра спинного мозга, их нейроны в структурно-функциональном плане зрелые. Размеры нейронов, однако, меньше, чем у взрослых людей, нейроны не содержат пигмента (меланин, липофусцин), он появляется лишь к 8 годам. Волокна белого вещества миелинизированы у новорожденных в большей степени, чем в других отделах нервной системы. Процесс их миелинизации завершается к 3 годам. Афферентные волокна миелинизируются быстрее, чем эфферентные.

Глия к рождению ребенка сформирована. Макроглия развита в этом возрасте лучше, чем микроглия, клетки которой находятся на разной степени дифференцировки. Полностью глия формируется у 6-месячных детей. Клетки эпендимы имеют реснички, которые сохраняются до 5-летнего возраста.

Спиной мозг у новорожденных имеет длину 13,6—14,8 см, массу — 5,5 г. Нижняя граница спинного мозга соответствует уровню нижнего края второго поясничного позвонка. Шейное и пояснично-крестцовое утолщения у новорожденных выражены хорошо, центральный канал относительно шире, чем у взрослых людей. Длина спинного мозга к 2 годам составляет 20 см, его масса — около 12 г. Просвет центрального канала уменьшается. Быстро нарастает объем серого и особенно белого вещества (за счет сегментарного аппарата спинного мозга). Наиболее быстро развиваются грудные сегменты спинного мозга. К 10 годам длина спинного мозга по сравнению с таковым у новорожденных удваивается.

Оболочки спинного мозга

Спинной мозг окружен наружной, средней и внутренней оболочками (рис. 384). Снаружи располагается *твердая мозговая оболочка спинного мозга* (dura mater spinalis). Между этой оболочкой и надкостницей позвоночного канала находится *эпидуральное пространство* (spatium epidurale). Кнутри от твердой оболочки имеется *паутинная оболочка спинного мозга* (arachnoidea mater spinalis). Паутинная оболочка отделена от твердой мозговой оболочки *субдуральным пространством* (spatium subdurale). Непосредственно к спинному мозгу прилежит внутренняя *мягкая* (сосудистая*) оболочка спинного мозга* (pia mater spinalis). Между паутинной и мягкой оболочками спинного мозга располагается *подпаутинное пространство* (spatium subarachnoideum).

Твердая оболочка спинного мозга в виде узкого мешка окружает спинной мозг, передние и задние корешки спинномозговых нервов и остальные мозговые оболочки. Твердая оболочка спинного мозга плотная, образована волокнистой соединительной тканью, содержит значительное количество эластических волокон, ее наружный и внутренний слои выстланы слоем плоских глиальных клеток. Вверху твердая оболочка спинного мозга прочно срастается с краями большого затылочного отверстия и переходит в твердую оболочку головного мозга. В позвоночном канале твердая мозговая оболочка укрепляется ее отростками, продолжающимися в периневральные оболочки спинномозговых нервов. Эти отростки срастаются с надкостницей в области межпозвоночных отверстий. Твердую мозговую оболочку укрепляют также многочисленные фиброзные пучки, идущие к задней продольной связке позвоночника.

Эпидуральное пространство заполнено жировой клетчаткой и содержит внутреннее позвоночное венозное сплетение. Субдуральное пространство имеет вид узкой щели, заполненной большим количеством тонких соединительнотканных пучков. Субдуральное пространство спинного мозга вверху сообщается с одноименным пространством головного мозга, внизу слепо заканчивается на уровне второго крестцового позвонка. Ниже этого уровня пучки фиброзных волокон твердой оболочки спинного мозга продолжаются в терминальную нить.

Паутинная оболочка спинного мозга представлена тонкой полупрозрачной соединительнотканной пластинкой. Твердая и паутинная оболочки срастаются между собой только возле межпозвоночных отверстий. С наружной (субдуральной) и внутренней (субарахноидальной) сторон паутинная оболочка выстлана слоем плоских глиальных клеток. Между паутинной и мягкой оболочками (в подпаутинном пространстве) расположена сеть перекладин, состоящих из тонких пучков коллагеновых и эластических волокон. Эти соединительнотканные пучки соединяют паутинную оболочку с мягкой оболочкой и со спинным мозгом.

В подпаутинном (субарахноидальном) пространстве содержится 120—140 мл *спинномозговой жидкости* (liquor cerebrospinalis). Подпаутинное пространство спинного мозга продолжается в подпаутинное пространство головного мозга. В нижних отделах подпаутинное пространство спинного мозга содержит лишь корешки спинномозговых нервов.

Мягкая (сосудистая) оболочка спинного мозга плотно приле-

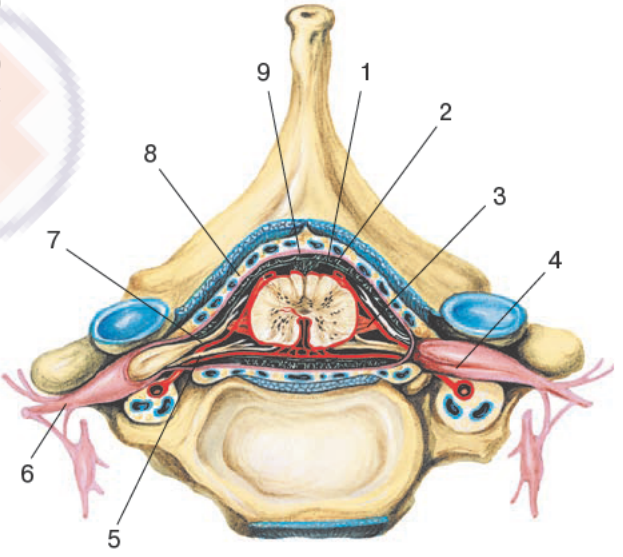

Рис. 384. Спинной мозг и его оболочки в позвоночном канале. Поперечный разрез. Вид сверху:

1 — подпаутинное пространство; 2 — паутинная оболочка; 3 — зубчатая связка; 4 — спинномозговой узел; 5 — передний корешок спинномозгового нерва; 6 — спинномозговой нерв; 7 — задний корешок спинномозгового нерва; 8 — эпидуральное пространство; 9 — твердая оболочка

жит к поверхности спинного мозга. Соединительнотканные волокна, отходящие от мягкой оболочки, сопровождают кровеносные сосуды, заходят вместе с ними в ткань спинного мозга.

От боковых сторон мягкой мозговой оболочки спинного мозга, между передними и задними корешками спинномозговых нервов, вправо и влево фронтально идет *зубчатая связка* (lig. denticulatum). Эта связка также срастается с паутинной оболочкой и с внутренней поверхностью твердой оболочки спинного мозга и как бы подвешивает спинной мозг в субарахноидальном пространстве.

Развитие оболочек спинного мозга

Нервная трубка у эмбриона 9 мм длиной окружена рыхлой мезенхимной тканью, образующей первичную мозговую оболочку. У эмбриона длиной 20 мм у этой оболочки выделяются наружный и внутренний слои, между которыми накапливается жидкость. Постепенно оба слоя первичной оболочки расходятся, формируются наружный и внутренний листки оболочки мозга. В дальнейшем наружный листок оболочки мозга расщепляется на два слоя. Наружный слой превращается в надкостницу позвоночного канала. На месте прилежания к межпозвоночным хрящам он образует надхрящницу. Кнутри от надкостницы позвоночного канала возле спинного мозга выделяется твердая мозговая оболочка, между ней и надкостницей образуется эпидуральное пространство. Внутренний листок первичной мозговой оболочки дифференцируется во второй половине эмбриональной жизни. Он подразделяется на расположенную снаружи паутинную оболочку и кнутри от нее — мягкую оболочку. Эти тонкие листки остаются в связи между собой, ограничивая подпаутинное (субарахноидальное) пространство.

Возрастные особенности строения оболочек спинного мозга

Суммарная масса оболочек спинного мозга у новорожденных в среднем равна 22 г (у взрослых людей — 65 г). Твердая оболочка спинного мозга относительно толстая, доходит до уровня I—II крестцовых позвонков. Ее толщина варьирует. Она наиболее толстая в области задней стенки позвоночного канала (1—1,5 мм), самая тонкая — в поясничной его части. Твердая оболочка спинного мозга достаточно прочно фиксирована в позвоночном канале.

Эпидуральное пространство у новорожденных имеет различную форму в разных отделах позвоночного канала. В шейном отделе, на уровне III—IV шейных позвонков, передняя часть (обращенная к телам позвонков) узкая, задняя — более широкая, на *поперечном срезе* имеет треугольную форму. В грудном отделе, между III и IV позвонками, передняя часть этого пространства щелевидная, задняя — полулунной формы, расширенная. В поясничном отделе позвоночника также передняя часть эпидурального пространства узкая; расширенная задняя часть, имеет контуры треугольника с тупым углом, обращенным к стороне остистых отростков.

Жировая ткань в эпидуральном пространстве очень нежная, полужидкая. У шейного отдела количество жировых включений очень малое, они почти отсутствуют. У грудного отдела жировой ткани больше, она располагается в виде островков вдоль стенки позвоночного канала и в области межпозвоночных отверстий. У поясничного и особенно крестцового отделов жировые включения в эпидуральном пространстве наиболее развитые. У новорожденных в эпидуральном пространстве

уже хорошо представлены венозные сплетения. Вены эпидурального пространства чрезвычайно тонкостенные, мышечная ткань в их стенках отсутствует.

Субдуральное пространство у новорожденных выражено слабо, паутинная оболочка почти вплотную прилежит к твердой оболочке спинного мозга.

Подпаутинное пространство у новорожденных развито хорошо. Его толщина максимальная в поясничном отделе (8 мм). Форма пространства округлая, овальная (на поперечном разрезе). Зубчатые связки слабо развиты. Объем спинномозговой жидкости в период новорожденности равен 30—60 мл. Мягкая оболочка спинного мозга содержит относительно выраженные артериальные и венозные сети.

Вопросы для повторения и самоконтроля

1. Назовите борозды и щели на поверхности спинного мозга.
2. Что такое сегмент спинного мозга?
3. Чем образованы передние и задние корешки спинномозговых нервов?
4. Назовите ядра спинного мозга.
5. Какие проводящие пути проходят в каждом из канатиков спинного мозга?
6. Назовите оболочки спинного мозга и пространства, располагающиеся между ними.
7. Расскажите о возрастных особенностях оболочек спинного мозга.

Головной мозг

Головной мозг (encephalon) расположен в полости черепа, окружен оболочками. Выпуклая поверхность головного мозга соответствует по форме вогнутой внутренней поверхности свода черепа. Нижняя поверхность мозга соприкасается с внутренним основанием черепа, имеет сложный рельеф, соответствующий форме черепных ямок. Масса головного мозга в среднем у мужчин равняется 1 394 г, у женщин — 1 245 г. У головного мозга различают пять отделов: конечный мозг, промежуточный мозг, средний мозг, задний мозг (мост и мозжечок) и продолговатый мозг. Наиболее крупными частями головного мозга являются полушария большого (конечного) мозга, ствол головного мозга и мозжечок. В состав ствола головного мозга входят средний мозг, мост и продолговатый мозг.

Полушария большого мозга

Полушария большого мозга (hemispherii cerebralis), правое и левое, разделены глубокой *продольной щелью большого мозга* (fissura longitudinalis cerebralis), в которую заходит большой серповидный отросток твердой мозговой оболочки (рис. 385). У полушария различают верхнелатеральную, медиальную и нижнюю (базальную) поверхности. Глубокие борозды на поверхности каждого полушария отделяют друг от друга *доли большого мозга* (lobi cerebralis), мелкие борозды разделяют *извилины большого мозга* (gyri cerebralis).

Нижняя поверхность (facies inferior), или ***основание головного мозга,*** образована вентральной поверхностью полушарий большого мозга, мозжечка, мозгового ствола (рис. 386). В передних отделах основания головного мозга различают правую и левую *обонятельные луковицы* (bulbi olfactorii), к каждой из которых из полости носа подходят 15—20 обонятельных нервов. От обонятельных луковиц кзади идет продольный

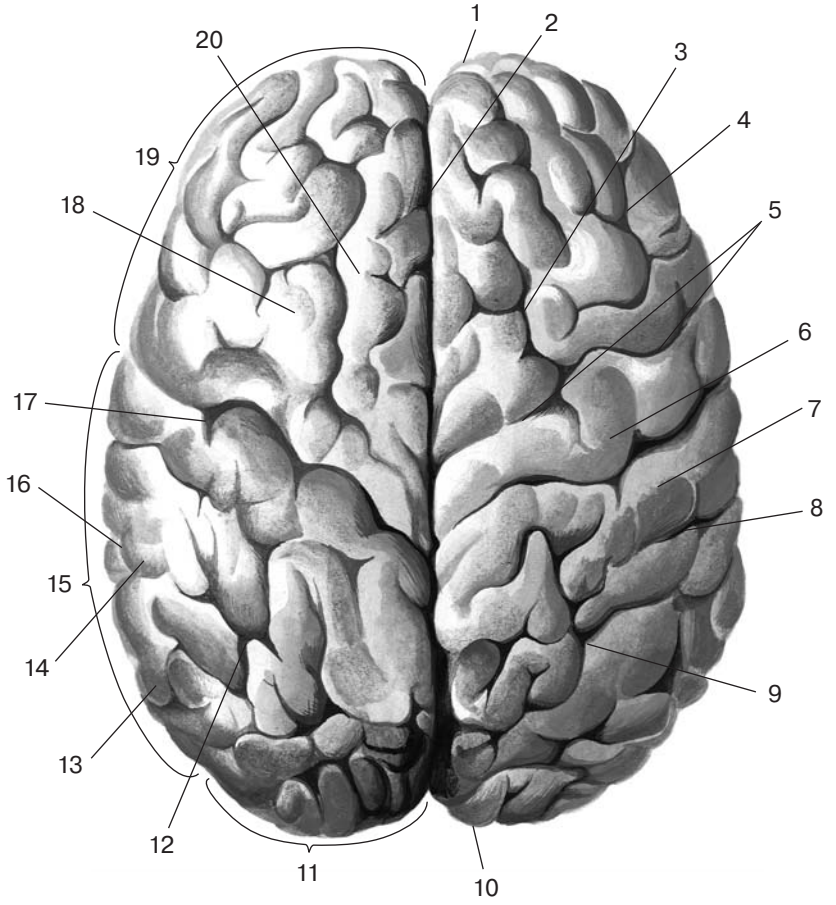

Рис. 385. Головной мозг. Вид сверху:

1 — лобный полюс; 2 — продольная щель большого мозга; 3 — верхняя лобная борозда; 4 — нижняя лобная борозда; 5 — предцентральная борозда; 6 — предцентральная извилина; 7 — постцентральная извилина; 8 — постцентральная борозда; 9 — внутритеменная борозда; 10 — затылочный полюс; 11 — затылочная доля; 12 — теменно-затылочная борозда; 13 — угловая извилина; 14 — надкраевая извилина; 15 — теменная доля; 16 — латеральная борозда; 17 — центральная борозда; 18 — средняя лобная извилина; 19 — лобная доля; 20 — верхняя лобная извилина

тяж — *обонятельный тракт* (tractus olfactorius), расширяющийся сзади и образующий *обонятельный треугольник* (trigonum olfactorium). Позади треугольника располагается площадка с мелкими отверстиями — *переднее продырявленное вещество* (substantia perforata rostralis, s. anterior), через которое в головной мозг проникают мелкие артерии. Медиальнее переднего продырявленного вещества расположена тонкая *конечная* (терминальная) *пластинка* (lamina terminalis), к которой прилежит *зрительный перекрест* (chiasma opticum), образованный зрительными нервами. От зрительного перекреста кзади и латерально в каждую сторону отходит *зрительный тракт* (tractus opticus). К задней поверхности зрительного перекреста прилежит *серый бугор* (tuber cinereum), который, суживаясь книзу, образует *воронку* (infundibulum). К серому бугру сзади прилежат два округлых *сосцевидных тела* (corpora mamillaria), позади ко-

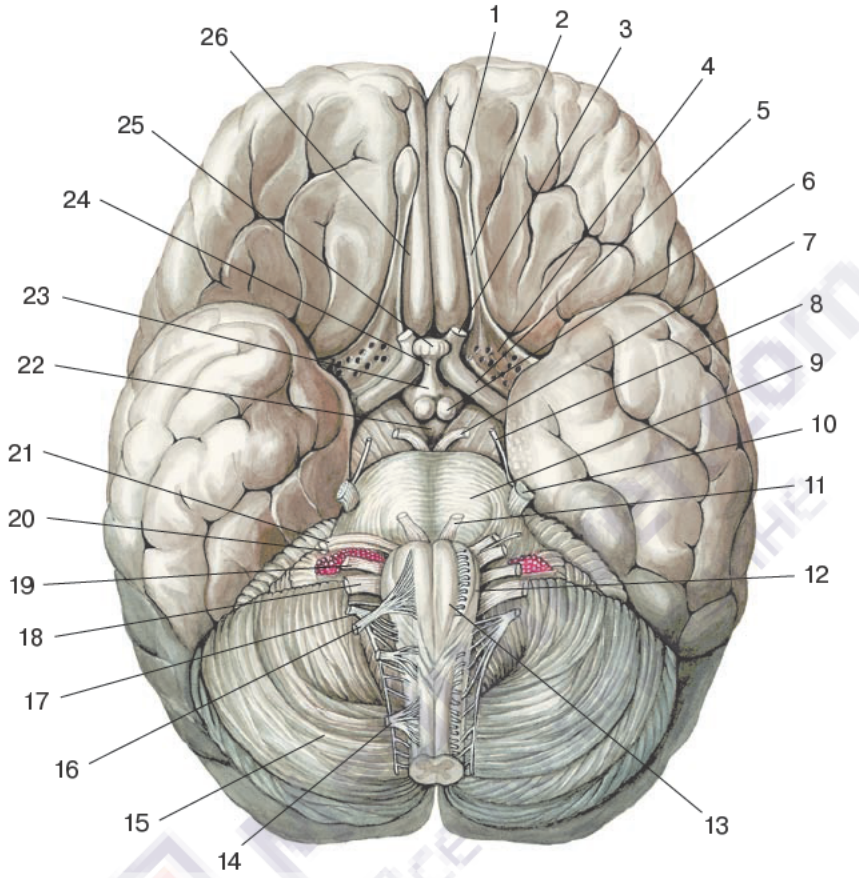

Рис. 386. Головной мозг. Вид снизу:

1 — обонятельная луковица; 2 — обонятельный тракт; 3 — зрительный нерв; 4 — переднее продырявленное вещество; 5 — зрительный тракт; 6 — сосцевидное тело; 7 — глазодвигательный нерв; 8 — блоковый нерв; 9 — мост; 10 — тройничный нерв; 11 — отводящий нерв; 12 — олива; 13 — пирамида продолговатого мозга; 14 — спинномозговой нерв; 15 — мозжечок; 16 — подъязычный нерв; 17 — добавочный нерв; 18 — блуждающий нерв; 19 — языкоглоточный нерв; 20 — преддверно-улитковый нерв; 21 — лицевой нерв; 22 — заднее продырявленное вещество; 23 — серый бугор; 24 — воронка промежуточного мозга; 25 — гипофиз; 26 — обонятельная борозда

торых находятся два продольных валика — *ножки мозга* (pedunculi cerebri), а между ними — *межножковая ямка* (fossa interpeduncularis). Дно межножковой ямки — *заднее продырявленное вещество* (substantia perforata posterior) — имеет отверстия, через которые проходят питающие мозг артерии. На медиальной стороне каждой ножки мозга есть *борозда глазодвигательного нерва* (sulcus nervi oculomotorii).

Ножки мозга кзади переходят в ***мост*** (pons) мозга, от которого латерально к мозжечку идут *средние мозжечковые ножки* (pedunculus cerebellaris medius). Ниже моста располагаются *пирамиды продолговатого мозга* (pyramis medullae oblongatae), латеральнее которых находятся возвышения овоидной формы — *оливы* (oliva).

На *медиальной поверхности* (facies medialis) полушария большого мозга видно *мозолистое тело* (corpus callosum), отделенное от коры *бороздой мозолистого*

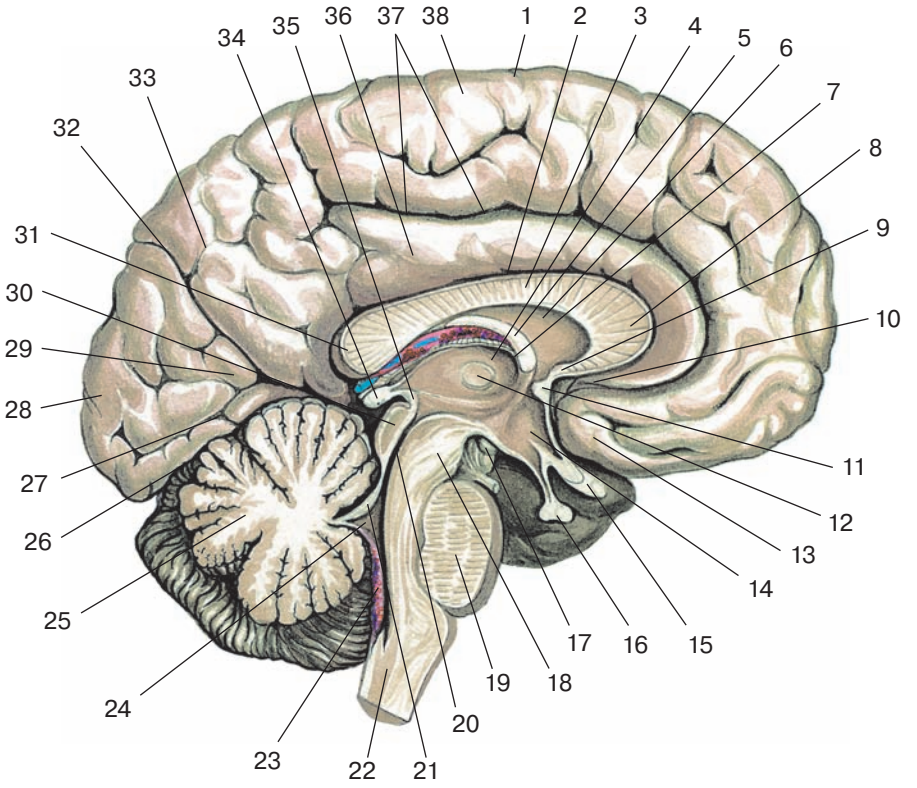

Рис. 387. Левое полушарие головного мозга. Сагиттальный разрез. Вид справа:

1 — центральная борозда; 2 — борозда мозолистого тела; 3 — мозолистое тело; 4 — таламус; 5 — свод; 6 — прозрачная перегородка; 7 — межжелудочковое отверстие; 8 — колено мозолистого тела; 9 — клюв мозолистого тела; 10 — подмозолистое поле; 11 — передняя спайка; 12 — межталамическое сращение; 13 — паратерминальная извилина; 14 — третий желудочек; 15 — зрительный перекрест; 16 — гипофиз; 17 — сосцевидное тело; 18 — средний мозг; 19 — мост; 20 — водопровод среднего мозга; 21 — верхний мозговой парус; 22 — продолговатый мозг; 23 — нижний мозговой парус; 24 — IV желудочек; 25 — мозжечок; 26 — поперечная щель большого мозга; 27 — шпорная борозда; 28 — затылочная доля; 29 — клин; 30 — крыша среднего мозга; 31 — валик мозолистого тела; 32 — теменно-затылочная борозда; 33 — предклинье; 34 — шишковидная железа; 35 — задняя спайка; 36 — поясная извилина; 37 — поясная борозда; 38 — парацентральная долька

тела (sulcus corporis callosi) (рис. 387). У мозолистого тела, соединяющего правое и левое полушария, различают ствол, колено, клюв и валик. *Ствол* (truncus) — центральная часть мозолистого тела, сзади переходит в закругленный *валик* (splenium), спереди — в *клюв* (rostrum). Клюв мозолистого тела суживается и переходит в терминальную пластинку. Под мозолистым телом находится тонкая пластинка — *свод* (fornix) мозга, который изгибается вниз, продолжаясь в его *столб* (columna). Нижний отдел каждого столба свода мозга заканчивается в сосцевидном теле. Между столбами свода сзади и терминальной пластинкой спереди располагается поперечный пучок волокон — передняя (белая) спайка. Между средней частью мозолистого тела сверху, его клювом, терминальной пластинкой и передней спайкой спереди и столбом свода сзади сагиттально расположена тон-

кая пластинка — *прозрачная перегородка* (septum pellucidum). Книзу от тела свода и мозолистого тела и позади столбов свода находятся структуры промежуточного мозга — *таламусы* (thalami), или зрительные бугры. Медиальная сторона каждого таламуса ограничивает сбоку щелевидную полость промежуточного мозга — третий желудочек. Между передним концом таламуса и столбом свода находится *межжелудочковое* (монроево) *отверстие* (foramen interventriculare), которое сообщает боковой желудочек (полость полушария большого мозга) с третьим желудочком (промежуточного мозга). Таламус снизу ограничивается *гипоталамической бороздой* (sulcus hypothalamicus), под которой расположен гипоталамус. Сверху и кзади от таламуса, под валиком мозолистого тела, находится шишковидное тело, передненижний отдел которого соединяется с поперечно ориентированной эпиталамической спайкой. Таламус, гипоталамус, третий желудочек и эпиталамическая спайка относятся к промежуточному мозгу.

Книзу (каудальнее) от промежуточного мозга находится ***средний мозг*** (mesencephalon), у которого различают *крышу* (tectum mesencephali), или пластинку четверохолмия, имеющую парные верхние и нижние холмики, а под ней *покрышку* (tegmentum) и *ножки мозга* (pedunculi cerebri). В толще среднего мозга проходит щелевидный *водопровод мозга* (aqueductus mesencephali), или Сильвиев водопровод, соединяющий третий желудочек с четвертым желудочком, относящимся к заднему мозгу. Кзади от среднего мозга располагаются мост, мозжечок и продолговатый мозг. Полостью этих отделов мозга является *четвертый желудочек* (ventriculus quartus), нижняя стенка которого названа *ромбовидной ямкой* (fossa rhomboidea). Тонкая пластинка белого вещества, идущая от мозжечка к крыше среднего мозга, называется *верхним мозговым парусом* (velum medullare superius). От нижней поверхности мозжечка кзади, к продолговатому мозгу, идет *нижний мозговой парус* (velum medullare inferius).

Конечный мозг

Конечный мозг (telencephalon) состоит из двух полушарий, соединенных мозолистым телом, передней и задней спайками, спайкой свода. Полость конечного мозга представлена правым и левым боковыми желудочками, располагающимися в соответствующих полушариях. Полушарие конечного мозга состоит из наружного покрова, *коры большого мозга* (плаща, pallium) и расположенного глубже белого вещества. Граница между конечным и промежуточным мозгом проходит в области внутренней капсулы, прилегающей к таламусу с латеральной стороны.

Внешнее строение полушарий

Полушарие большого мозга (hemispherium cerebri) имеет верхнелатеральную, медиальную и нижнюю поверхности. Поверхности полушарий отделены друг от друга *верхним краем* (margo superior). У каждого полушария различают передний *лобный полюс* (polus frontalis), задний *затылочный полюс* (polus occipitalis) и *височный полюс* (polus temporalis). На поверхности полушарий определяются борозды, разделяющие возвышения, — извилины.

Верхнелатеральная поверхность полушария имеет выпуклую форму (рис. 388). Впереди находится ***лобная доля*** (lobus frontalis), которая начинается лобным полюсом, сзади ограничена *центральной бороздой* (sulcus centralis), снизу — *латеральной бороздой* (sulcus lateralis). Центральная, или Роландова, борозда начинается на верх-

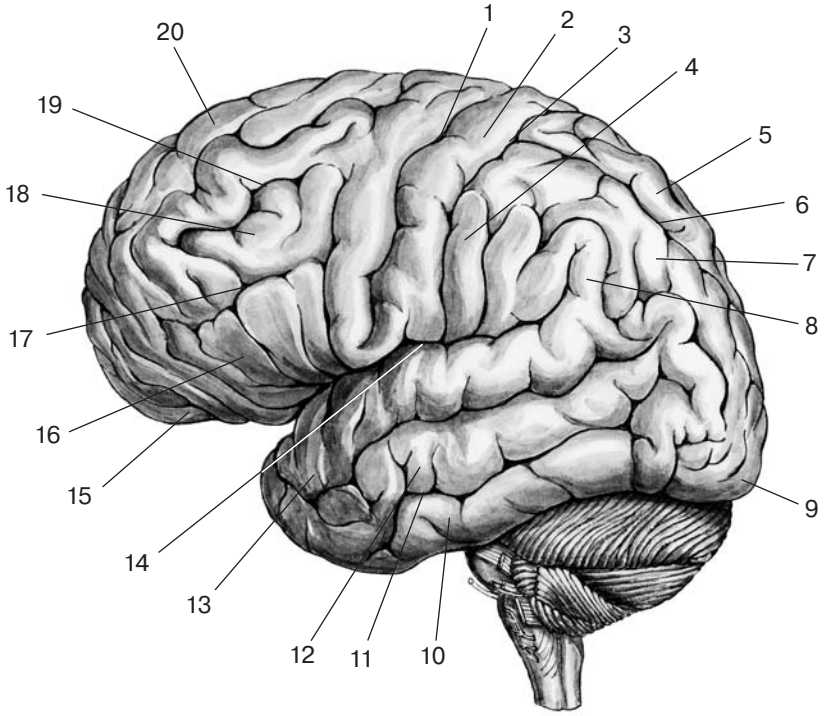

Рис. 388. Верхне-латеральная поверхность полушария конечного (большого) мозга, левого. Вид слева:

1 — предцентральная борозда; 2 — предцентральная извилина; 3 — центральная борозда; 4 — постцентральная извилина; 5 — верхняя теменная долька; 6 — внутритеменная борозда; 7 — нижняя теменная долька; 8 — надкраевая извилина; 9 — затылочный полюс; 10 — нижняя височная извилина; 11 — нижняя височная борозда; 12 — средняя височная извилина; 13 — верхняя височная извилина; 14 — латеральная борозда; 15 — глазничная часть; 16 — нижняя лобная извилина; 17 — нижняя лобная борозда; 18 — средняя лобная извилина; 19 — верхняя лобная борозда; 20 — верхняя лобная извилина

нем крае полушария, идет книзу по верхнелатеральной его поверхности и заканчивается перед латеральной бороздой. Кпереди и параллельно центральной борозде проходит *предцентральная борозда* (sulcus precentralis), от которой кпереди идут *верхняя* и *нижняя лобные борозды* (sulci frontales superior et inferior). Центральная и предцентральная борозды ограничивают *предцентральную извилину* (gyrus precentralis), в коре которой находится корковый двигательный центр. Выше верхней лобной борозды располагается *верхняя лобная извилина* (gyrus frontalis superior), между верхней и нижней лобными бороздами — *средняя лобная извилина* (gyrus frontalis medius), книзу от нее — *нижняя лобная извилина* (gyrus frontalis inferior), или извилина Брока. В нижнюю лобную извилину из латеральной борозды вдаются *восходящая* и *передняя ветви* (rami ascendens et anterior), между которыми находится *треугольная часть* (pars triangularis). Между восходящей ветвью и нижним отделом предцентральной борозды расположена *покрышечная часть* (pars opercularis), или *лобная покрышка* (operculum frontale). *Глазничная часть* (pars orbitalis) находится спереди от передней

ветви. В этом месте латеральная борозда расширена и называется латеральной *ямкой большого мозга* (fossa lateralis cerebri).

Позади центральной борозды находится ***теменная доля*** (lobus parietalis), задней границей которой является *теменно-затылочная борозда* (sulcus parietooccipitalis), начинающаяся на медиальной стороне полушария большого мозга. Нижней границей теменной доли служит задняя часть латеральной борозды. Почти параллельно центральной борозде и кзади от нее располагается *постцентральная борозда* (sulcus postcentralis), от которой начинается идущая кзади *внутритеменная борозда* (sulcus intraparietalis). Между центральной и постцентральной бороздами находится *постцентральная извилина* (gyrus postcentralis), кора которой является центром общей чувствительности. Кверху от внутритеменной борозды располагается *верхняя теменная долька* (lobulus parietalis superior), а книзу находится *нижняя теменная долька* (lobulus parietalis inferior). В составе нижней теменной дольки различают небольшие надкраевую и угловую извилины. *Надкраевая извилина* (gyrus supramarginalis) охватывает конец латеральной борозды. *Угловая извилина* (gyrus angularis) замыкает конечную часть верхней височной борозды. Нижний отдел нижней теменной дольки и прилежащая к нему нижняя часть постцентральной и предцентральной извилин названы *лобно-теменной покрышкой* (operculum parietale) островка.

Затылочная доля (lobus occipitalis) находится позади теменно-затылочной борозды, заканчивается сзади затылочным полюсом. Наиболее выражена поперечная затылочная борозда, рядом определяется полулунная борозда.

Височная доля (lobus temporalis) занимает нижнелатеральный отдел полушария; отделена от лобной и теменной долей латеральной бороздой. Верхний край височной доли, прилежащий к латеральной борозде, образует *височную покрышку* (operculum temporale), прикрывающую островковую долю. Спереди височная доля начинается височным полюсом, где берет начало *верхняя височная борозда* (sulcus temporalis superior), идущая кзади почти параллельно латеральной борозде. Под верхней височной бороздой в том же направлении проходит *нижняя височная борозда* (sulcus temporalis inferior). Между латеральной и верхней височной бороздами располагается *верхняя височная извилина* (gyrus temporalis superior). На верхней стороне верхней височной извилины видны *поперечные височные извилины* (gyri temporales transversi), или извилины Гешля, которые являются корковым центром слуха. Верхняя и нижняя височные борозды ограничивают *среднюю височную извилину* (gyrus temporalis medius). Под нижней височной бороздой находится *нижняя височная извилина* (gyrus temporalis inferior).

Островок, островковая доля (insula, s. lobulus insularis), находится на дне латеральной ямки большого мозга; по периферии ограничен *круговой бороздой островка* (sulcus circularis insulae), или Рейлевой бороздой (рис. 389). Островок разделяется на переднюю и заднюю части (доли) *центральной бороздой островка* (sulcus centralis insulae). В передней части островка имеются несколько *коротких извилин* (gyri insulae breves), а в задней части — *длинная извилина островка* (gyrus longus insulae).

На **медиальной поверхности полушарий** видны все доли, кроме островковой (рис. 390). Мозолистое тело отграничено от остальных отделов полушария *бороздой мозолистого тела*, которая сзади огибает валик мозолистого тела, идет книзу и кпереди и переходит в *гиппокампальную борозду* (борозду гиппокампа, sulcus hippocampi, s. hippocampalis) на нижней стороне полушария большого мозга. Над бороздой мозолистого тела расположена *поясная извилина* (gyrus cinguli). Кзади и книзу от валика мозолистого тела поясная извилина образует сужение — *перешеек поясной извилины* (isthmus gyri cinguli), который переходит в *парагиппокампальную*

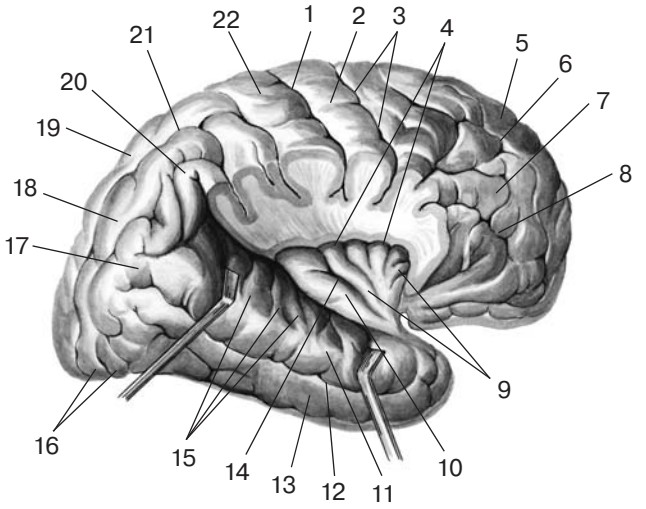

Рис. 389. Островковая доля (островок) большого мозга. Правое полушарие. Височная доля смещена вниз. Нижняя часть лобной и теменной долей большого мозга удалена. Вид справа:

1 — центральная борозда; 2 — предцентральная извилина; 3 — предцентральная борозда; 4 — круговая борозда островка; 5 — верхняя лобная извилина; 6 — верхняя лобная борозда; 7 — средняя лобная извилина; 8 — нижняя лобная борозда; 9 — короткие извилины островка; 10 — длинная извилина островка; 11 — верхняя височная извилина; 12 — верхняя височная борозда; 13 — средняя височная извилина; 14 — центральная борозда островка; 15 — поперечные височные извилины; 16 — затылочная доля; 17 — угловая извилина; 18 — нижняя теменная долька; 19 — верхняя теменная долька; 20 — надкраевая извилина; 21 — внутритеменная борозда; 22 — постцентральная извилина

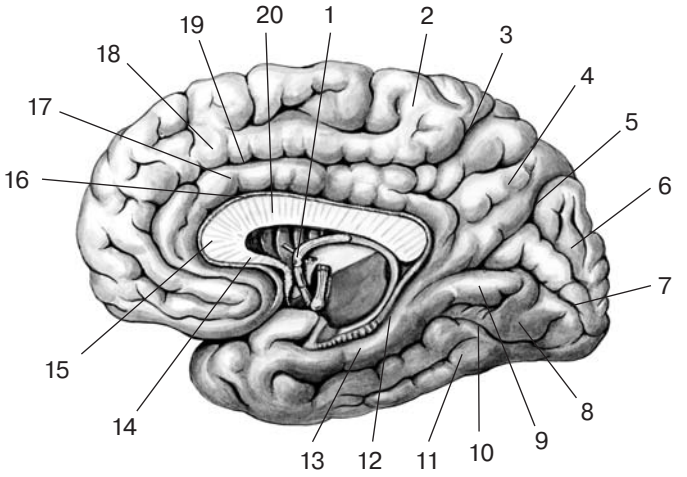

Рис. 390. Борозды и извилины на медиальной и нижней сторонах правого полушария конечного мозга. Сагиттальный разрез. Вид слева:

1 — свод; 2 — парацентральная долька; 3 — подтеменная борозда; 4 — предклинье; 5 — теменно-затылочная борозда; 6 — клин; 7 — шпорная борозда; 8 — медиальная затылочно-височная извилина; 9 — язычная извилина; 10 — затылочно-височная борозда; 11 — латеральная затылочно-височная извилина; 12 — борозда гиппокампа; 13 — парагиппокампальная извилина; 14 — клюв мозолистого тела; 15 — колено мозолистого тела; 16 — борозда мозолистого тела; 17 — поясная извилина; 18 — верхняя лобная извилина; 19 — поясная борозда; 20 — ствол мозолистого тела

извилину (gyrus parahippocampalis). Поясная извилина, перешеек и парагиппокампальная извилина вместе образуют *сводчатую извилину* (gyrus fornicatus). В глубине парагиппокампальной борозды располагается в виде тонкой полоски *зубчатая извилина* (gyrus dentatus). Над поясной извилиной проходит *поясная борозда* (sulcus cinguli). Она начинается снизу и спереди от клюва мозолистого тела, идет кверху и кзади, заканчиваясь выше и позади валика мозолистого тела как *подтеменная борозда* (sulcus subparietalis). Между предцентральной бороздой и концом поясной борозды располагается *парацентральная долька* (lobulus paracentralis). Между краевой частью поясной борозды спереди и теменно-затылочной бороздой сзади находится *предклинье* (precuneus), принадлежащее теменной доле. Через затылочную долю спереди назад проходит *шпорная борозда* (sulcus calcarinus), которая начинается от борозды мозолистого тела и идет к затылочному полюсу. Теменно-затылочная борозда спереди и шпорная борозда сзади ограничивают в пределах затылочной доли ее участок — *клин* (cuneus), под которым находится *язычная извилина* (gyrus lingualis), ограниченная снизу *коллатеральной бороздой* (sulcus collateralis).

Нижняя поверхность полушария образована лобной долей (спереди), височной и затылочной долями (рис. 391). В передних отделах полушария заметна продольная *обонятельная борозда* (sulcus olfactorius). В области обонятельного треуголь-

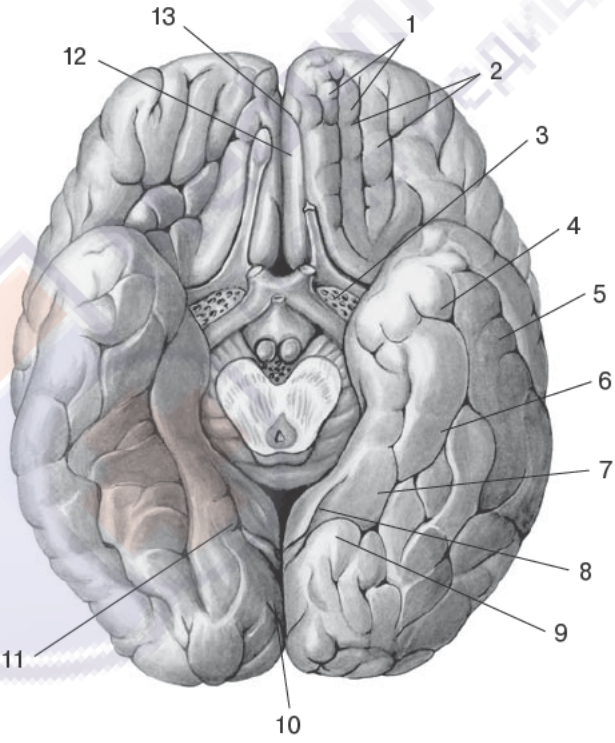

Рис. 391. Борозды и извилины нижней поверхности полушарий большого мозга:

1 — глазничные борозды; 2 — глазничные извилины; 3 — переднее продырявленное вещество; 4 — затылочно-височная борозда; 5 — латеральная затылочно-височная извилина; 6 — медиальная затылочно-височная извилина; 7 — коллатеральная борозда; 8 — гиппокампальная борозда; 9 — язычная извилина; 10 — шпорная борозда; 11 — парагиппокампальная извилина; 12 — прямая извилина; 13 — обонятельная борозда

ника различимы *медиальная* и *латеральная обонятельные полоски* (striae olfactoriae medialis et lateralis). Между продольной щелью большого мозга и обонятельной бороздой видна *прямая извилина* (gyrus rectus). Латеральнее обонятельной борозды находятся *глазничные борозды* (sulci orbitales), разграничивающие *глазничные извилины* (gyri orbitales). Книзу и латеральнее язычной извилины сзади наперед проходит *коллатеральная борозда* (sulcus collateralis), кпереди от которой расположена *носовая борозда* (sulcus rhinalis). Она ограничивает латерально изогнутый конец парагиппокампальной извилины — *крючок* (uncus). Латеральнее коллатеральной борозды находится *медиальная затылочно-височная извилина* (gyrus occipitotemporalis medialis), а латеральнее ее расположена *латеральная затылочно-височная извилина* (gyrus occipitotemporalis lateralis), отделенная *затылочно-височной бороздой* (sulcus occipitotemporalis).

Часть структур головного мозга, расположенных в основном на медиальной и нижней сторонах полушарий, относят к лимбической системе, участвующей в обеспечении эмоционально-адаптивных реакций, мотиваций и др. (рис. 392). Эти реакции находятся в связи с обонятельными функциями. Анатомической основой лимбической системы являются: обонятельная луковица, обонятельный тракт, обонятельный треугольник вместе с медиальной и латеральной обонятельными полосками, переднее продырявленное вещество, сводчатая извилина, гиппокамп (аммонов рог), зубчатая извилина, крючок, поясная извилина и ее перешеек, парагиппокампальная и зубчатая извилины.

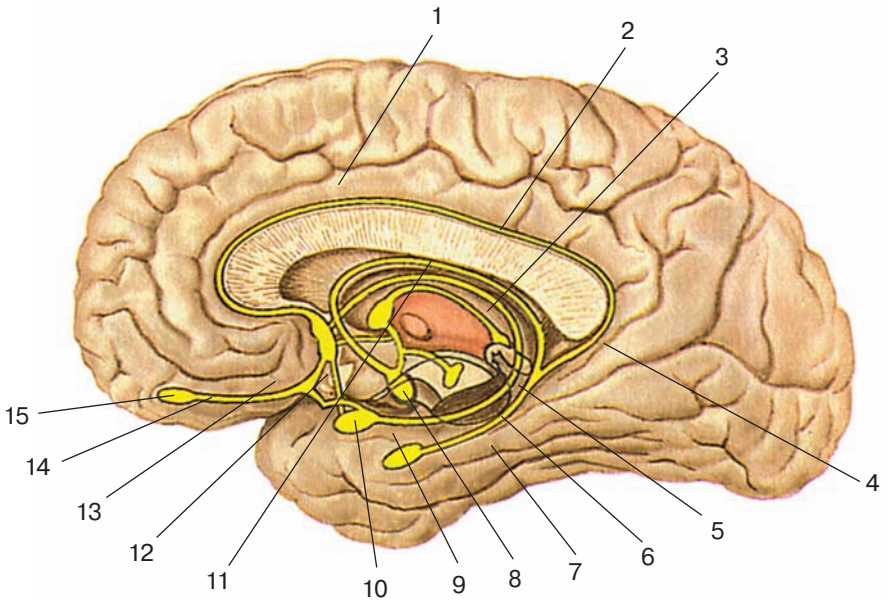

Рис. 392. Структуры лимбической системы головного мозга. Сагиттальный разрез полушария большого мозга, правого. Вид слева. Схема:

1 — поясная извилина; 2 — серая полоска; 3 — мозговая полоска; 4 — перешеек поясной извилины; 5 — терминальная полоска; 6 — гиппокамп; 7 — крючок; 8 — сосцевидное тело; 9 — парагиппокампальная извилина; 10 — миндалевидное тело; 11 — свод мозга; 12 — обонятельный треугольник; 13 — паратерминальная извилина; 14 — обонятельный тракт; 15 — обонятельная луковица

Возрастные особенности строения полушарий большого мозга

Масса головного мозга у новорожденных равна 340—430 г у мальчиков и 330—370 г у девочек (рис. 393). К концу 1-го года она увеличивается в 2 раза, к 4—5 годам — в 3 раза, в возрасте примерно 20 лет она достигает максимума.

Длина полушария у новорожденного составляет 100—130 мм, ширина — 31—50 мм, высота его — 55—75 мм. Глубина продольной щели мозга над средней частью мозолистого тела равняется 22—30 мм.

В период новорожденности наиболее развитыми являются височные и затылочная доли; лобная доля относительно невелика, но сильно выпуклая кпереди. До 4-летнего возраста полушария равномерно растут во всех направлениях, затем преобладает их рост в высоту. Наиболее интенсивно при этом растут лобная и теменная доли полушарий. В возрасте 5—7 лет из-за усиленного роста лобная доля прикрывает островок.

Борозды полушарий (первичные) к рождению слабо выражены, они недостаточно глубокие, состоят часто из нескольких не соединенных между собой частей. У новорожденных уже отмечаются индивидуальные различия и асимметрия расположения, числа, длины и ширины борозд. Различают два крайних варианта топографии борозд и извилин у детей — с более горизонтальным расположением борозд и извилин и с более вертикальным.

Мелких борозд (вторичных, третичных) у новорожденных достаточно мало. Они постепенно появляются на 1-м году жизни ребенка. Общая средняя длина борозд у новорожденного в среднем равна 5 560 мм, в возрасте 10—11 лет — 10 325 мм. Процентное отношение поверхности коры, скрытой в глубине борозд, к площади коры данной области у затылочной доли в возрасте 6 месяцев внеутробного развития равно 2,7%, у новорожденных — 66% (у взрослого человека — 72%).

Проекцию борозд и извилин головного мозга у детей удобнее с практическими целями производить на область расположения швов черепа. Центральная борозда у детей расположена под теменной костью, более кзади от венечного шва по сравнению со взрослыми людьми. У новорожденных это расстояние составляет 20—35 мм у верхней части борозды и 15—20 мм — у нижней части. Иногда венечный шов и нижняя часть центральной борозды совмещаются, соответствуя друг другу. У новорожденных латеральная ямка мозга располагается на расстоянии 10—15 мм над чешуйчатым швом и на 10—12 мм кпереди от наружного слухового прохода. Латеральная борозда находится над чешуйчатым швом (под передним краем теменной кости. К началу 3-го года жизни проекция борозды смещается книзу, к 6 годам достигает края чешуи височной кости. Теменно-затылочная борозда ориентирована на расстоянии 10—12 мм кпереди от ламбдовидного шва, позади которого находится затылочная доля. Передний конец верхней височной борозды у новорожденных соответствует области расположения клиновидного родничка, нижний край этой борозды проецируется вдоль чешуйчатого шва. Средняя

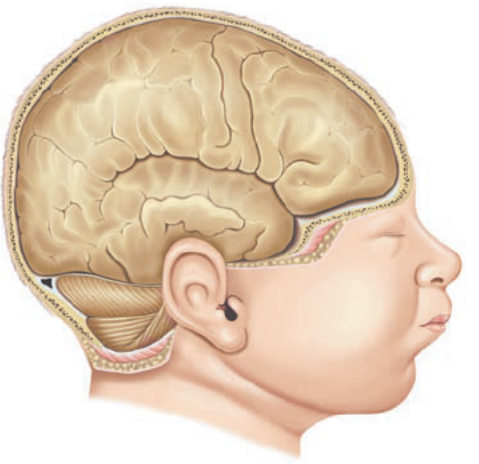

Рис. 393. Головной мозг новорожденного, правое полушарие. Вид справа

часть латеральной затылочно-височной и латеральный край парагиппокампальной извилин соответствуют уровню каменисто-чешуйчатой щели. Соотношения борозд, извилин с костями и швами черепа, типичные для взрослого человека, наблюдаются начиная с возраста 6—8 лет.

Строение и функции коры полушарий большого мозга

Поверхностный слой полушарий большого мозга образован серым веществом — ***корой большого мозга*** (cortex cerebri), толщина которой равна 1,3—5 мм. У коры различают шесть слоев (пластинок): молекулярную, наружную зернистую, наружную пирамидную, внутреннюю зернистую, внутреннюю пирамидную и мультиформную (полиформную) пластинки (рис. 394). Площадь поверхности коры больших полушарий составляет в среднем 220 000 мм^2. В коре содержатся примерно 10—14 млрд. нейронов.

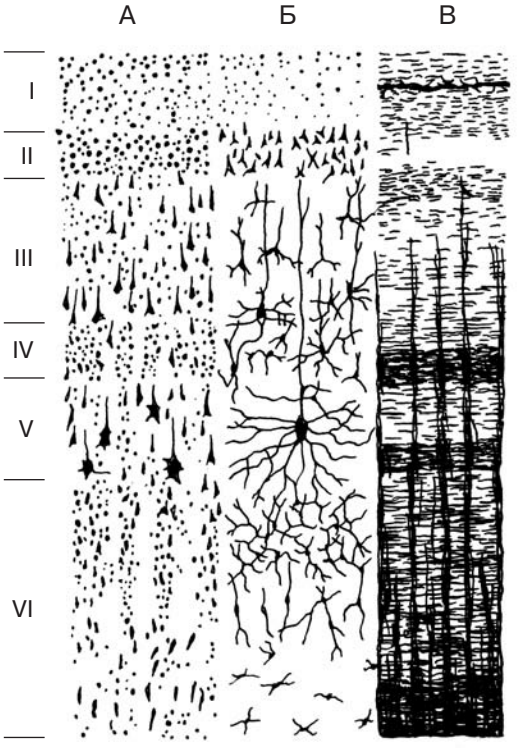

Рис. 394. Строение коры полушарий большого мозга. Схема:

А — слой клеток; Б — типы клеток; В — слои волокон; I — молекулярная пластинка; II — наружная зернистая пластинка; III — наружная пирамидная пластинка; IV — внутренняя зернистая пластинка; V — внутренняя пирамидная пластинка; VI — мультиформная пластинка

В коре большого мозга осуществляется высший анализ всех внешних и внутренних раздражений. В коре находятся центры, регулирующие выполнение определенных функций, поэтому кору можно рассматривать как совокупность корковых отделов (ядер) анализаторов. В коре постцентральной извилины и верхней теменной дольки расположен *центр общей чувствительности* (температурной, болевой, осязательной, чувства кожного давления) и проприоцептивной чувствительности. *Ядро двигательного анализатора* находится в коре предцентральной извилины и парацентральной дольки. *Ядро двигательного анализатора, контролирующего синтез всех сложных (комбинированных) целенаправленных движений*, расположено в коре нижней теменной дольки и надкраевой извилины. *Ядро анализатора, ответственного за узнавание предмета на ощупь* (чувства стереогнозии), расположено в поверхностных слоях коры верхней теменной дольки. *Ядро слухового анализатора* расположено в области поперечных височных извилин (извилин Гешля). *Ядро зрительного анализатора* находится на медиальной стороне затылочной доли по обеим сторонам от шпорной борозды. *Ядра вкусового* и *обонятельного анализаторов* находятся на нижней стороне височной доли, в области крючка и в области гиппокампа.

Возрастные особенности строения и функций коры полушарий большого мозга

В составе головного мозга у новорожденных велика относительная доля воды, относительно слабо выражены отростки нейронов и глиальные элементы, поэтому головной мозг у новорожденных имеет более рыхлую консистенцию, чем у взрослых. Граница между серым и белым веществом у новорожденных недостаточно четкая, макроскопически определяется с трудом. Серое вещество полушарий большого мозга у новорожденных тонкое, нейроны плотно прилежат друг к другу. После рождения число нейронов не увеличивается. Они в этом возрасте дифференцированы слабо. Пирамидные клетки не имеют типичной формы. Слои в сером веществе коры полушарий большого мозга у новорожденных почти не определяются. Серое вещество представлено тяжами мономорфных клеток, которые располагаются почти перпендикулярно поверхности коры. Нейроны мелкие, имеют небольшое количество отростков. Миелиновые нервные волокна почти отсутствуют, их миелинизация продолжается в первые месяцы после рождения и заканчивается полностью к 2—3 годам. Недостаточная зрелость коры головного мозга у новорожденных (все жизненные процессы контролируются преимущественно подкорковыми образованиями) соответствует почти непрерывному полусонному состоянию новорожденных. Малая дифференцировка нейронов коры в этом возрасте является одной из причин повышенной восприимчивости детей к интоксикации, склонностью организма к выраженным реакциям на любые внешние воздействия. После рождения и до возраста 2—3 лет расстояние между соседними нейронами коры головного мозга увеличивается, объем нервных клеток возрастает, у них уменьшается ядерно-цитоплазматическое отношение. У нейронов увеличивается количество отростков, синапсов, тигроидного вещества и органелл.

Разные участки коры полушарий головного мозга у детей имеют неодинаковые темпы и сроки возрастных преобразований. Характерные для взрослых людей цитоархитектонические признаки в коре полушарий большого мозга у постцентральной извилины у детей наблюдаются в возрасте 1—2 лет, у верхней теменной дольки — в 2—4 года. Дифференцировка нейронов проявляется при этом значительным увеличением длины аксонов, количества дендритов, увеличением их «разветвленности», становлением и усложнением синаптических связей, миелинизацией отростков и др. Миелоархитектоника, как и цитоархитектоника коры, в разных ее отделах имеет свои темпы формирования. У прецентральной извилины значительные анатомо-функциональные изменения происходят в возрасте 1,5 месяцев, 3, 6 и 10 лет. Эти изменения по времени совпадают с расширением двигательной функции, развитием умственной деятельности, эмоциональной сферы.

Миелинизация нисходящих (двигательных) путей начинается на 6-м месяце, а пирамидного пути — с 9-го месяца жизни плода. Миелинизация пирамидного пути полностью завершается к 4 годам.

Вопросы для повторения и самоконтроля

1. Какие борозды и извилины располагаются на верхнелатеральной стороне полушарий большого мозга?
2. Назовите борозды и извилины, находящиеся на медиальной стороне полушарий большого мозга.
3. Назовите борозды и извилины, расположенные на нижней стороне полушарий большого мозга.
4. Какие анатомические образования относятся к лимбической системе? Какие функции выполняет лимбическая система?

5. Назовите слои коры у полушарий большого мозга.
6. Назовите места расположения в коре ядер различных анализаторов.
7. Расскажите о возрастных особенностях коры больших полушарий у новорожденных.
8. Расскажите о возрастных преобразованиях различных участков коры в детском возрасте.

Базальные ядра и белое вещество конечного мозга

Базальные (подкорковые) ядра (nuclei basales) — это компактные скопления серого вещества (узлы) в белом веществе полушарий конечного мозга (рис. 395). Базальные ядра являются центрами экстрапирамидной системы, осуществляющей непроизвольную (автоматическую) регуляцию двигательных актов и мышечного конуса, поддержание позы, организацию двигательного выражения эмоций. К базальным ядрам относят хвостатое ядро, чечевицеобразное ядро, ограду и миндалевидное тело.

Хвостатое ядро (nucleus caudatus) находится кпереди от таламуса. У хвостатого ядра различают головку, тело и хвост. *Головка* (caput) хвостатого ядра является его передней, утолщенной частью, она образует латеральную стенку переднего рога бокового желудочка. Латеральнее головки хвостатого ядра находится передняя ножка внутренней капсулы. Головка хвостатого ядра суживается кзади и переходит в его *тело* (corpus), которое ограничивает снизу дно центральной части бокового желудочка, а сзади переходит в его хвост. *Хвост* (cauda) постепенно истончается, образует изгиб книзу, участвует в образовании верхней стенки нижнего рога бокового желудочка. *Чечевицеобразное ядро* (nucleus lentiformis) расположено латеральнее таламуса и хвостатого ядра. От таламуса чечевицеобразное ядро отделено задней ножкой внутренней капсулы. Двумя параллельными вертикальными прослойками белого вещества — *латеральной* и *медиальной мозговыми пластинками* (laminae medullares lateralis et medialis) — чечевицеобразное ядро разделено на две части, поэтому это ядро рассматривают как *полосатое тело* (corpus striatum). Латерально располагается *скорлупа* (putamen), медиально — *бледный шар* (globus pallidus). *Ограда* (claus-

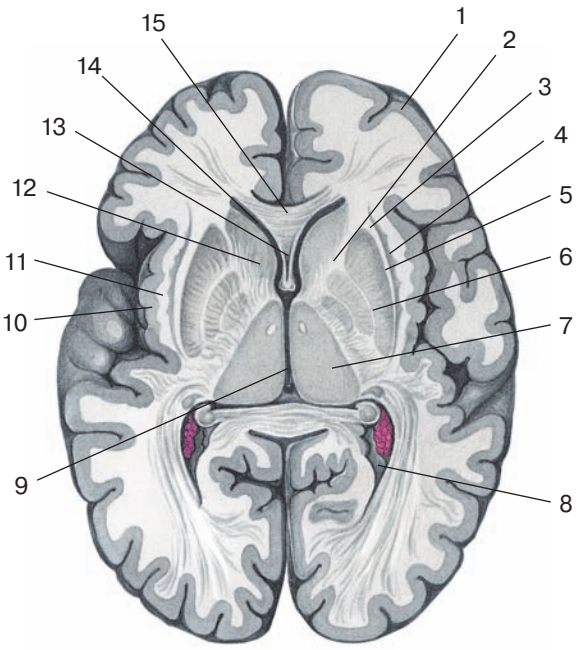

Рис. 395. Базальные ядра большого мозга. Горизонтальный разрез. Вид сверху:

1 — кора (плащ) большого мозга; 2 — внутренняя капсула; 3 — наружная капсула; 4 — ограда; 5 — скорлупа; 6 — бледный шар; 7 — таламус; 8 — задний рог бокового желудочка; 9 — III желудочек; 10 — кора островковой доли; 11 — самая наружная капсула; 12 — головка хвостатого ядра; 13 — полость прозрачной перегородки; 14 — передний рог бокового желудочка; 15 — колено мозолистого тела

trum) в виде тонкой пластинки серого вещества располагается в белом веществе полушария между скорлупой и корой островка. Между оградой и скорлупой в виде тонкой прослойки белого вещества находится *наружная капсула* (capsula externa). От коры островка ограда отделяется *самой наружной капсулой* (capsula extrema).

Миндалевидное тело (corpus amygdaloideum) находится в белом веществе передней части височной доли, граничит с парагиппокампальной извилиной (рис. 396). В составе миндалевидного тела различают латеральное, медиальное, центральное и корковое базальные ядра.

Внутренняя капсула (capsula interna) — это изогнутая пластинка белого вещества, расположенная между чечевицеобразным ядром с латеральной стороны, хвостатым ядром и таламусом — с медиальной стороны. Через внутреннюю капсулу проходят все проекционные проводящие пути, связывающие кору полушарий большого мозга с другими отделами центральной нервной системы (рис. 397). У внутренней капсулы различают переднюю и заднюю ножки, соединенные ее коленом. *Передняя ножка* (crus anterius) внутренней капсулы располагается между хвостатым и чечевицеобразным ядром. *Задняя ножка* (crus posterius) внутренней капсулы находится между таламусом и чечевицеобразным ядром. Ножки внутренней капсулы соединяются под углом, открытым латерально, образуют колено этой капсулы. Через колено внутренней капсулы проходят *волокна корково-ядерного пути* (fibrae corticonucleares), идущие от коры предцентральной извилины к двигательным ядрам черепных нервов.

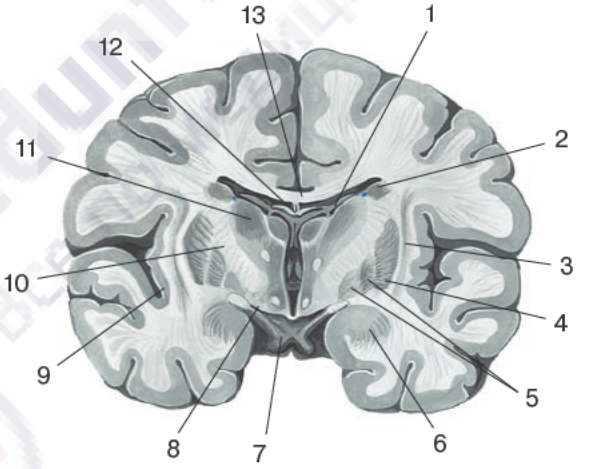

Рис. 396. Фронтальный разрез. Вид сзади:

1 — сосудистое сплетение бокового желудочка (центральная часть); 2 — хвостатое ядро; 3 — ограда; 4 — скорлупа; 5 — бледный шар; 6 — миндалевидное тело; 7 — сосцевидное тело; 8 — зрительный тракт; 9 — кора островковой доли; 10 — внутренняя капсула; 11 — таламус; 12 — свод мозга; 13 — мозолистое тело

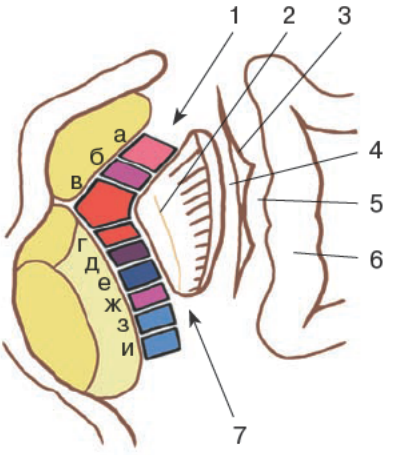

Рис. 397. Расположение проводящих путей во внутренней капсуле большого мозга. Схема:

1 — передняя ножка внутренней капсулы; 2 — чечевицеобразное ядро; 3 — ограда; 4 — наружная капсула; 5 — самая наружная капсула; 6 — кора островковой доли; 7 — задняя ножка внутренней капсулы.

а — передняя лучистость таламуса (лобно-таламический путь); *б* — лобно-мостовой путь; *в* — корково-ядерный путь; *г* — корково-спинномозговой путь; *д* — таламотеменной (спиноталамический путь); *е* — корково-таламический путь; *ж* — корково-мостовой путь; *з* — слуховая лучистость; *и* — зрительная лучистость

В переднем отделе задней ножки, позади колена внутренней капсулы, идут *корково-спинномозговые волокна* (fibrae corticospinales). Они направляются из предцентральной извилины к двигательным ядрам передних рогов спинного мозга. Кзади от корково-спинномозговых путей задней ножки проходят чувствительные таламокортикальные волокна (*таламотеменные*, fibrae thalamoparietales), которые идут из таламуса в кору постцентральной извилины.

Кзади от таламотеменного пути проходят *корково-мостовые волокна* (fibrae corticopontinae). Эти пути начинаются от клеток разных участков коры затылочной, теменной, височной долей; направляются к собственным ядрам моста. В задних отделах задней ножки внутренней капсулы идут волокна слухового пути (*слуховая лучистость*, radiatio acustica) и зрительного проводящего пути (*зрительная лучистость*, radiatio optica).

Передняя ножка внутренней капсулы образована волокнами *лобно-мостового пути* (tractus frontopontinus) и восходящими волокнами — *передней лучистостью таламуса* (radiatio thalami anterior). Волокна восходящих проводящих путей расходятся от внутренней капсулы к различным участкам коры, образуя *лучистый венец* (corona radiata).

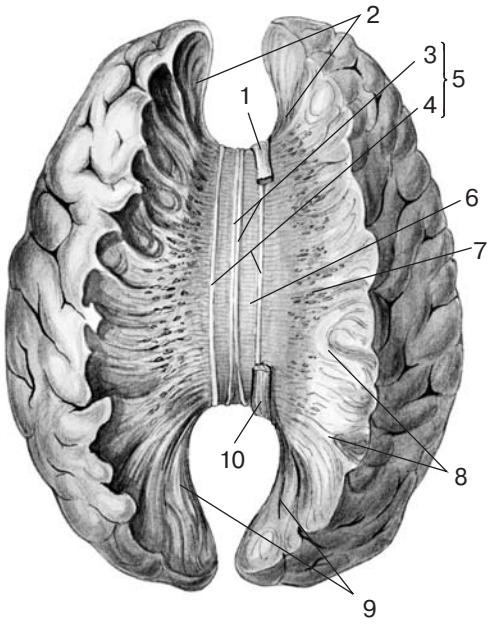

Рис. 398. Мозолистое тело и лучистость мозолистого тела. Часть белого вещества полушарий удалена. Вид сверху:

1 — пояс (перерезан); 2 — лучистость мозолистого тела (малые щипцы); 3 — медиальные продольные полоски; 4— латеральные продольные полоски; 5 — серый покров; 6 — валик мозолистого тела; 7 — лучистость мозолистого тела; 8 — дугообразные волокна большого мозга; 9 — лучистость мозолистого тела (большие щипцы); 10 – пояс (перерезан)

Мозолистое тело содержит комиссуральные волокна, соединяющие участки коры обоих полушарий, служащие для координации их функций. У мозолистого тела выделяют клюв, колено, ствол и валик (см. рис. 387). Поперечные волокна мозолистого тела в каждом полушарии расходятся в стороны и образуют *лучистость мозолистого тела* (radiatio corporis callosi) (рис. 398). Волокна колена мозолистого тела идут к коре *лобных долей*, образуя *малые*, или *лобные, щипцы* (forceps minor, s. frontalis). Поперечные волокна ствола мозолистого тела соединяют кору теменных и височных долей обоих полушарий. В валике проходят волокна, идущие к коре затылочных долей (*большие,* или *затылочные, щипцы*; forceps major, s. occipitalis). Верхняя сторона мозолистого тела покрыта тонкой пластинкой серого вещества (*серый покров*, indusium griseum).

Под мозолистым телом располагается ***свод*** (fornix), у которого выделяют тело, столб, ножку и ленту свода (рис. 399). *Тело* (corpus) свода находится под задней частью мозолистого тела, латерально граничит с сосудистым сплетением бокового желудочка, внизу — с таламусом. Правое и левое тела свода соединены поперечными волок-

нами — *спайкой* (commissura) свода (Давидова лира). Передняя часть свода изгибается вниз, переходит в *столб* (columna) свода, который оканчивается в сосцевидном теле. Кзади каждое тело свода продолжается в *ножку* (crus) свода, которая на уровне подушки таламуса уходит латерально и вниз, уплощается, образует *ленту свода* (taenia fornicis). Лента свода срастается с гиппокампом своей стороны и образует бахромку гиппокампа, которая обращена в полость нижнего рога бокового желудочка (рис. 400).

Кпереди от тела и столба свода мозга сагиттально расположена прозрачная перегородка. Каждая пластинка прозрачной перегородки натянута между столбом свода сзади, мозолистым телом вверху, коленом и клювом мозолистого тела спереди и снизу. Между двумя пластинками свода находится щелевидная полость. Пластинка прозрачной перегородки является медиальной стенкой переднего рога бокового желудочка.

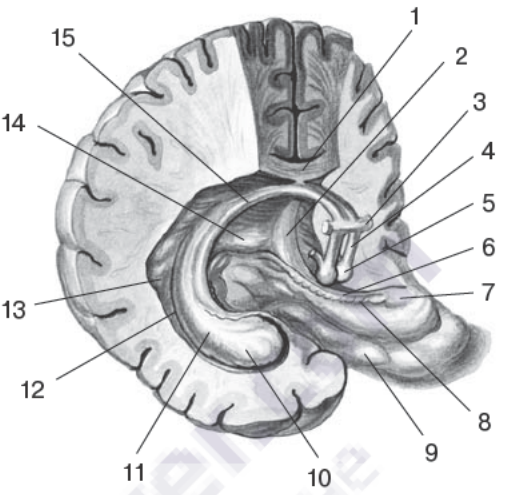

Рис. 399. Свод мозга и гиппокамп. Передне-боковая часть большого мозга удалена. Вид сверху и немного справа:

1 — мозолистое тело; 2 — ножка свода; 3 — передняя спайка; 4 — столб свода; 5 — сосцевидное тело; 6 — бахромка гиппокампа; 7 — крючок; 8 — зубчатая извилина; 9 — парагиппокампальная извилина; 10 — ножка гиппокампа; 11 — гиппокамп; 12 — боковой желудочек; 13 — птичья шпора; 14 — спайка свода; 15 — тело свода

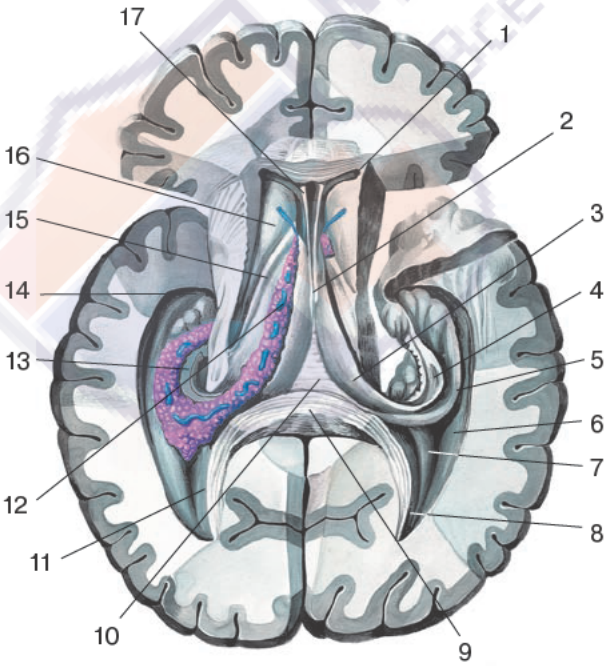

Рис. 400. Боковые желудочки. Горизонтальный разрез. Боковые желудочки вскрыты. Вид сверху:

1 — передний рог бокового желудочка; 2 — тело свода; 3 — ножка свода; 4 — бахромка гиппокампа; 5 — гиппокамп; 6 — коллатеральный треугольник; 7 — птичья шпора; 8 — задний рог бокового желудочка; 9 — валик мозолистого тела; 10 — спайка свода; 11 — луковица заднего рога (бокового желудочка); 12 — сосудистое сплетение бокового желудочка; 13 — бахромка гиппокампа; 14 — нижний рог бокового желудочка; 15 — пограничная терминальная полоска; 16 — головка хвостатого ядра; 17 — пластинка прозрачной перегородки

Возрастные особенности строения базальных ядер и мозолистого тела

Базальные ядра хорошо выражены у новорожденных, их топография и форма после рождения изменяются незначительно. Изменения состоят в увеличении размеров ядер и в дифференцировке их клеточных элементов. Длина хвостатого ядра у новорожденного равна 38—45 мм, ширина (в области головки) — 7—10 мм, высота — 20—25 мм. Длина чечевицеобразного ядра у новорожденных составляет 24—30 мм, ширина —10—15 мм, высота — 18—20 мм.

Наиболее активно базальные ядра растут и развиваются в первые два года жизни ребенка. За этот период длина хвостатого и чечевицеобразного ядер по сравнению с таковыми у новорожденных возрастает в 2 раза, ширина хвостатого ядра — в 2 раза, чечевицеобразного ядра — в 3 раза. Высота чечевицеобразного ядра увеличивается на 30%, хвостатого — на 60%. После 2 лет базальные ядра увеличиваются медленнее.

Белое вещество полушарий у новорожденного содержит небольшое количество миелиновых волокон. Миелинизация их активно происходит в первые недели и месяцы после рождения. Миелинизация афферентных волокон в основном осуществляется с 2 месяцев до 4—5 лет, эфферентных волокон — в период с 4—5 месяцев до 7—8 лет.

Мозолистое тело у новорожденного короткое и узкое, его длина равна 43—45 мм, толщина — 2,5—3,0 мм. После рождения в связи с преобразованиями полушарий оно увеличивается в длину в каудальном и краниальном направлениях, увеличивается толщина его ствола и валика, что связано с возрастанием числа комиссуральных волокон (до 200—300 млн у взрослых людей). Мозолистое тело в онтогенезе дифференцируется позже, чем другие комиссуральные пути (волокна).

Ассоциативные волокна конечного мозга начинают формироваться позднее комиссуральных и проекционных путей. После рождения темпы их развития, однако, более активные. Ассоциативные пути у новорожденных не миелинизированы, миелиновая оболочка формируется в возрасте 2 месяцев, когда образуются связи с проекционными центрами коры большого мозга.

Боковые желудочки

Левый (первый) ***боковой желудочек*** (ventriculus lateralis) является полостью левого полушария, а правый (второй) желудочек — правого полушария большого мозга. У каждого желудочка различают центральную часть, передний (лобный), задний (затылочный) и нижний (височный) рога (рис. 401). *Центральная часть* (pars centralis) желудочка расположена в белом веществе теменной доли. Верхней стенкой центральной части служит мозолистое тело, нижней — дорсальная поверхность таламуса, покрытая частью сосудистого сплетения, и пограничная полоса, разделяющая хвостатое ядро и таламус. Медиальной стенкой бокового желудочка является тело свода. Между телом свода сверху и таламусом внизу находится *сосудистая щель* (fissura choroidea), к которой прилежит *сосудистое сплетение* (plexus choroideus). *Передний рог* (cornu anterius) бокового желудочка располагается в белом веществе лобной доли полушария большого мозга. Медиальной стенкой его является прозрачная перегородка; латеральной и частично нижней — головка хвостатого ядра; верхней, передней и нижней стенкой — волокна мозолистого тела. *Нижний рог* (cornu inferius) бокового желудочка является полостью височной доли полушария. Медиальной стенкой нижнего рога является *гиппокамп* (hippocampus), кпереди заканчивающийся утолщением, разделенным бороздами (*пальцы гиппокампа*, digitationes hippocampi). С медиальной стороны к гиппокампу присоединяется *бахромка гиппокампа* (fimbria hippocampi),

являющаяся продолжением ленты свода. К бахромке гиппокампа прикрепляется сосудистое сплетение бокового желудочка, проникающее сюда из центральной его части. *Задний рог* (cornu posterius) бокового желудочка является полостью затылочной доли, ограниченной сверху и латерально мозолистым телом, снизу и медиально — веществом, впячивающимся в полость заднего рога. На медиальной стенке заднего рога имеются два возвышения: вверху — *луковица заднего рога* (bulbus cornu occipitalis), внизу — *птичья шпора* (calcar avis). На нижней стенке заднего рога имеется площадка — *коллатеральный треугольник* (trigonum collaterale).

Сосудистое сплетение бокового желудочка (plexus choroideus ventriculi lateralis) располагается в его центральной части и в нижнем роге. Оно прикрепляется к *сосудистой ленте* (taenia choroidea) внизу и к ленте свода мозга вверху, а также к бахромке гиппокампа. Через межжелудочковое отверстие сосудистое сплетение бокового желудочка переходит в сосудистое сплетение третьего желудочка.

Передние рога боковых желудочков не имеют сосудистых сплетений.

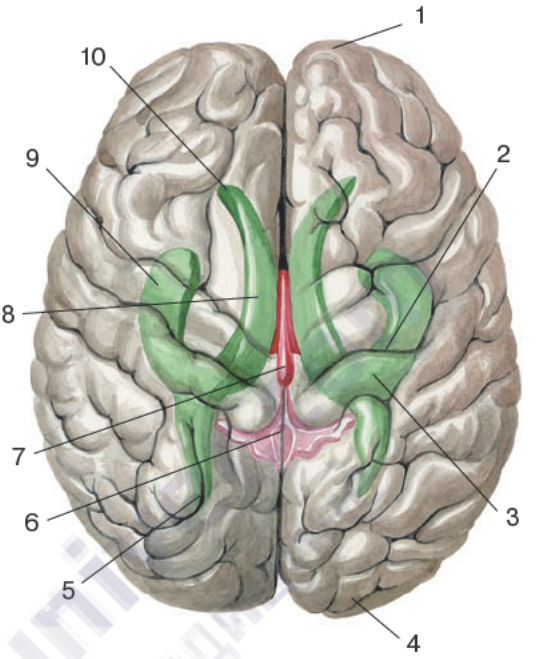

Рис. 401. Проекция желудочков на верхнелатеральную поверхность полушария большого мозга:

1 — лобная доля; 2 — центральная борозда; 3 — боковой желудочек; 4 — затылочная доля; 5 — задний рог бокового желудочка; 6 — IV желудочек; 7 — водопровод мозга; 8 — центральная часть бокового желудочка; 9 — нижний рог бокового желудочка; 10 — передний рог бокового желудочка

Возрастные особенности строения боковых желудочков

Боковые желудочки у новорожденных щелевидные, возможна легкая асимметрия правого и левого боковых желудочков — до 2 мм. Когда диагональный размер передних рогов больше 5 мм, исчезает вогнутость его нижней стенки, говорят о расширении боковых желудочков.

Вопросы для повторения и самоконтроля

1. Назовите базальные ядра конечного мозга и расскажите, где находится каждое из этих ядер.
2. Какие проводящие пути проходят через внутреннюю капсулу большого мозга? Назовите место расположения каждого из проводящих путей во внутренней капсуле.
3. Назовите части мозолистого тела и свода мозга.
4. Какие отделы имеет боковой желудочек? Назовите место расположения каждого из его отделов.

Промежуточный мозг

Промежуточный мозг (diencephalon) находится под сводом мозга и мозолистым телом полушарий конечного мозга (рис. 402). На основании головного мозга промежуточный мозг граничит с передним краем зрительного перекреста спереди, задним продырявленным веществом и зрительными трактами сзади. На дорсальной стороне ствола мозга задней границей промежуточного мозга является борозда, отделяющая верхние холмики среднего мозга от заднего края таламусов (рис. 403). В промежуточном мозге располагаются вегетативные центры, регулирующие обмен веществ и нейросекреторные ядра. Белое вещество промежуточного мозга образовано проводящими путями восходящего и нисходящего направлений. С промежуточным мозгом связаны две эндокринные железы — гипофиз и шишковидное тело. Полостью промежуточного мозга является третий желудочек.

Таламическая область объединяет таламус, метаталамус, эпиталамус и гипоталамус. ***Таламус*** (thalamus), или зрительный бугор,— это парное образование овоидной формы, расположенное по обеим сторонам третьего желудочка. Передняя часть таламуса сужена (*передний бугорок*, tuberculum anterius thalami), задняя часть расширена и утолщена (*подушка таламуса*, pulvinar thalami). Медиальная поверхность таламуса соединена с аналогичной стороной другого таламуса *межтала-*

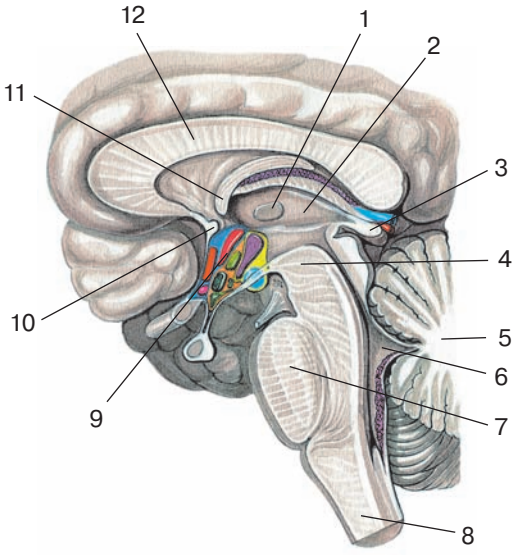

Рис. 402. Промежуточный мозг. Правая сторона. Сагиттальный разрез. Вид слева:

1 — межталамическое сращение; 2 — таламус; 3 — шишковидное тело; 4 — средний мозг; 5 — мозжечок; 6 — полость IV желудочка; 7 — мост; 8 — продолговатый мозг; 9 — гипоталамус; 10 — передняя спайка; 11 — свод мозга; 12 — мозолистое тело

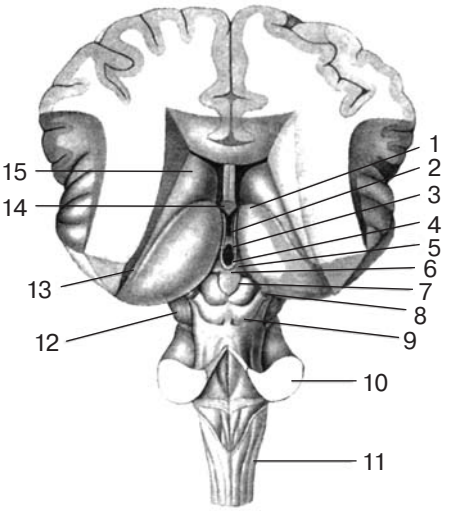

Рис. 403. Таламусы и III желудочек на горизонтальном разрезе большого мозга. Вид сверху и сзади:

1 — таламус; 2 — межталамическое сращение; 3 — III желудочек; 4 — мозговая полоска таламуса; 5 — треугольник поводка; 6 — поводок; 7 — шишковидная железа; 8 — медиальное коленчатое тело; 9 — пластинка крыши среднего мозга; 10 — средняя мозжечковая ножка; 11 — продолговатый мозг; 12 — ножка мозга; 13 — терминальная полоска; 14 — столб свода; 15 — хвостатое ядро

мическим сращением (adhesio interthalamica). Верхняя сторона каждого таламуса образует нижнюю стенку центральной части бокового желудочка, латеральная сторона прилежит к внутренней капсуле. Сзади таламусы граничат с покрышкой среднего мозга.

Таламус представляет собой комплекс ядер, разделенных прослойками белого вещества. В составе таламуса различают передние ядра (переднедорсальное, переднемедиальное и передневентральное), срединные ядра (переднее и заднее паравентрикулярные, окололенточное и др.), дорсальные, задние, вентральные и другие ядра.

Под таламусом находится субталамическая область, или *субталамус* (subthalamus), — небольшой участок мозга, отделенный от таламуса гипоталамической бороздой и продолжающийся книзу в покрышку мозга. В субталамическую область из среднего мозга продолжаются и в ней же заканчиваются своим передним полюсом красные ядра и черное вещество среднего мозга. Сбоку от передней части черного вещества находится субталамическое ядро, или Люисово тело.

Метаталамус (metathalamus), или метаталамическая область, состоит из медиального и латерального коленчатых тел. *Латеральное коленчатое тело* (corpus geniculatum laterale) располагается по ходу зрительного тракта, возле нижнебоковой поверхности таламуса. Латеральные коленчатые тела вместе с верхними холмиками среднего мозга являются подкорковыми центрами зрения. *Медиальное коленчатое тело* (corpus geniculafum mediale) располагается медиальнее и кзади от латерального коленчатого тела; вместе с нижними холмиками среднего мозга они образуют подкорковые центры слуха.

Эпиталамус (epithalamus), или надталамическая область, включает поводки, треугольники поводков и шишковидное тело (эпифиз). Правый и левый *поводки* (habenulae) прикрепляют шишковидное тело к заднемедиальной стороне таламусов. Место перехода поводка в таламус образует треугольное расширение — *треугольник поводка* (trigonum habenulae). Передние отделы поводков соединяются, образуя *спайку поводков* (comissura habenularum). Спереди и книзу от шишковидного тела находится поперечно идущий пучок волокон — задняя (эпиталамическая) спайка. Между задней спайкой и спайкой поводков в передневерхнюю часть шишковидного тела вдается неглубокий карман — *шишковидное углубление* (recessus pinealis). В надталамической области имеются латеральное и медиальное ядра поводка и другие ядра.

Гипоталамус (hypothalamus) — вентральный отдел промежуточного мозга, располагается кпереди от ножек мозга, участвует в образовании нижней стенки третьего желудочка; обеспечивает гомеостаз и регулирует деятельность вегетативной нервной системы. Гипоталамус включает зрительный перекрест, зрительный тракт, серый бугор с воронкой и сосцевидные тела. Наличие нервных и гуморальных связей гипоталамуса с гипофизом объединяет их в гипоталамо-гипофизарную систему. Зрительный перекрест имеет вид поперечного валика, образованного волокнами зрительных нервов. Зрительный перекрест с каждой стороны латерально и кзади продолжается в зрительный тракт, который оканчивается в подкорковых центрах зрения (в верхнем холмике среднего мозга и в латеральном коленчатом теле). К передней поверхности зрительного перекреста прилежит терминальная пластинка, к задней — серый бугор, переходящий в суживающуюся книзу воронку, соединяющуюся с гипофизом. Позади серого бугра и кпереди от заднего продырявленного вещества находятся два сосцевидных тела, имеющие округлую форму, диаметром около 0,5 см каждое.

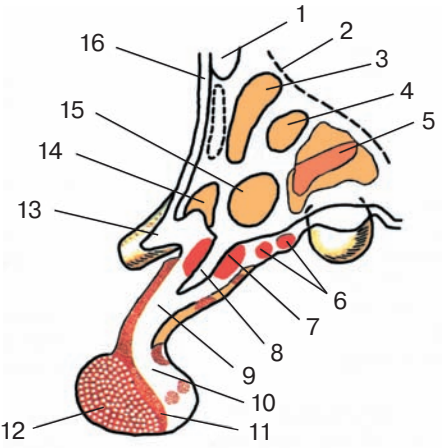

Рис. 404. Расположение ядер в гипоталамусе. Сагиттальный разрез. Схема. Вид слева:

1 — передняя спайка; 2 — гипоталамическая борозда; 3 — паравентикулярное ядро; 4 — заднемедиальное ядро; 5 — заднее ядро; 6 — серобугорные ядра; 7 — дугообразное ядро (ядро воронки); 8 — углубление воронки; 9 — воронка гипофиза; 10 — задняя доля гипофиза (нейрогипофиз); 11 — промежуточная часть гипофиза; 12 — передняя доля гипофиза (аденогипофиз); 13 — зрительный перекрест; 14 — надзрительное ядро; 15 — нижнемедиальное ядро; 16 — терминальная пластинка

У гипоталамуса насчитывают более 30 ядер, нейроны некоторых из них синтезируют нейросекрет, поступающий в гипофиз (рис. 404). В передней области гипоталамуса располагаются способные к нейросекреции супраоптическое (надзрительное) и паравентрикулярное ядра. Здесь также имеются переднее, вентральное, латеральное, медиальное и другие ядра. В задней области гипоталамуса имеются ядра сосцевидного тела, гипоталамическое ядро и др. В промежуточной области гипоталамуса расположены нижнемедиальное, верхнемедиальное и серобугорные ядра, а также ядро воронки.

Третий (III) желудочек (ventriculus tertius), являющийся полостью промежуточного мозга, имеет две боковые, нижнюю, переднюю, заднюю и верхнюю стенки. Латеральные его стенки образованы медиальной поверхностью таламусов, нижняя стенка — дорсальной поверхностью гипоталамуса (см. рис. 403). У нижней стенки имеются два неглубоких кармана; *углубление воронки* (recessus infundibuli) и *зрительное углубление* (recessus opticus). Углубление воронки располагается в воронке гипоталамуса, зрительное углубление — между зрительным перекрестом и терминальной пластинкой (см. рис. 402). Передняя стенка третьего желудочка образована терминальной пластинкой, столбами свода и передней спайкой, задняя его стенка — задней спайкой мозга. В задневерхних отделах третьего желудочка находится *надшишковидное углубление* (recessus suprapinealis), над ним — спайка поводков. Под надшишковидным углублением находится вход в водопровод мозга, который соединяет третий желудочек с четвертым желудочком. Верхняя стенка третьего желудочка образована *сосудистой основой* (tela choroidea), образованной мягкой (сосудистой) оболочкой, к которой снизу прилежит *сосудистое сплетение* (plexus choroideus) третьего желудочка. В передних отделах третьего желудочка через межжелудочковые отверстия это сплетение соединяется с сосудистым сплетением боковых желудочков.

Возрастные особенности строения промежуточного мозга

Промежуточный мозг у детей развит. Таламус у новорожденного имеет длину 26—30 мм, ширину — 13—16 м, высоту —19—24 мм. Верхний край зрительного бугра (таламуса) обычно соответствует верхнему краю мозолистого тела. В дальнейшем развитие таламуса происходит относительно медленно, его сагиттальный размер у двухлетнего ребенка лишь в 2 раза больше, чем у новорожденного. Фронтальный размер таламуса на протяжении первых 2 лет жизни увеличивается в 3 раза, высота

его — на 40% по сравнению с периодом новорожденности. В первые месяцы после рождения происходит интенсивная миелинизация волокон таламуса.

Ширина третьего желудочка у новорожденных и в грудном возрасте не превышает 3—5 мм.

Вопросы для повторения и самоконтроля

1. Назовите границы промежуточного мозга. Какие отделы имеет промежуточный мозг?
2. Какие ядра располагаются в таламусе?
3. Какие анатомические образования относятся к гипоталамусу?
4. Какие ядра имеются у гипоталамуса?
5. Назовите стенки третьего желудочка.
6. Назовите особенности строения таламуса у новорожденных.
7. Какие размеры имеет третий желудочек у новорожденных детей и в грудном возрасте?

Средний мозг

Средний мозг (mesencephalon) включает в себя крышу и ножки большого мозга (рис. 405). Передней границей среднего мозга на вентральной его поверхности являются зрительные тракты и сосцевидные тела, задней границей — передний край моста. Передняя граница среднего мозга на дорсальной его поверхности соответствует заднему краю таламусов, задняя граница — уровню выхода корешков блокового нерва. *Крыша среднего мозга* (tectum mesencephali), или *пластинка четверохолмия* (lamina quadrangularis), имеет два *верхних холмика* (colliculi superiores) и два *нижних холмика* (colliculi inferiores), разделенных поперечной бороздой (рис. 406). От каждого верхнего холмика к латеральному коленчатому телу отходит *ручка верхнего холмика* (brachium colliculi superioris). *Ручка нижнего холмика* (brachium colliculi inferioris) идет к медиальному коленчатому телу. Верхние холмики и латеральные коленчатые тела являются подкорковыми центрами зрения, нижние холмики и медиальные коленчатые — подкорковыми центрами слуха.

Ножки мозга (pedunculi cerebri) — это два толстых валика, идущие из-под переднего края вентральной поверхности моста вперед и латерально к правому и левому полушариям большого мозга и ограничивающие с боков межножковую ямку. На дне межножковой ямки находится заднее продырявленное вещество. На медиальной поверхности каждой ножки имеется глазодвигательная борозда (медиальная борозда ножки мозга), из которой выходят корешки глазодвигательного нерва. Ножку мозга подразделяют на вентральную часть (основание ножки

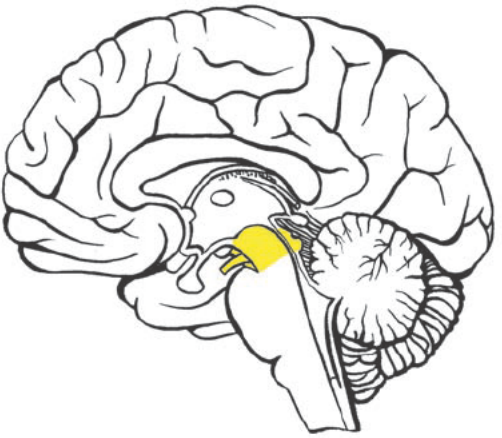

Рис. 405. Топография среднего мозга (схема). Вид слева

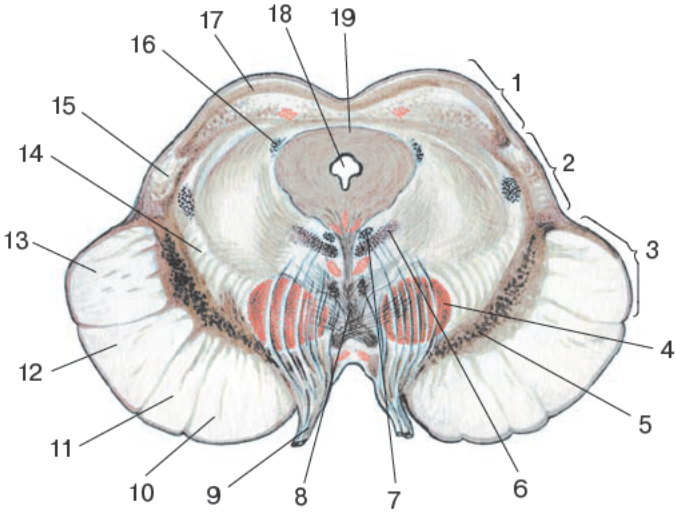

Рис. 406. Средний мозг. Поперечный разрез. Вид сверху:

1 — крыша среднего мозга; 2 — покрышка среднего мозга; 3 — основание ножки мозга; 4 — красное ядро; 5 — черное вещество; 6 — ядро глазодвигательного нерва; 7 — добавочное ядро глазодвигательного нерва; 8 — перекрест покрышки; 9 — глазодвигательный нерв; 10 — лобно-мостовой путь; 11 — корково-ядерный путь; 12 — корково-спинномозговой путь; 13 — затылочно-височный-теменно-мостовой путь; 14 — медиальная петля; 15 — ручка нижнего холмика; 16 — среднемозговое ядро тройничного нерва; 17 — верхний холмик; 18 — водопровод среднего мозга; 19 — центральное серое вещество

мозга) и дорсальную часть (покрышку), разграниченные *черным веществом* (substantia nigra). В покрышке располагаются красные ядра, ядра III и IV черепных нервов, ретикулярная формация, проходят восходящие (чувствительные) проводящие пути. *Красные ядра* (nuclei rubri) находятся выше черного вещества, к ним подходят корково-красноядерные и мозжечково-покрышечные волокна. Основание ножки мозга образовано нисходящими проводящими путями. Медиальный и латеральный участки основания ножки мозга занимают корково-мостовые волокна, в средней ее части проходят корково-спинномозговые проводящие пути.

Полостью среднего мозга служит узкий канал — *водопровод среднего мозга* (aqueductus mesencephali), окруженный центральным серым веществом, где расположены двигательные ядра глазодвигательных нервов (на уровне верхних холмиков), а вентральнее — добавочные ядра этих нервов. На уровне нижних холмиков в центральном сером веществе расположены ядра блоковых нервов. В латеральном отделе центрального серого вещества залегает спинномозговое ядро тройничного нерва. В покрышке среднего мозга находятся также ядра ретикулярной формации.

Перешеек ромбовидного мозга (isthmus rhombencephali) включает верхние мозжечковые ножки, верхний мозговой парус и треугольник петли (см. рис. 406). *Верхние мозжечковые ножки* (pedunculi cerebellaris superiores) соединяют средний мозг с мозжечком, содержат нервные волокна, несущие импульсы в мозжечок (передний спиномозжечковый путь) и из мозжечка (мозжечково-покрышечный путь). *Верхний мозговой парус* (velum medullare superius) натянут между крышей среднего мозга, верхними мозжечковыми ножками и мозжечком. На границе с крышей среднего мозга верхний мозговой парус заканчивается *уздечкой* (frenulum veli medullares su-

periores), по бокам от которой видны корешки правого и левого блокового нерва (IV). В боковых отделах перешейка ромбовидного мозга (справа и слева) расположен *треугольник петли* (lemniscus lateralis), заднемедиальную границу которого образует верхняя мозжечковая ножка, переднюю — ручка нижнего холмика, латеральную — ножка мозга. В глубине треугольника петли залегают волокна латеральной (слуховой) петли.

Вопросы для повторения и самоконтроля

1. Назовите границы среднего мозга.
2. Какие ядра располагаются в среднем мозге? Где находится каждое из этих ядер?
3. Назовите проводящие пути, проходящие через основание ножек мозга.
4. Из каких анатомических образований состоит перешеек ромбовидного мозга?

Задний мозг

Задний мозг (metencephalon) — это мост и мозжечок (см. рис. 402). ***Мост*** (pons), или Варолиев мозг,— это толстый поперечный валик, расположенный позади ножек мозга и кпереди от продолговатого мозга. На нижней стороне моста видна продольная *базилярная борозда* (sulcus basilaris), к которой прилежит базилярная артерия. Боковой край моста с каждой стороны переходит в толстую *среднюю мозжечковую ножку* (pedunculus cerebellaris medius). На поперечном разрезе моста различают нижнюю *базилярную часть* (pars basilaris pontis) и верхнюю, или покрышечную, часть (*покрышку моста*, pars dorsalis pontis, s.tegmentum pontis) (рис. 407).

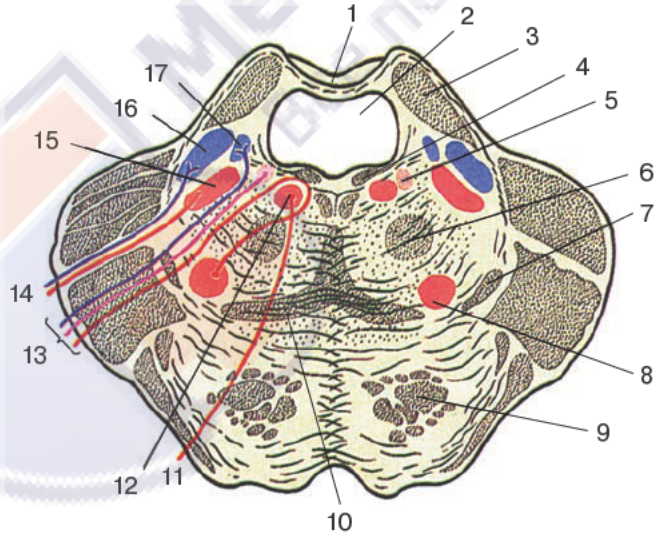

Рис. 407. Мост мозга. Поперечный разрез. Вид сверху:

1 — верхний мозговой парус; 2 — IV желудочек; 3 — верхняя мозжечковая ножка; 4 — задний продольный пучок; 5 — верхнее слюноотделительное ядро; 6 — центральный покрышечный путь; 7 — латеральная петля; 8 — ядро лицевого нерва; 9 — пирамидный путь; 10 — медиальная петля; 11 — отводящий нерв; 12 — ядро отводящего нерва; 13 — лицевой нерв; 14 — тройничный нерв; 15 — двигательное ядро тройничного нерва; 16 — мостовое ядро тройничного нерва; 17 — ядро одиночного пути

Границей между базилярной частью и покрышкой служит *трапециевидное тело* (corpus trapezoideum), в толще которого находятся переднее и заднее ядра трапециевидного тела и ядро верхней оливы (принадлежат слуховому анализатору). Базилярная часть образована продольными корково-спинномозговыми волокнами и корково-мостовыми поперечными, а также клеточными скоплениями между ними (собственные ядра моста). В покрышке моста проходят восходящие (чувствительные) проводящие пути. Рядом с волокнами в покрышке моста располагаются в виде клеточных скоплений ядра V, VI, VII, VIII черепных нервов, а также ядра ретикулярной формации.

Мозжечок (cerebellum) располагается позади моста и верхней части продолговатого мозга (рис. 408). Масса мозжечка составляет 140—170 г. Над мозжечком располагаются затылочные доли полушарий большого мозга. У мозжечка выделяют верхнюю и нижнюю поверхности, разделенные задним краем мозжечка, по которому проходит глубокая *горизонтальная щель* (fissura horizontalis). На нижней поверхности мозжечка располагается углубление — *долинка мозжечка* (vallecula cerebelli), к которой прилежит продолговатый мозг. У мозжечка различают два *полушария* (hemispheria cerebelli) и расположенный между ними *червь мозжечка* (vermis cerebelli) (рис. 409, 410). На поверхностях полушарий и червя находится большое количество глубоко вдающихся внутрь поперечных щелей мозжечка,

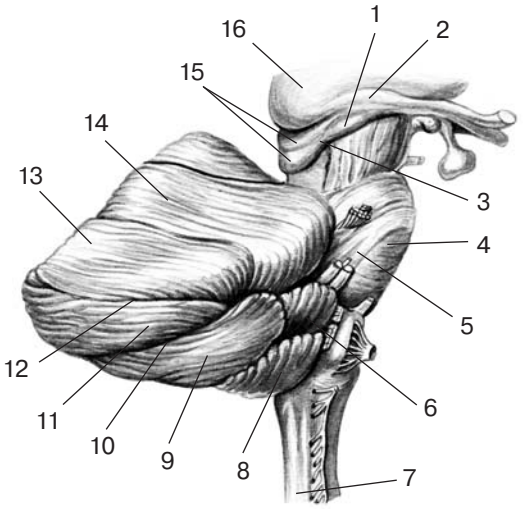

Рис. 408. Мозжечок и ствол мозга. Вид сбоку, справа:

1 — медиальное коленчатое тело; 2 — латеральное коленчатое тело; 3 — средний мозг; 4 — мост; 5 — средняя мозжечковая ножка; 6 — клочок; 7 — продолговатый мозг; 8 — миндалина мозжечка; 9 — двубрюшная долька; 10 — полулунно-тонкая щель; 11 — нижняя полулунная долька; 12 — горизонтальная щель; 13 — верхняя полулунная долька; 14 — задняя четырехугольная долька; 15 — крыша среднего мозга; 16 — подушка таламуса

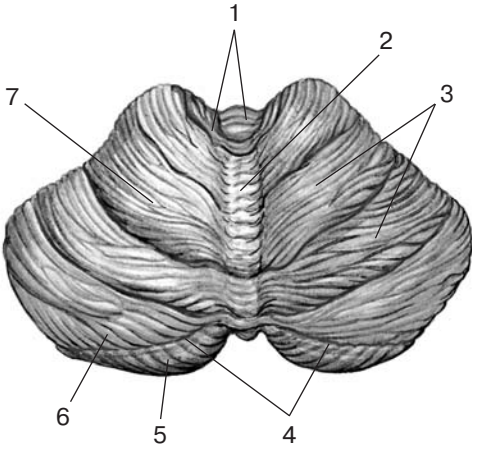

Рис. 409. Мозжечок. Вид сверху:

1 — центральная долька; 2 — червь мозжечка; 3 — полушарие мозжечка; 4 — горизонтальная щель; 5 — нижняя полулунная долька; 6 — верхняя полулунная долька; 7 — четырехугольная долька (передняя часть)

разделяющих его тонкие извилины — *листки мозжечка* (folia cerebelli). У мозжечка различают переднюю, заднюю и клочково-узелковую доли, в составе которых имеются дольки. Наиболее анатомически изолированной долькой каждого полушария является *клочок* (flocculus), который прилежит к вентральной поверхности средней ножки мозжечка. В области червя клочку соответствует *узелок* (nodulus). Вместе узелок, клочок и ножка клочка составляют *клочково-узелковую долю* (lobus flocculonodularis).

Мозжечок соединяется с соседними отделами мозга тремя парами ножек, где проходят волокна проводящих путей. Верхние мозжечковые ножки соединяют мозжечок со средним мозгом, содержат эфферентные пути, направляющиеся от ядер мозжечка к красному ядру и ядрам таламуса, и передний спинномозжечковый путь. Средние мозжечковые ножки соединяют мозжечок с мостом, содержат мостомозжечковые волокна. Нижние мозжечковые ножки соединяют мозжечок с продолговатым мозгом, содержат афферентные пути (задний спиномозжечковый и др.).

Полушария мозжечка и червь образованы белым веществом (*мозговым телом*, corpus medullare), покрытым снаружи тонкой пластинкой серого вещества — *корой мозжечка* (cortex cerebelli), имеющей три слоя: *молекулярный, зернистый слои* и *слой грушевидных нейронов* (клеток Пуркинье) (рис. 411). В белом веществе в виде компактных

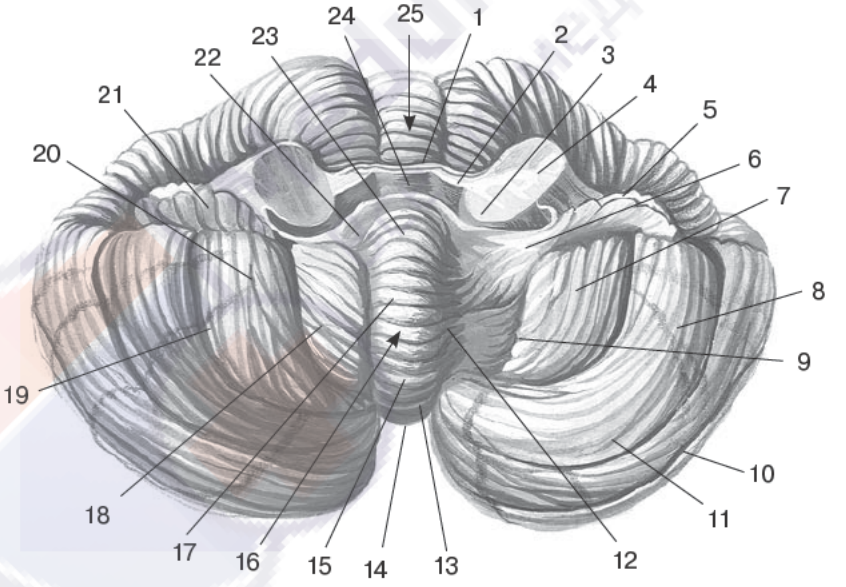

Рис. 410. Мозжечок. Мозжечок отделен от большого мозга разрезами через верхние и средние мозжечковые ножки и верхний мозговой парус. Вид снизу и спереди:

1 — язычок мозжечка; 2 — верхняя мозжечковая ножка; 3 — нижняя мозжечковая ножка; 4 — средняя мозжечковая ножка; 5 — миндалина мозжечка; 6 — ножка клочка; 7 — двубрюшная долька; 8 — тонкая долька; 9 — заднелатеральная щель; 10 — горизонтальная щель; 11 — нижняя полулунная долька; 12 — долинка мозжечка; 13 — вторичная щель; 14 — бугор червя; 15 — пирамида червя; 16 — червь мозжечка; 17 — язычок червя; 18 — миндалина мозжечка; 19 — вторичная щель; 20 — заднелатеральная щель; 21 — клочок; 22 — нижний мозговой парус; 23 — узелок; 24 — верхний мозговой парус; 25 — червь мозжечка

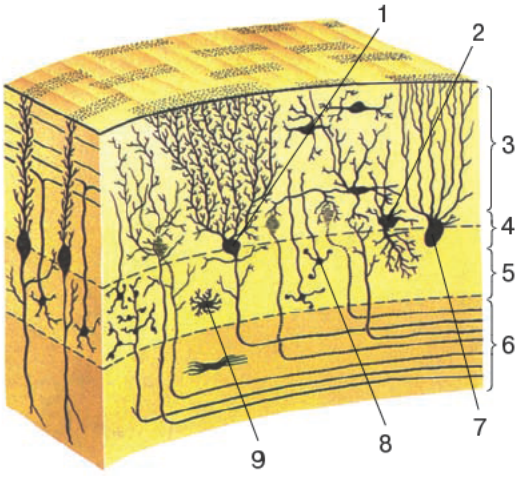

Рис. 411. Строение коры мозжечка. Схема:

1 — ганглиозная нервная клетка (клетка Пуркинье); 2 — большая нервная клетка (клетка Гольджи); 3 — молекулярный слой; 4 — слой грушевидных клеток; 5 — зернистый слой; 6 — белое вещество; 7 — глиальная клетка с султаном (Бергмановское волокно); 8 — малый нейроцит — зерно; 9 — астроцит

скоплений серого вещества располагаются парные ядра мозжечка: зубчатое, пробковидное, шаровидное ядра и ядро шатра (рис. 412). Наиболее крупное — *зубчатое ядро* (nucleus dentatus) — расположено в полушарии мозжечка. Кнутри от зубчатого ядра в белом веществе полушария мозжечка друг над другом располагаются небольшие по размерам *пробковидное ядро* (nucleus emboliformis), а ниже его — *шаровидное ядро* (nucleus globosus). В белом веществе червя находится *ядро шатра* (nucleus fastigii).

Возрастные особенности строения мозжечка

Мозжечок у новорожденных развит относительно слабо. Он располагается высоко, его масса (20 г) равна 5—6% массы большого мозга (у взрослого человека — 11%). Нижний край мозжечка у новорожденных расположен на расстоянии 7—8 см от большого (затылочного) отверстия. Лишь в возрасте 10 лет достигает его уровня. У новорожденных размеры полушарий мозжечка меньше, чем у взрослого человека, борозды менее глубокие. Нижние мозжечковые ножки увеличиваются в размерах активно на 1-м году жизни, верхние и средние ножки более активно растут в возрасте от 1 до 7 лет.

Наиболее активно рост мозжечка в целом происходит в возрасте 5—11 месяцев (когда ребенок начинает сидеть и ходить), к 1 году масса мозжечка равна 10% от массы мозга, в 18 лет она достигает 150 г.

Интенсивный рост и дифференцировка нейронов мозжечка происходит на 4—5-м месяцах внутриутробного развития. Раньше других у мозжечка образуются зубчатые ядра. К рождению мозжечок удлиненный, борозды и извилины его достаточно выражены. Слои коры мозжечка выражены слабо. Наружный зернистый (эмбриональный) слой образован округлыми клетками, плотно прилежащими друг к другу. Из этого слоя в дальнейшем формируется молекулярный слой коры. У новорожденных ганглиозный слой коры представлен клетками Пуркинье неправильной формы со слабо развитыми дендритами и крупными ядрами, занимающими почти всю клетку. Ядрышки имеют неправильную форму, располагаются эксцентрично. Зернистый слой коры образован нейронами с малым числом коротких дендритов, с не полностью сформированными синапсами.

Эмбриональный зернистый слой коры мозжечка полностью исчезает к 3,5—4 месяцам. На его месте формируется молекулярный слой, в котором мало клеток звездчатой формы со слабо развитыми отростками. Клетки Пуркинье приобретают грушевидную форму, размеры ядер уменьшаются, дендриты становятся толще и длиннее. К 6 месяцам клетки Пуркинье полностью развиты. В зернистом слое продолжается дифференцировка нейронов, удлиняются аксоны и дендриты, фор-

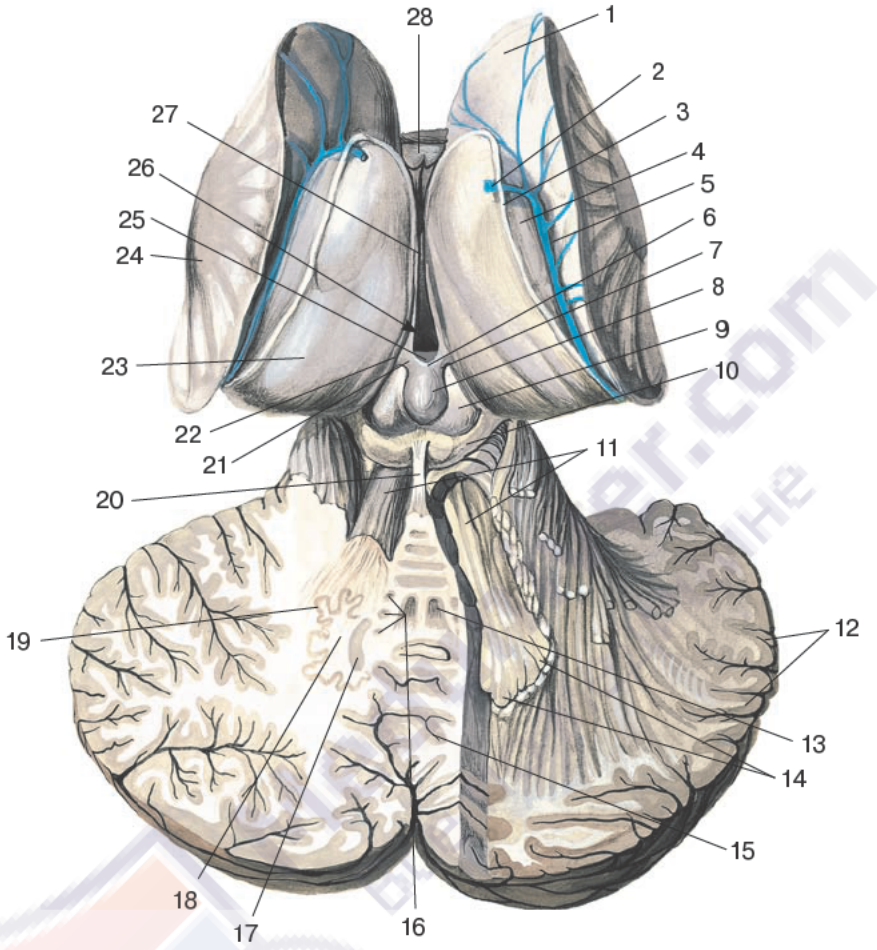

Рис. 412. Мозжечок и крыша среднего мозга. Горизонтальный разрез через мозжечок немного выше горизонтальной щели мозжечка. Вид сверху:

1 — полосатое тело (головка хвостатого ядра); 2 — верхняя таламостриарная вена; 3 — сосудистая лента; 4 — прикрепленная пластинка; 5 — терминальная полоска; 6 — спайка поводков; 7 — поводок; 8 — шишковидная железа; 9 — верхний холмик; 10 — нижний холмик; 11 — верхние мозжечковые ножки; 12 — кора мозжечка; 13 — ядро шатра; 14 — зубчатое ядро; 15 — червь мозжечка; 16 — заднее межпозиционное ядро; 17 — переднее межпозиционное ядро; 18 — ворота зубчатого ядра; 19 — зубчатое ядро; 20 — уздечка верхнего мозгового паруса; 21 — треугольник поводка; 22 — борозда поводка; 23 — таламус; 24 — чечевицеобразное ядро; 25 — задняя спайка; 26 — третий (III) желудочек; 27 — межталамическое сращение; 28 — столб свода

мируются синапсы. В возрасте 1,5 лет строение мозжечка аналогично таковому у взрослого человека.

Вопросы для повторения и самоконтроля

1. Назовите границы моста (мозга).
2. Какие ядра располагаются в толще моста?
3. Назовите части (отделы) мозжечка.

4. Назовите ядра мозжечка и место расположения каждого ядра.
5. Назовите ножки мозжечка. Какие отделы мозга соединяет каждая ножка?
6. Какие особенности имеет мозжечок у новорожденных и в раннем детском возрасте?

Продолговатый мозг

Продолговатый мозг (medulla oblongata) располагается позади моста; на уровне большого затылочного отверстия он переходит в спинной мозг. На дорсальной поверхности мозга проходит верхняя (передняя) граница продолговатого мозга, которая соответствует мозговым полоскам IV желудочка. Дорсальная поверхность продолговатого мозга и моста имеют ромбовидную форму (ромбовидная ямка) (рис. 413).

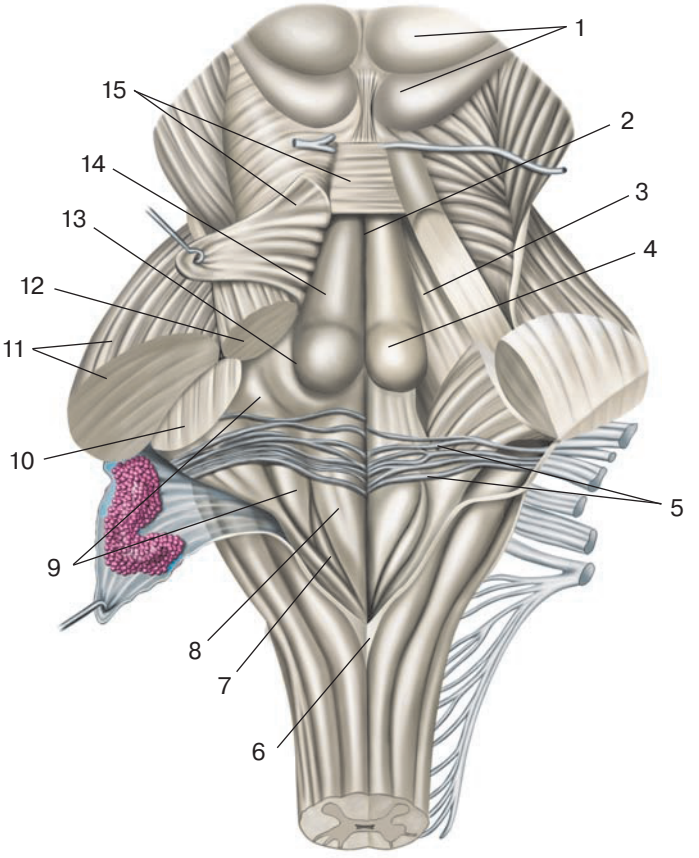

Рис. 413. Задняя сторона продолговатого мозга и ромбовидная ямка. Мозжечок удален; верхний мозговой парус и основа IV желудочка с сосудистым сплетением отвернуты. Вид сверху и сзади:

1 — верхние и нижние холмики (крыши среднего мозга); 2 — срединная борозда ромбовидной ямки; 3 — голубоватое место; 4 — лицевой бугорок; 5 — мозговые полоски IV желудочка; 6 — задвижка; 7 — треугольник блуждающего нерва; 8 — треугольник подъязычного нерва; 9 — вестибулярное поле; 10 — нижняя мозжечковая ножка; 11 — средняя мозжечковая ножка; 12 — верхняя мозжечковая ножка; 13 — пограничная борозда; 14 — медиальное возвышение; 15 — верхний мозговой парус

У продолговатого мозга выделяют переднюю, дорсальную и две боковые поверхности. На поверхностях продолговатого мозга различают непарные переднюю срединную щель, заднюю срединную борозду, а также парные переднелатеральные и заднелатеральные борозды, соответствующие одноименным бороздам спинного мозга. По сторонам от передней срединной щели находятся суживающиеся вниз валики — *пирамиды* (pyramides) продолговатого мозга, в нижней части которых часть пучков их волокон переходит на противоположную сторону, в боковые канатики спинного мозга (перекрест пирамид). Кзади от пирамиды на каждой стороне находится овоидное возвышение — *олива* (oliva). Между пирамидой и оливой через переднелатеральную борозду выходят корешки подъязычного нерва, дорсальнее оливы последовательно выходят корешки языкоглоточного (IX), блуждающего (X) и добавочного (XI) черепных нервов. На дорсальной стороне, сбоку от задней срединной борозды, находится *клиновидный бугорок* (tuberculum cuneatum), а медиальнее — *тонкий бугорок* (tuberculum gracilis), где располагаются соответственно тонкое и клиновидное ядра. Книзу клиновидный бугорок переходит в клиновидный пучок, тонкий бугорок — в тонкий пучок.

На фронтальном разрезе на уровне олив различимы скопления белого и серого вещества (рис. 414). В нижнелатеральном отделе каждой половины продолговатого мозга располагаются нижнее оливное ядро, а между ними — межоливный слой, представленный внутренними дугообразными волокнами (отростки нейронов тонкого и клиновидного ядер). В толще пирамид проходят нисходящие двигательные (пирамидные) пути. В дорсальной части продолговатого мозга находятся ядра IX, X, XI и XII черепных нервов, восходящие проводящие пути, ретикулярная формация, жизненно важные центры (дыхательный, сосудодвигательный и др.).

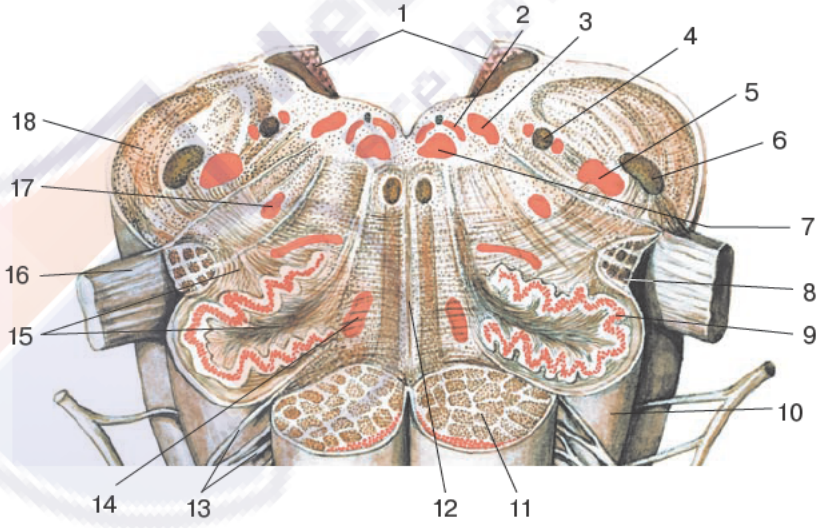

Рис. 414. Продолговатый мозг. Поперечный разрез на уровне нижней оливы. Вид сверху и немного спереди:

1 — четвертый желудочек; 2 — вставочное ядро; 3 — заднее ядро блуждающего нерва; 4 — ядро одиночного пути; 5 — спинномозговое ядро тройничного нерва; 6 — спинномозговой путь тройничного нерва; 7 — ядро подъязычного нерва; 8 — задний (дорсальный) спиномозжечковый путь; 9 — нижнее оливное ядро; 10 — олива; 11 — корково-спинномозговой путь (пирамидный); 12 — шов продолговатого мозга; 13 — ядро подъязычного нерва; 14 — медиальное добавочное оливное ядро; 15 — оливомозжечковый путь; 16 — блуждающий нерв; 17 — двойное ядро; 18 — нижняя мозжечковая ножка

Четвертый* (IV) *желудочек (ventriculus quartus) является полостью моста и продолговатого мозга, а также мозжечка. Дно желудочка имеет форму ромба (ромбовидная ямка). Передневерхняя стенка крыши желудочка образована верхними мозжечковыми ножками и верхним мозговым парусом, заднениж няя часть крыши — нижним мозговым парусом, прикрепляющимся по бокам к ножкам клочка (рис. 415). Изнутри к нижнему мозговому парусу прилежит *сосудистое сплетение* (plexus cho-

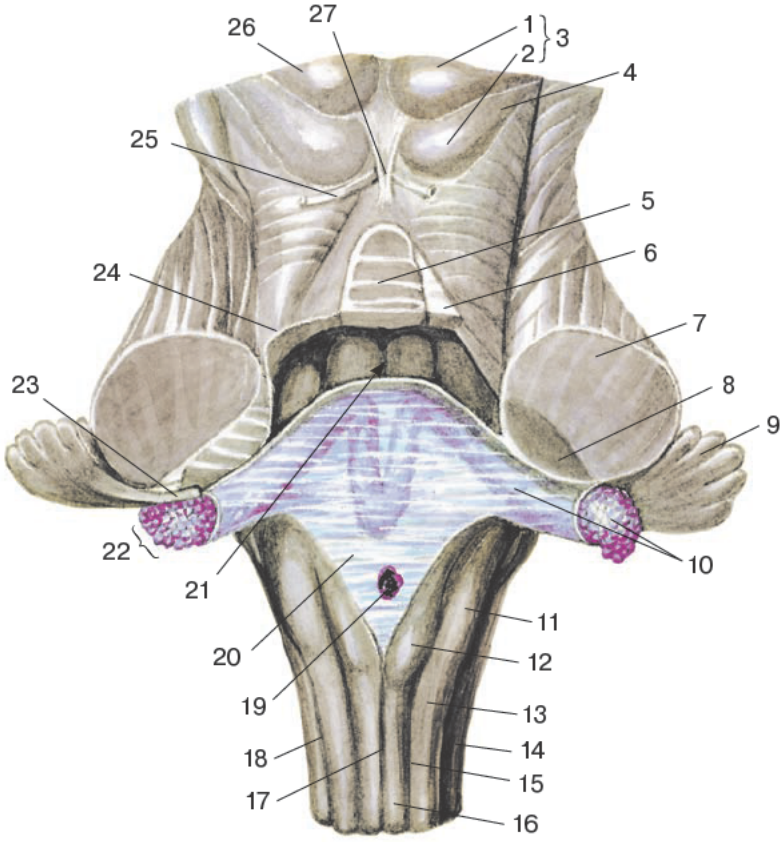

Рис. 415. Четвертый желудочек и сосудистая основа IV желудочка. Мозжечок удален полностью; частично удалены средние мозжечковые ножки; сосудистое сплетение IV желудочка обозначено малиновым цветом. Вид сверху и сзади:

1 — верхний холмик; 2 — нижний холмик; 3 — крыша среднего мозга; 4 — ручка нижнего холмика; 5 — язычок мозжечка; 6 — верхний мозговой парус; 7 — средняя мозжечковая ножка; 8 — нижняя мозжечковая ножка; 9 — клочок; 10 — сосудистое сплетение IV желудочка; 11 — бугорок клиновидного ядра; 12 — бугорок тонкого ядра; 13 — клиновидный пучок; 14 — боковой канатик; 15 — задняя промежуточная борозда; 16 — тонкий пучок; 17 — задняя срединная борозда; 18 — задняя латеральная борозда; 19 — срединная апертура IV желудочка; 20 — сосудистая основа IV желудочка (нижний мозговой парус); 21 — четвертый (IV) желудочек; 22 — латеральная апертура IV желудочка; 23 — ножка клочка; 24 — верхняя мозжечковая ножка; 25 — блоковый нерв; 26 — ручка верхнего холмика; 27 — уздечка верхнего мозгового паруса

roideus ventriculi quarti) четвертого желудочка. В задненижней стенке IV желудочка имеется непарная *срединная апертура* (apertura mediana ventriculi quarti), или отверстие Маженди. В боковых отделах (область латеральных карманов) находится парная *латеральная апертура* (apertura lateralis ventriculi quarti), или отверстия Люшка. Эти три апертуры сообщают IV желудочек с подпаутинным пространством головного мозга. В передневерхнем углу ромбовидной ямки имеется отверстие водопровода мозга, сообщающее IV желудочек с III желудочком. В боковых отделах IV желудочка имеются углубления — латеральные карманы.

Ромбовидная ямка (fossa rhomboidea) образована дорсальной поверхностью моста и продолговатого мозга, разделенными поперечными мозговыми полосками IV желудочка. Ромбовидная ямка ограничена сверху по бокам верхними мозжечковыми ножками, снизу — нижними мозжечковыми ножками (см. рис. 413). Ромбовидную ямку на симметричные половины разделяет продольная *срединная борозда* (sulcus medianus), по бокам от которой находится парное *медиальное возвышение* (eminentia medialis), ограниченное сбоку *пограничной бороздой* (sulcus limitans). В верхних отделах медиального возвышения находится *лицевой бугорок* (colliculus facialis), в верхней части пограничной борозды — *краниальная (верхняя) ямка*, в нижней части этой борозды — *каудальная (нижняя) ямка*. В передних (верхних) отделах ромбовидной ямки, латеральнее срединного возвышения, находится *голубоватое пятно* (locus coerules). Внизу медиальное возвышение суживается, переходит в небольшой треугольник подъязычного нерва и сбоку от него — в треугольник блуждающего нерва. У латеральных отделов IV желудочка находится площадка — *вестибулярное (преддверное) поле* (area vestibularis).

Ядра черепных нервов

Ядра черепных нервов, парные, расположенные в покрышке моста и продолговатого мозга, проецируются на ромбовидную ямку (рис. 416). Чувствительные ядра занимают в ромбовидной ямке латеральное положение, двигательные — медиальное, вегетативные (парасимпатические) ядра занимают промежуточное положение. Ядра V—VIII черепных нервов проецируются на верхнюю половину ромбовидной ямки, ядра IX—XII черепных нервов — на нижнюю половину ромбовидной ямки.

Тройничный нерв (n. trigeminus, V) имеет следующие ядра:

1) *двигательное ядро тройничного нерва* (nucleus motorius nervi trigemini), проецирующееся на область краниальной (верхней) ямки; отростки клеток этого ядра образуют двигательный корешок тройничного нерва;

2) *чувствительное ядро*, состоящее из трех частей:

а) *главное* (чувствительное) *ядро тройничного нерва* (nucleus principalis nervi trigemini), или *мостовое ядро,* проецирующееся на область голубоватого пятна;

б) *спинномозговое* (нижнее*) ядро* (nucleus spinalis (inferior) nervi trigemini) тройничного нерва, являющееся продолжением вниз мостового ядра и залегающее на всем протяжении продолговатого мозга и верхних I—V сегментов спинного мозга;

в) *среднемозговое ядро тройничного нерва* (nucleus mesencephalicus nervi trigemini), расположенное кверху от двигательного ядра этого нерва, в центральном сером веществе среднего мозга.

К этим ядрам подходят волокна чувствительного корешка тройничного нерва.

Отводящий нерв (n. abducens, VI) имеет *двигательное ядро* (nucleus nervi abducentis), которое проецируется на лицевой холмик.

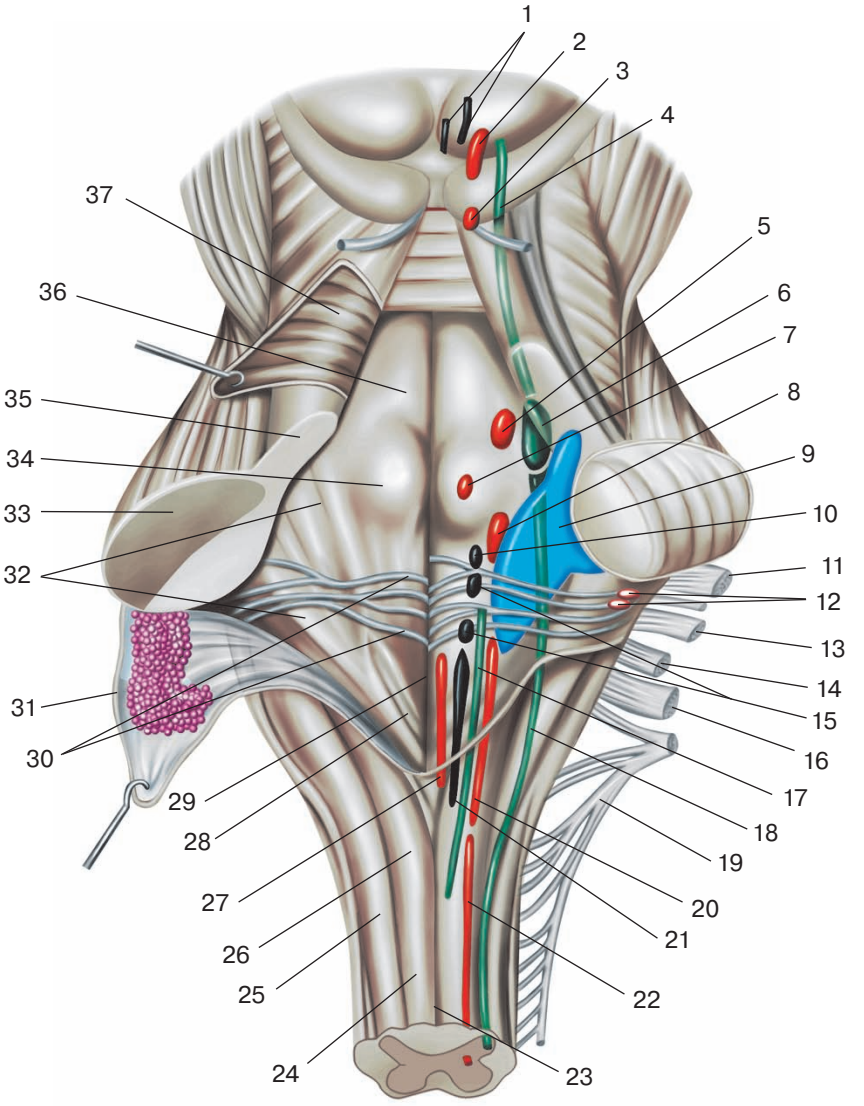

Рис. 416. Проекция ядер черепных нервов на ромбовидную ямку. Вид сзади:

1 — добавочные ядра глазодвигательного нерва; 2 — ядро глазодвигательного нерва; 3 — ядро блокового нерва; 4 — среднемозговое ядро тройничного нерва; 5 — двигательное ядро тройничного нерва; 6 — главное ядро тройничного нерва; 7 — ядро отводящего нерва; 8 — ядро лицевого нерва; 9 — вестибулярные ядра; 10 — слезное ядро; 11 — лицевой нерв; 12 — улитковые ядра; 13 — преддверно-улитковый нерв (VIII черепной нерв); 14 — языкоглоточный нерв (IX черепной нерв); 15 — верхнее и нижнее слюноотделительные ядра; 16 — блуждающий нерв (X черепной нерв); 17 — ядра одиночного пути; 18 — спинномозговое ядро тройничного нерва; 19 — добавочный нерв (XI черепной нерв); 20 — двойное ядро; 21 — заднее ядро блуждающего нерва; 22 — ядро добавочного нерва; 23 — задняя срединная борозда; 24 — тонкий пучок; 25 — клиновидный пучок; 26— бугорок тонкого ядра; 27— ядро подъязычного нерва; 28 — треугольник блуждающего нерва; 29 — срединная борозда ромбовидной ямки; 30 — мозговые полоски IV желудочка; 31 — нижний мозговой парус; 32 — вестибулярное поле; 33 — средняя мозжечковая ножка; 34 — лицевой бугорок; 35 — верхняя мозжечковая ножка; 36 — медиальное возвышение; 37 — верхний мозговой парус

Лицевой нерв (n. facialis, VII) имеет двигательное, чувствительное и вегетативное (парасимпатическое) ядра:

1. двигательное *ядро лицевого нерва* (nucleus nervi facialis) проецируется латеральнее лицевого бугорка, его отростки формируют двигательный корешок лицевого нерва;

2. чувствительное *ядро одиночного пути* (nucleus solitarius), общее для VII, IX и X черепных нервов, проецируется на протяжении почти всей ромбовидной ямки латеральнее пограничной борозды;

3. *верхнее слюноотделительное ядро* (nucleus salivatorius superior), вегетативное парасимпатическое, проецируется латеральнее двигательного ядра лицевого нерва.

Преддверно-улитковый нерв (n. vestibulocochlearis, VIII) имеет два улитковых (слуховых) и четыре вестибулярных (преддверных) ядра, которые проецируются на область вестибулярного поля ромбовидной ямки. На нейронах улитковых ядер оканчиваются отростки нейронов спирального узла улитки внутреннего уха. Вестибулярные ядра получают импульсы от чувствительных областей перепончатого лабиринта внутреннего уха.

Языкоглоточный нерв (n. glossopharyngeus, IX) имеет три ядра:

1. двигательное *двойное ядро* (nucleus ambiguus), общее для IX и X черепных нервов, проецирующееся на область каудальной (нижней) ямки;

2. чувствительное *ядро одиночного пути* (nucleus solitarius), общее для VII, IX и X черепных нервов, проецирующееся латеральнее пограничной борозды;

3. *Нижнее слюноотделительное ядро* (nucleus salivatorius inferior), парасимпатическое вегетативное, находящееся между нижним оливным и двойным ядром.

Блуждающий нерв (n. vagus, X) имеет три ядра:

1. двигательное *двойное ядро* (n. ambiguus), общее для IX и X черепных нервов;

2. чувствительное *ядро одиночного пути*, общее для VII, IX и X черепных нервов;

3. *заднее* (дорсальное) *ядро блуждающего нерва* (n.dorsalis nervi vagi), парасимпатическое вегетативное, проецирующееся на треугольник блуждающего нерва.

Добавочный нерв (n. accessorius, XI) имеет *двигательное ядро* (nucleus nervi accessorii), которое проецируется на уровне двойного ядра и продолжается в спинной мозг (верхние пять сегментов, между задним и передним рогами).

Подъязычный нерв (n. hypoglossus, XII) имеет двигательное ядро (nucleus nervi hypoglossi), которое проецируется на область треугольника подъязычного нерва.

Возрастные особенности строения ствола головного мозга

Масса ствола головного мозга у новорожденных составляет 2,7% общей массы головного мозга (у взрослых людей 2%). Ствол мозга у новорожденного в целом сформирован, однако его отделы занимают более высокое положение по отношению к костям черепа, чем у взрослого человека.

Средний мозг у новорожденных имеет массу 2,5 г. По форме и строению он почти не отличается от среднего мозга взрослого человека. Водопровод среднего мозга относительно широкий, черное вещество и красное ядро имеются.

Мост у новорожденных развит, его масса равна 3,5—4 г. Мост у новорожденных расположен кпереди от турецкого седла. К 5—6 годам топография отделов мозгового ствола соответствует таковой у взрослого человека.

Продолговатый мозг к моменту рождения ребенка хорошо развит, его масса у новорожденных равна 4—5 г.

Ядра среднего, продолговатого мозга и моста сформированы к рождению (особенно блуждающего нерва), их дифференцировка после рождения осуществляется в разные сроки: красного ядра — до 4 лет; черного вещества — до взрослого состояния; сосцевидных тел — до 6 лет; центрального серого вещества — до 13—17 лет.

Ретикулярная формация у новорожденных по степени структурно-функциональной зрелости соответствует таковой у взрослого человека. Миелинизация ее волокон происходит перед рождением и на 1-м году жизни.

Вопросы для повторения и самоконтроля

1. Назовите границы продолговатого мозга.
2. Назовите ядра черепных нервов, находящиеся в продолговатом мозге.
3. Какие структуры образуют стенки четвертого желудочка?
4. Назовите границы ромбовидной ямки.
5. Назовите возрастные особенности ствола головного мозга у детей.
6. Назовите возрастные особенности ретикулярной формации в детском возрасте.

Оболочки головного мозга

Головной мозг окружен тремя оболочками. Наружной является твердая мозговая оболочка, под ней находится паутинная оболочка, кнутри от нее — мягкая (сосудистая) оболочка головного мозга (рис. 417). Оболочки головного мозга переходят в одноименные оболочки спинного мозга на уровне большого затылочного отверстия.

Твердая оболочка головного мозга (dura mater encephali) — плотная соединительнотканная пластинка толщиной около 0,5 мм, шероховатая снаружи и гладкая изнутри. Основа твердой оболочки состоит из коллагеновых и эластических волокон, переплетающихся друг с другом, связанных вертикальными волокнами и пронизанных сосудами и нервами. У твердой мозговой оболочки различают наружный и внутренний слои. Наружный слой соответствует надкостнице черепа, его коллагеновые волокна имеют преимущественно косое

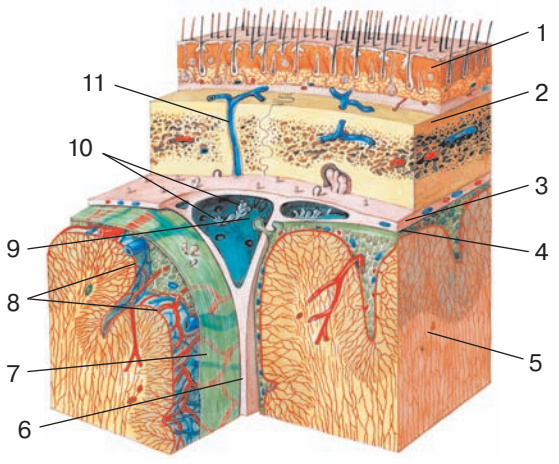

Рис. 417. Верхний сагиттальный синус и взаимоотношение оболочек головного мозга со сводом черепа и поверхностью мозга. Схема:

1 — кожа; 2 — свод черепа; 3 — твердая оболочка головного мозга; 4 — паутинная оболочка головного мозга; 5 — головной мозг; 6 — серп большого мозга; 7 — подпаутинное пространство; 8 — мягкая оболочка головного мозга; 9 — верхний сагиттальный синус; 10 — грануляции паутинной оболочки; 11 — эмиссарная вена

направление. Внутренний слой представляет собой собственно твердую оболочку мозга и покрыт плоскими клетками. С костями свода черепа твердая оболочка соединена непрочно, легко от них отделяется. В области основания черепа твердая оболочка прочно сращена с костями, особенно в области швов и отверстий черепа. В некоторых участках твердая оболочка головного мозга расщепляется. Ее внутренний листок в виде отростков впячивается в щели, разделяющие части головного мозга. Среди отростков твердой оболочки головного мозга различают серп большого мозга, намет мозжечка, серп мозжечка и диафрагму турецкого седла (рис. 418).

Серп большого мозга (falx cerebri), или большой серповидный отросток, является тонкой серповидной формы пластинкой твердой мозговой оболочки, проникающей в продольную щель большого мозга. Серп большого мозга проникает между медиальными поверхностями обоих полушарий, не достигая мозолистого тела. Спереди серп большого мозга срастается с петушиным гребнем решетчатой кости, сзади, на уровне внутреннего затылочного выступа, — с наметом мозжечка.

Намет мозжечка (tentorium cerebelli), или палатка мозжечка, располагается поперечно над задней черепной ямкой и мозжечком, в поперечной щели головного мозга. Намет мозжечка отделяет мозжечок от затылочных долей полушарий большого мозга. На переднем крае намета мозжечка имеется *вырезка намета* (incisura tentorii), к которой спереди прилежит ствол мозга. Латеральные края намета мозжечка срастаются с верхним краем пирамид височных костей. Сзади намет мозжечка переходит в твердую оболочку головного мозга, выстилающую изнутри затылочную кость.

Серп мозжечка (falx cerebelli), или малый серповидный отросток, располагается в сагиттальной плоскости. Его свободный передний край разделяет полушария мозжечка. Задний край серпа мозжечка прикреплен к внутреннему затылочному гребню на протяжении от внутреннего затылочного выступа вверху до заднего края большого затылочного отверстия снизу.

Диафрагма седла (diaphragma sellae) — горизонтальная пластинка с отверстием в центре натянутая над гипофизарной ямкой и образующая ее верхнюю стенку. Под диафрагмой седла располагается гипофиз, прикрепляющийся к воронке гипоталамуса, проходящей сквозь отверстие в диафрагме седла.

В области отхождения отростков твердой оболочки головного мозга, в участках прикрепления расщепленной на два листа оболочки к костям черепа, располагаются синусы твердой оболочки головного мозга (рис. 419). Синусы твердой оболочки головного мозга — это треугольные на поперечном разре-

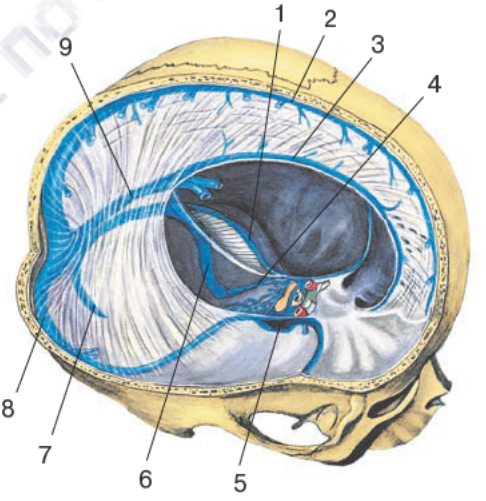

Рис. 418. Твердая оболочка головного мозга. Правая часть свода черепа удалена. Вид справа, сверху:

1 — верхний каменистый синус; 2 — верхний сагиттальный синус; 3 — нижний сагиттальный синус; 4 — нижний каменистый синус; 5 — пещеристый синус; 6 — сигмовидный синус; 7 — затылочный синус; 8 — поперечный синус; 9 — прямой синус

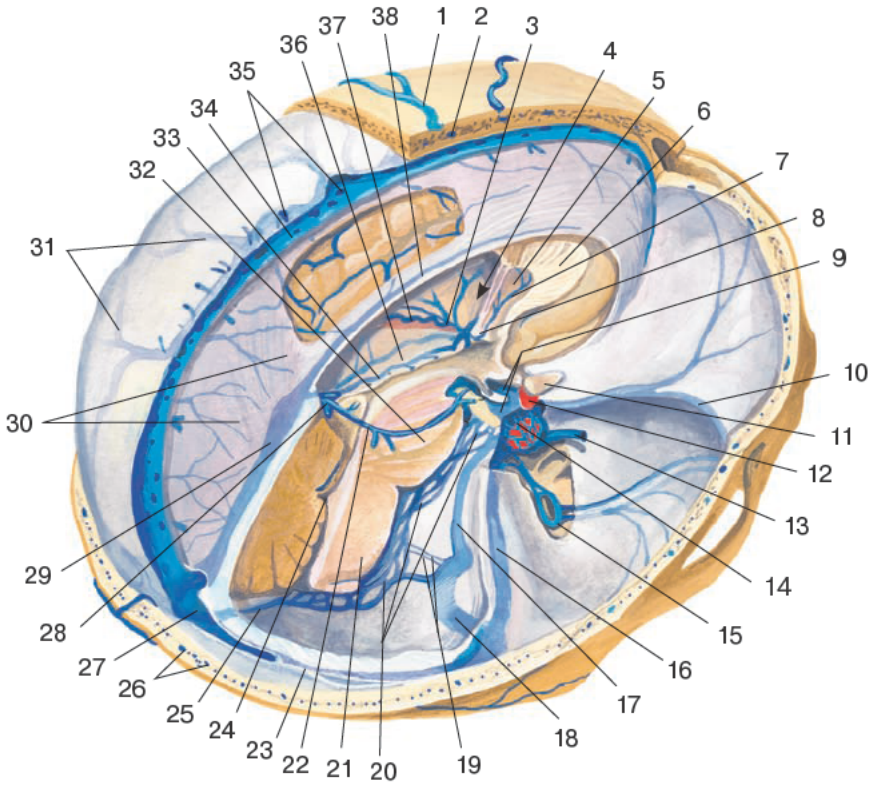

Рис. 419. Синусы твердой мозговой оболочки. Правая и частично левая части свода черепа и правая половина головного мозга с твердой мозговой оболочкой удалены. Вид справа и сверху:

1 — поверхностная височная вена; 2 — теменная эмиссарная вена; 3 — верхняя таламостриарная вена; 4 — боковой желудочек; 5 — пластинка прозрачной перегородки; 6 — колено мозолистого тела; 7 — передняя вена прозрачной перегородки; 8 — столб свода; 9 — межпещеристые синусы; 10 — клиновидно-теменной синус; 11 — зрительный нерв; 12 — внутренняя сонная артерия; 13 — поверхностная средняя мозговая вена; 14 — пещеристый синус; 15 — венозное сплетение овального отверстия; 16 — верхний каменистый синус; 17 — нижний каменистый синус; 18 — сигмовидный синус; 19 — венозное сплетение канала подъязычного нерва; 20 — базилярное сплетение; 21 — продолговатый мозг; 22 — базальная вена; 23 — поперечный синус; 24 — четвертый (IV) желудочек; 25 — затылочный синус; 26 — диплоические вены; 27 — синусный сток; 28 — большая мозговая вена; 29 — прямой синус; 30 — серп большого мозга; 31 — верхние мозговые вены; 32 — мост; 33 — внутренняя мозговая вена; 34 — верхний сагиттальный синус; 35 — боковые лакуны; 36 — сосудистая основа III желудочка; 37 — верхняя ворсинчатая вена; 38 — нижний сагиттальный синус

зе, выстланные эндотелием каналы, в которые оттекает по венам головного мозга венозная кровь. Листки твердой оболочки, образующие синус, туго натянуты, не спадаются, зияют на разрезе, не имеют клапанов. Среди синусов твердой оболочки головного мозга выделяют следующие.

Верхний сагиттальный синус (sinus sagittalis superior) расположен в основании верхнего края серпа большого мозга, где твердая оболочка головного мозга, раздваи-

ваясь, прикрепляется по краям борозды верхнего сагиттального синуса (на лобной, теменной, затылочной костях). Расположение этого синуса соответствует направлению срединной сагиттальной плоскости (см. рис. 417). Передний отдел верхнего сагиттального синуса сообщается с венами полости носа, задний конец — с поперечным синусом. По бокам от верхнего сагиттального синуса на всем его протяжении имеются ответвления — *боковые лакуны* (lacunae laterales), в которые впадают вены твердой оболочки головного мозга, вены мозга и диплоические вены.

Нижний сагиттальный синус (sinus sagittalis inferior) располагается в толще свободного (нижнего) края серпа большого мозга, ориентирован спереди назад в срединной сагиттальной плоскости (расположен над мозолистым телом). Задний конец нижнего сагиттального синуса открывается в переднюю часть прямого синуса.

Прямой синус (sinus rectus) располагается сагиттально в расщеплении намета мозжечка, по линии прикрепления к нему серпа большого мозга. В переднюю часть прямого синуса впадает большая вена мозга. Сзади прямой синус переходит в среднюю часть поперечного синуса, в *синусный сток* (confluens sinuum, *слияние синусов*). В синусный сток открываются также задняя часть верхнего сагиттального синуса и затылочный синус.

Поперечный синус (sinus transversus) расположен в задней части намета мозжечка соответственно борозде поперечного синуса на затылочной кости. Справа и слева поперечный синус продолжается в сигмовидный синус своей стороны.

Затылочный синус (sinus occipitalis) находится в основании серпа мозжечка, соответствует расположению внутреннего затылочного гребня. Достигая заднего края большого затылочного отверстия, затылочный синус разделяется на две ветви, которые охватывают большое затылочное отверстие сзади и с боков. Каждая ветвь открывается в сигмовидный синус своей стороны. Верхний конец затылочного синуса сообщается с поперечным синусом.

Сигмовидный синус (sinus sigmoideus), парный, располагается в сигмовидной борозде внутреннего основания черепа, имеет изогнутую форму. В области яремного отверстия сигмовидный синус переходит во внутреннюю яремную вену.

Пещеристый синус (sinus cavernosus), парный, расположен по бокам от тела клиновидной кости (турецкого седла). Между правым и левым пещеристыми синусами имеются сообщающие их *передний* и *задний межпещеристые синусы* (sinus intercavernosus anterior et posterior), расположенные в толще диафрагмы седла. В передние отделы пещеристого синуса открываются клиновидно-теменной синус и верхняя глазная вена. Через пещеристый синус проходят внутренняя сонная артерия и некоторые черепные нервы.

Клиновидно-теменной синус (sinus sphenoparietalis), парный, прилежит к заднему краю малого крыла клиновидной кости. Находится в расщеплении прикрепляющейся здесь твердой оболочки головного мозга.

Верхний и *нижний каменистые синусы* (sinus petrosus superior et sinus petrosus inferior), парные, проходят вдоль верхнего и нижнего краев пирамиды височных костей соответственно. Оба синуса участвуют в оттоке крови из пещеристого синуса в сигмовидный синус своей стороны. Правый и левый нижние каменистые синусы соединяются несколькими венами, образуя базилярное сплетение. Базилярное сплетение через большое затылочное отверстие анастомозирует с внутренним (позвоночным) венозным сплетением.

Синусы твердой оболочки головного мозга анастомозируют с наружными (подкожными) венами головы при помощи эмиссарных и диплоических вен. Таким об-

разом венозная кровь от головного мозга оттекает по его венам в синусы твердой мозговой оболочки, а из них во внутреннюю яремную вену. Помимо этого по анастомозам между синусами и диплоическими венами, а также эмиссарным венам с венозными сплетениями (позвоночными, базилярным, подзатылочным и клиновидным) венозная кровь оттекает в вены головы и шеи.

Иннервация твердой оболочки головного мозга: ветви тройничного и блуждающего нервов, а также симпатические волокна, поступающие к твердой оболочке вместе с кровеносными сосудами. Твердая оболочка в области передней черепной ямки получает ветви от глазного нерва (от тройничного нерва), в области средней черепной ямки — по средней менингеальной ветви (от верхнечелюстного нерва, тройничного нерва), в области задней черепной — по менингеальной ветви (от блуждающего нерва).

Кровоснабжение: средняя менингеальная артерия (из верхнечелюстной артерии), передняя менингеальная артерия (из передней решетчатой, глазной артерии), менингеальная ветвь (из позвоночной артерии), сосцевидная ветвь (из затылочной артерии).

Венозная кровь оттекает в менингеальные вены, которые впадают в синусы твердой оболочки головного мозга и в крыловидное венозное сплетение.

Паутинная оболочка головного мозга (arachnoidea mater encephali) находится кнутри от твердой оболочки, отделена от нее субдуральным пространством. Паутинная оболочка — тонкая, полупрозрачная, не содержит сосудов. Ее основу составляют преимущественно коллагеновые волокна, образующие сети. Паутинная оболочка не заходит в щели между отдельными частями мозга и в борозды полушарий, располагаясь кнаружи от них. Между паутинной оболочкой и мягкой оболочкой располагается *подпаутинное* (*субарахноидальное) пространство* (spatium subarachnoideum), где содержится спинномозговая жидкость (ликвор). Над выпуклыми частями мозга паутинная и мягкая оболочка плотно прилежат друг к другу. Над широкими и глубокими бороздами подпаутинное пространство расширено, образуя *подпаутинные цистерны* (cisternae subarachnoideae). Наиболее крупными подпаутинными цистернами являются мозжечково-мозговая цистерна, цистерна латеральной ямки, цистерна перекреста и межножковая цистерна.

Мозжечково-мозговая цистерна (cisterna cerebellomedullaris) располагается между продолговатым мозгом и мозжечком. Сзади она ограничена паутинной оболочкой и является наиболее крупной из цистерн.

Цистерна латеральной ямки большого мозга (cisterna fossae lateralis cerebri) находится в глубине латеральной борозды, кверху от височной доли большого мозга (в одноименной ямке).

Цистерна перекреста (cisterna chiasmatica) расположена на основании головного мозга, кпереди от зрительного перекреста.

Межножковая цистерна (cisterna interpeduncularis) располагается в межножковой ямке, кпереди от заднего продырявленного вещества.

Подпаутинные пространства головного и спинного мозга сообщаются между собой в области большого затылочного отверстия. Спинномозговая жидкость, заполняющая подпаутинное пространство, образуется сосудистыми сплетениями в желудочках головного мозга. Из боковых желудочков жидкость через межжелудочковые отверстия проникает в третий желудочек, по водопроводу мозга она попадает в IV желудочек. Из четвертого желудочка через его срединную и латеральные апертуры жидкость оттекает в мозжечково-мозговую цистерну подпаутинного пространства.

Паутинная оболочка соединяется с расположенной кнутри от нее мягкой оболочкой многочисленными тонкими пучками коллагеновых и эластических волокон. Вблизи преимущественно верхнего сагиттального синуса паутинная оболочка образует выросты — *грануляции паутинной оболочки* (granulationes arachnoideae, Пахионовы грануляции). Их общее количество колеблется от 300 до 600. В основе грануляций паутинной оболочки и имеющихся ворсин паутинной оболочки, вдающихся в венозные синусы, имеются рыхло расположенные пучки коллагеновых волокон, образующих сложный неравномерно ячеистый переплет. Пахионовы грануляции являются анатомическими образованиями, обеспечивающими отток (фильтрацию) спинномозговой жидкости из субарахноидального пространства в венозное русло.

Мягкая (сосудистая) оболочка головного мозга (pia mater encephali) — внутренняя, тончайшая оболочка. Она плотно прилежит к наружной поверхности головного мозга, повторяя его рельеф и заходя во все щели. Мягкая оболочка состоит из рыхлой соединительной ткани, в толще которой имеются кровеносные сосуды, питающие головной мозг. В некоторых местах мягкая оболочка проникает в полости желудочков, участвуя в образовании их сосудистых сплетений.

Возрастные особенности строения оболочек головного мозга

Твердая оболочка головного мозга у детей имеет такое же строение, как и у взрослых людей, но значительно более тонкая. В области свода черепа у детей она сращена с внутренней стороной костей черепа, особенно в области швов (поэтому эпидуральные гематомы в детском возрасте встречаются редко). В области расположения родничков эта оболочка прилежит непосредственно к мягким тканям головы. В области основания черепа твердая оболочка головного мозга плотно сращена с костями, в большей степени, чем у взрослых людей.

Твердая оболочка головного мозга в детском возрасте имеет те же отростки, что и у взрослых людей. Однако к рождению они не полностью сформированы, их ткань малоэластична, содержит большое количество венозных сосудов, легко подвергается травматизации.

Серп мозга у новорожденных очень тонкий, прозрачный, содержит ряд разнонаправленных соединительнотканных перекладин. У детей передний отдел серпа мозга короче, чем у взрослых. Ко 2-му году серп мозга становится более плотным, менее прозрачным, число соединительнотканных тяжей существенно уменьшается. Намет мозжечка очень тонок, короче серпа мозга.

Синусы твердой оболочки головного мозга у новорожденных относительно крупнее, чем у взрослых людей, развиты хорошо. Верхний сагиттальный синус начинается у детей в области слепого отверстия или чуть выше, в область его начала обычно впадают вены твердой оболочки. Направление синуса у новорожденных совпадает с сагиттальной линией, но на отдельных участках может отклоняться вправо или влево. На уровне середины лобной кости высота этого синуса равна в среднем 4,1 мм, ширина — 3,6 мм; на уровне середины теменных костей высота синуса равна 7,8 мм, ширина — 4,8 мм; в области затылочного родничка высота синуса равняется 7,1 мм, ширина —68 мм. Общая длина верхнего сагиттального синуса у новорожденных равняется 180—200 мм. По бокам от верхнего сагиттального синуса у детей во многих местах находятся венозные сплетения. Лакуны (выпячивания) у верхнего сагиттального синуса в период новорожденности обычно отсутствуют, образуются на 1—2-м годах жизни. У детей анастомозы между верхним сагиттальным синусом и

венами стенки носовой полости имеются чаще, по сравнению с взрослыми людьми. Практический интерес имеет топография верхнего сагиттального синуса в области расположения лобного родничка, где иногда проводят венозную пункцию. В этой области свода черепа покровные ткани очень тонкие, венозных притоков синуса один или два. На протяжении родничка ширина синуса увеличивается в направлении спереди назад.

Нижний сагиттальный синус у новорожденных и в первые годы жизни иногда отсутствует, чаще развит слабо. Прямой синус в начальном отделе имеет ампуллярное расширение; пещеристый синус образован мелкими многочисленными полостями с большим количеством соединительной ткани между ними.

Сигмовидный синус хорошо развит уже к рождению, у новорожденных он начинается на уровне заднего края сосцевидного родничка; высота синуса равна 5 мм, ширина — 6 мм, как правило, формы синусов справа и слева не соответствуют друг другу. Проекция сигмовидного синуса в раннем детском возрасте не соответствует таковой у взрослого человека, она проходит далеко позади линии, соединяющей теменную вырезку височной кости с верхушкой сосцевидного отростка. По мере увеличения возраста ребенка это расстояние уменьшается и к 10 годам соответствует данной линии (линия Мак—Эвена).

Артерии твердой оболочки головного мозга у новорожденных хорошо развиты, ход их, однако, прямолинейный. Вены оболочки обычно образуют сетевидное сплетение.

Паутинная оболочка у детей до 3 лет имеет два листка, разделенных узким пространством; позже эти листки срастаются. Выросты паутинной оболочки (пахионовы грануляции) у новорожденных и в грудном возрасте отсутствуют, формируются в период с 3 до 10 лет.

Форма и размеры цистерн субарахноидального пространства зависит от развития костей основания черепа и роста отделов мозга. Мозжечково-мозговая цистерна в первые месяцы после рождения относительно крупная, четырехугольная; к началу 2-го года ее размеры уменьшаются и она принимает вид щели.

Субдуральное и субарахноидальное пространства хорошо развиты уже у новорожденных. Объем субарахноидального пространства у новорожденных составляет в среднем 20 $см^3$, к 1-му году — 30 $см^3$, в 5 лет — 40—60 $см^3$, в возрасте 8 лет — 100—140 $см^3$.

Протяженность бокового желудочка равна 85—95 мм, расстояние от его лобного полюса до затылочного — 62—70 мм, длина переднего рога — 12—14 мм, заднего рога — 23—28 мм, нижнего рога — 22—26 мм. Длина третьего желудочка у новорожденных равна 14—20 мм, высота — 10—16 мм, длина водопровода мозга — 12—14 мм. Высота четвертого желудочка равна 4—8 мм.

Мягкая оболочка головного мозга у новорожденного очень тонкая, но довольно хорошо развита.

Спинномозговая жидкость образуется с 3-го месяца внутриутробного развития, ее химический состав такой же, как у взрослого человека. Количество ликвора у новорожденных в среднем 30 мл. Возрастные особенности оттока ликвора у детей первых лет жизни обусловлены отсутствием грануляций паутинной оболочки. У детей этого возраста отток ликвора осуществляется в периневральные пространства черепных и спинномозговых нервов, в лимфатические сосуды слизистой оболочки полости носа и твердой оболочки головного мозга (у взрослых людей 40% ликвора оттекает в верхний сагиттальный синус через Пахионовы грануляции). Сосудистые сплетения желудочков у новорожденных уже выражены. Пути оттока ликвора к моменту рождения в целом сформированы.

Варианты и аномалии оболочек головного мозга

Аномалии развития оболочек головного мозга сочетаются обычно с грыжами (выпячиваниями) его ткани, часто сочетаются с пороками развития черепа. К аномалиям относят менингоцеле (выпадение оболочек мозга), менингоэнцефалоцеле (выпадение оболочек и элементов тканей мозга), менингоцистоцеле (выпадение оболочек, элементов тканей мозга и его желудочков).

Вопросы для повторения и самоконтроля

1. Назовите отростки твердой оболочки головного мозга.
2. Перечислите синусы твердой оболочки головного мозга.
3. Назовите цистерны подпаутинного пространства головного мозга. Где располагается каждая из этих цистерн?
4. Расскажите о возрастных особенностях строения твердой и мягкой мозговых оболочек в детском возрасте.
5. Каким образом и где образуется спинномозговая жидкость? Назовите пути ее оттока из подпаутинного пространства.
6. В чем состоят особенности оттока спинномозговой жидкости у детей?

Проводящие пути головного и спинного мозга

Проводящими путями называются пучки нервных волокон, занимающие определенное положение в белом веществе головного и спинного мозга, соединяющие различные функциональные центры в центральной нервной системе и проводящие одинаковые для каждого пучка нервные импульсы. Различают ассоциативные, комиссуральные и проекционные нервные волокна.

Ассоциативные нервные волокна соединяют различные функциональные центры (кора мозга, ядра серого вещества) в пределах одной половины мозга. Выделяют короткие и длинные ассоциативные волокна. *Короткие ассоциативные волокна* соединяют участки серого вещества в пределах одной доли головного мозга. Некоторые из них не выходят за пределы коры, соединяя серое вещество соседних извилин (*внутрикорковые волокна*). Внутрикорковые волокна обычно образуют изгиб, поэтому они называются *дугообразными волокнами большого мозга* (fibrae arcuatae cerebri). *Внекорковые ассоциативные волокна* выходят за пределы коры в белое вещество полушария.

Длинные ассоциативные волокна соединяют серое вещество различных долей одного полушария (*междолевые пучки волокон*), из них состоят верхний и нижний продольные и крючковидный пучки. *Верхний продольный пучок* (fasciculus longitudinalis superior) расположен в верхней части белого вещества полушария большого мозга; соединяет кору лобной, теменной и затылочной долей. *Нижний продольный пучок* (fasciculus longitudinalis inferior) проходит в нижних отделах полушария; соединяет кору височной и затылочной долей. *Крючковидный пучок* (fasciculus uncinatus) дугообразно изгибается и соединяет кору области лобного полюса с корой передней части височной доли.

Ассоциативные волокна соединяют также серое вещество различных сегментов спинного мозга, образуя *передние*, *латеральные* и *задние собственные* (межсегментарные) *пучки* (fasciculi proprii anteriores; laterales et posteriores). Эти пучки находятся рядом с серым веществом спинного мозга. Короткие межсегментарные пучки

соединяют соседние сегменты (в пределах двух — трех сегментов) спинного мозга. Длинные межсегментарные пучки соединяют далеко расположенные друг от друга сегменты спинного мозга.

Комиссуральные (спаечные) *нервные волокна* (neurofibrae commissurales) соединяют одинаковые центры правой и левой половин головного мозга, координируя их функции. Комиссуральные волокна переходят из одного полушария в другое и образуют спайки (мозолистое тело, спайка свода, передняя и задняя спайки мозга). Мозолистое тело образовано волокнами, соединяющими корковые центры правого и левого полушарий большого мозга. В белом веществе полушарий волокна мозолистого тела веерообразно расходятся, образуя *лучистость мозолистого тела* (radiatio corporis callosi). Комиссуральные волокна, проходящие в клюве и колене мозолистого тела, соединяют участки лобных долей обоих полушарий. Эти волокна образуют изгиб кпереди, охватывают с двух сторон переднюю часть продольной щели большого мозга, образуя *лобные щипцы* (forceps frontalis). Ствол мозолистого тела образован нервными волокнами, соединяющими кору прецентральных извилин, теменных и височных долей правого и левого полушарий. Валик мозолистого тела состоит из комиссуральных волокон, соединяющих кору задних отделов теменной и затылочной долей обоих полушарий. Пучки этих волокон изгибаются кзади, охватывают задний отдел продольной щели большого мозга, образуют *затылочные щипцы* (forceps occipitalis). Комиссуральные волокна проходят также в составе *передней спайки мозга* (commissura anterior). Большая часть этих волокон соединяет переднемедиальные участки коры височных долей правого и левого полушарий, дополнительно к волокнам мозолистого тела. В составе передней спайки имеются комиссуральные волокна, соединяющие области правого и левого обонятельных треугольников. *Спайка свода* (commissura fornicis) представлена комиссуральными волокнами, соединяющими правую и левую ножки свода мозга.

Проекционные нервные волокна (neurofibrae projectiones) соединяют различные отделы (ядра) спинного мозга с головным мозгом, ядра мозгового ствола с базальными ядрами (полосатым телом) и корой. Проекционные нервные волокна соединяют также кору головного мозга, базальные ядра с ядрами ствола головного мозга и со спинным мозгом. Проекционные волокна как бы проецируют (отражают) картины внешнего мира на кору больших полушарий, обеспечивая оценку происходящих событий, состояние тела самого человека. Различают восходящие и нисходящие проекционные пути.

Восходящие (афферентные, чувствительные) проекционные пути несут нервные импульсы из расположенных ниже центров нервной системы (спинного мозга, ствола мозга) к расположенным выше центрам (к ядрам ствола мозга, подкорковым и корковым центрам головного мозга). По характеру проводимых импульсов выделяют экстероцептивные, проприоцептивные и интероцептивные пути.

Экстероцептивные пути проводят импульсы, возникающие в результате воздействия внешней среды на кожный покров (чувство боли, температуры, осязания и давления) и от высших органов чувств (зрения, слуха, вкуса и обоняния). *Проприоцептивные пути* проводят импульсы от аппарата движения (мышц, связок, сухожилий, суставных капсул), несут информацию о положении тела, о размахе движений. *Интероцептивные пути* проводят импульсы от внутренних органов, сосудов, где хемо-, баро- и механорецепторы воспринимают состояние внутренней среды организма, интенсивность обмена веществ, химический состав тканевой жидкости и крови, давление в сосудах.

Проводящий путь болевой и температурной чувствительности — ***латеральный спиноталамический путь*** (tractus spinothalamicus lateralis) проводит импульсы болевой и температурной чувствительности от кожи к коре постцентральной извилины (рис. 420). Рецепторы первого чувствительного нейрона находятся в коже. Тела этих псевдоуниполярных нейронов расположены в спинномозговых узлах, а центральные отростки в составе задних корешков спинномозговых нервов направляются в задний рог спинного мозга, где заканчиваются синапсами на клетках вторых нейронов. Аксоны второго нейрона идут через переднюю серую спайку в боковой канатик противоположной стороны, в составе пучка поднимаются в продолговатый мозг и располагаются позади ядра оливы. В дорсальной части моста и покрышке среднего мозга этот пучок проходит у наружного края медиальной петли. Аксоны вторых нейронов оканчиваются в таламусе, образуя синапсы на телах третьих нейронов. Тела третьих нейронов расположены в дорсальном латеральном ядре таламуса, а их аксоны проходят через заднюю ножку внутренней капсулы позади пирамидных путей. Далее они веерообразно расходятся, участвуя в образовании *лучистого венца* (corona radiata) и заканчиваются синапсами на нейронах четвертого слоя коры (внутренней зернистой пластинке) постцентральной извилины. Аксоны клеток третьего нейрона этого пути, соединяющие таламус и кору, образуют *таламотеменные волокна* (fibrae thalamoparietales). Латеральный спиноталамический путь является полностью перекрещенным, т. е. все волокна клеток второго нейрона переходят на противоположную сторону. Поэтому при повреждении одной половины спинного мозга полностью исчезает болевая и температурная чувствительность на противоположной стороне, ниже места повреждения.

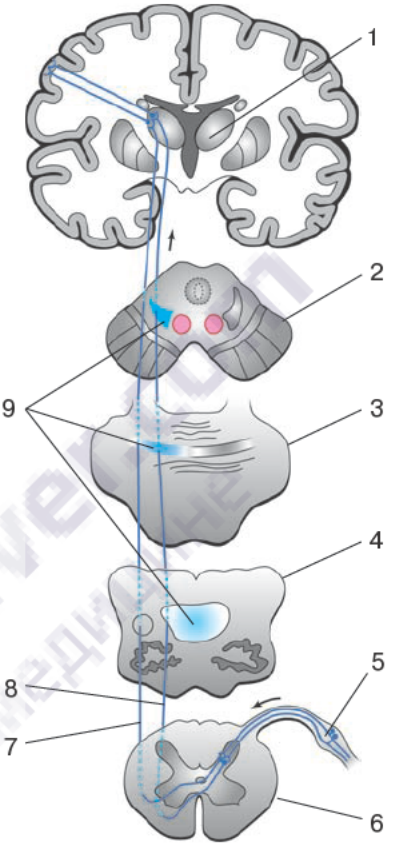

Рис. 420. Проводящие пути болевой и температурной чувствительности, осязания и давления. Стрелками показано направление движения нервных импульсов. Схема:

1 — таламус; 2 — поперечный разрез среднего мозга; 3 — поперечный разрез моста; 4 — поперечный разрез продолговатого мозга; 5 — спинномозговой узел; 6 — поперечный разрез спинного мозга; 7 — латеральный спиноталамический путь; 8 — передний спиноталамический путь; 9 — медиальная петля

Проводящий путь осязания и давления — ***передний спиноталамический путь*** (tractus spinothalamicus anterior) проводит импульсы чувства давления и осязания в постцентральную извилину. Рецепторы первого (чувствительного) нейрона находятся в коже. Тела этих псевдоуниполярных клеток расположены в спинномозговых узлах, а центральные отростки в составе задних корешков спинномозговых нервов направляются в задний столб (рог) спинного мозга, где оканчиваются синапсами на телах клеток второго нейрона. Аксоны клеток второго нейрона идут через переднюю серую спайку в передний канатик

противоположной стороны. В составе переднего канатика аксоны клеток второго нейрона этого пути поднимаются к головному мозгу. В продолговатом мозге аксоны прилежат с латеральной стороны к волокнам медиальной петли, проходят через покрышку моста и среднего мозга и заканчиваются в таламусе. Тела клеток третьего нейрона располагаются в дорсальном латеральном ядре таламуса. Аксоны клеток третьего нейрона проходят через заднюю ножку внутренней капсулы вместе с волокнами латерального спиноталамического пути. Выйдя из внутренней капсулы, волокна третьего нейрона переднего спиноталамического пути участвуют в образовании лучистого венца, в составе которого направляются в постцентральную извилину, где заканчиваются на нейронах внутренней зернистой пластинки, образующих четвертый слой коры. Часть волокон первого нейрона, проводящего пути осязания и давления, проходит в составе заднего канатика своей стороны вместе с аксонами клеток проводящего пути проприоцептивной чувствительности коркового направления, поэтому при поражении одной половины спинного мозга кожное чувство осязания и давления на противоположной от поражения стороне полностью не исчезает, а только уменьшается.

Проприоцептивные проводящие пути

Проприоцептивные пути несут импульсы от органов опорно-двигательного аппарата к коре полушарий большого мозга и в мозжечок, одной из функций которого является непроизвольная координация движений. Поэтому выделяют проприоцептивный путь коркового направления, благодаря которому состояние опорно-двигательного аппарата оценивается сознанием, и проприоцептивные пути мозжечкового направления.

Проводящий путь проприоцептивной чувствительности коркового направления (tractus bulbothalamicus) проводит импульсы мышечно-суставного чувства в постцентральную извилину (рис. 421). Постоянное наличие сигналов о тонусе мышц, натяжении сухожилий позволяет оценить положение частей тела в пространстве и проводить целенаправленные осознанные движения. Рецепторы клеток первого нейрона находятся в мышцах, сухожилиях, суставных капсулах и связках. Тела первых (псевдоуниполярных) нейронов находятся в спинномозговых узлах. Аксоны этих нейронов в составе задних корешков спинномозговых нервов идут в задний канатик спинного мозга, минуя его задний рог. Далее аксоны нейронов в составе заднего канатика поднимаются в продолговатый мозг к тонкому и клиновидному ядрам. Аксоны, несущие импульсы мышечно-суставного чувства, входят в задний канатик, начиная с нижних сегментов спинного мозга. Каждый следующий пучок аксонов прилежит с латеральной стороны к уже имеющемуся пучку. Поэтому наружный (латеральный) отдел заднего канатика (*клиновидный пучок*, fasciculus cuneatus, или пучок Бурдаха) образуется аксонами, несущими информацию от верхних грудных отделов тела, шеи и верхней конечности. Внутренняя часть заднего канатика (*тонкий пучок,* fasciculus gracilis, или пучок Голля) проводит импульсы проприоцептивной чувствительности от нижних конечностей и нижней половины тела. Аксоны клеток первого нейрона этого пути заканчиваются на клетках второго нейрона, расположенных в тонком и клиновидном ядрах продолговатого мозга. Аксоны вторых нейронов выходят из этих ядер, дугообразно изгибаются вперед и медиально на уровне нижнего угла ромбовидной ямки и в межоливном слое в виде *внутренних дуговых волокон* (fibrae arcuatae internae), или *медиальной петли* (lemniscus medialis), переходят на противоположную сторону. При этом в продолговатом мозге аксоны вторых нейронов образуют *перекрест медиальных петель* (decussatio lemniscorum medialium). Далее волокна меди-

альной петли поднимаются в покрышке моста непосредственно над трапециевидным телом и даже между его пучками. В среднем мозге волокна медиальной петли проходят дорсолатеральнее красного ядра и заканчиваются синапсами на нейронах дорсального латерального ядра таламуса. Аксоны третьих нейронов, тела которых находятся в таламусе, проходят через заднюю ножку внутренней капсулы вместе с волокнами третьих нейронов спиноталамических путей. В составе лучистого венца эти волокна достигают постцентральной извилины.

Часть волокон второго нейрона проприоцептивного пути коркового направления выходят из тонкого и клиновидного ядер и направляются в мозжечок. Среди этих волокон выделяют задние и передние наружные дугообразные волокна. *Задние наружные дугообразные волокна* (fibrae arcuatae externae dorsales, s. posteriores) направляются через нижнюю мозжечковую ножку своей стороны к нейронам коры червя мозжечка. *Передние наружные дугообразные волокна* (fibrae arcuatae externae ventrales, s.anteriores) идут кпереди на противоположную сторону, образуя перекрест, огибают с нижней стороны оливное ядро и далее в составе нижней мозжечковой ножки идут к нейронам коры червя, куда несут проприоцептивные импульсы. Если происходит повреждение спинного мозга (травма мозгового ствола), на стороне возникновения проприоцептивных импульсов, то на противоположной стороне тела нарушаются представления о состоянии опорно-двигательного аппарата, положении частей тела в пространстве, нарушается координация движений.

В составе группы проприоцептивных путей различают передний и задний спинномозжечковые пути. Они передают мозжечку информацию о состоянии опорно-двигательного аппарата и участвуют в рефлекторной координации движений, не задействуя высшие отделы головного мозга (коры полушарий).

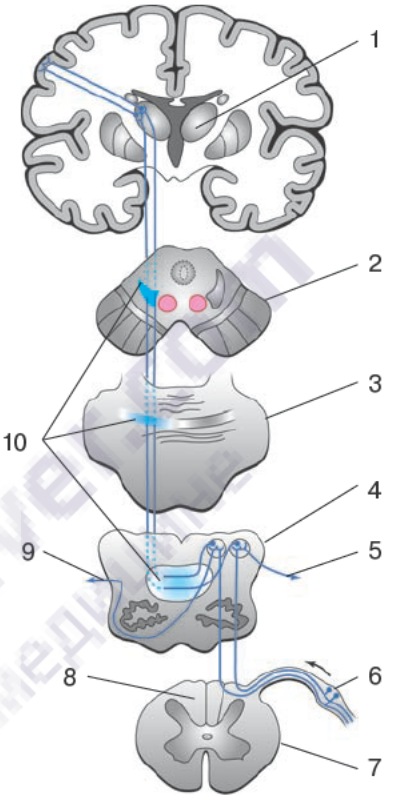

Рис. 421. Проводящий путь проприоцептивной чувствительности коркового направления. Стрелками показано направление движения нервных импульсов. Схема:

1 — таламус; 2 — поперечный разрез среднего мозга; 3 — поперечный разрез моста; 4 — поперечный разрез продолговатого мозга; 5 — задние наружные дугообразные волокна; 6 — спинномозговой узел; 7 — поперечный разрез спинного мозга; 8 — задний канатик спинного мозга; 9 — передние наружные дугообразные волокна; 10 — медиальная петля

Задний спиномозжечковый путь, или пучок Флексига (tractus spinocerebellaris posterior), несет проприоцептивные импульсы от мышц, сухожилий и связок в мозжечок (рис. 422). Тела первых псевдоуниполярных нейронов располагаются в спинномозговых узлах. Аксоны этих клеток в составе заднего корешка спинномозговых нервов проходят в задний рог спинного мозга и заканчиваются на нейронах грудного ядра (ядро Кларка), расположенного в медиальной части основания заднего рога. Нейроны грудного ядра являются вторыми

нейронами заднего спиномозжечкового пути. Их аксоны в составе задней части бокового канатика своей стороны поднимаются в продолговатый мозг, через нижнюю мозжечковую ножку проходят в мозжечок и заканчиваются синапсами на нейронах коры червя.

Передний спиномозжечковый путь, или пучок Говерса (tractus spinocerebellaris anterior), организован сложнее, чем пучок Флексига (рис. 423). Рецепторы первого (чувствительного) нейрона находятся в мышцах, сухожилиях, суставных капсулах и др. Тела этих нервных клеток расположены в спинномозговых узлах, а аксоны в составе заднего корешка спинномозгового нерва входят в задний рог спинного мозга и оканчиваются на нейронах, примыкающих с латеральной стороны к грудному ядру. Аксоны второго нейрона проходят через переднюю серую спайку в боковой канатик, на противоположную сторону спинного мозга (образуют первый перекрест проводящего пути). В переднем отделе бокового канатика аксоны второго нейрона поднимаются до уровня перешейка ромбовидного мозга, проходя в покрышечной части нижележащих отделов мозгового ствола. На уровне перешейка ромбовидного мозга аксоны второго нейрона возвращаются на свою сторону (второй перекрест проводящего пути) и в составе верхней мозжечковой ножки переходят в мозжечок, где заканчиваются в передневерхних отделах коры червя.

Имеются нервные волокна, связывающие кору червя мозжечка и красные ядра среднего мозга, а также полушария мозжечка (рис. 424). Из коры червя через связи с пробковидным и шаровидным ядрами импульс через верхнюю мозжечковую ножку

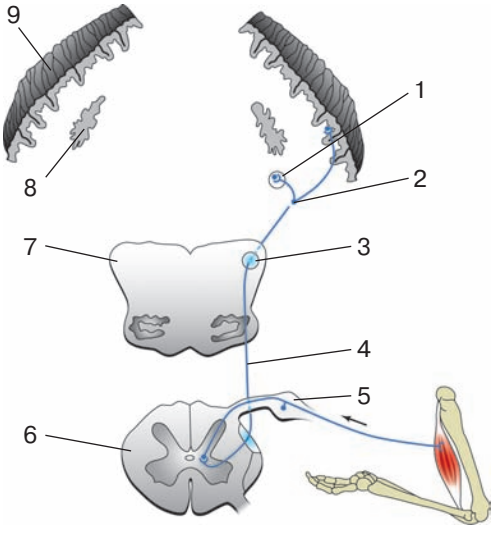

Рис. 422. Задний спиномозжечковый проводящий путь. Схема:

1 — пробковидное ядро; 2 — синапс в коре червя мозжечка; 3 — нижняя мозжечковая ножка; 4 — задний спиномозжечковый путь; 5 — спинномозговой узел; 6 — поперечный разрез спинного мозга; 7 — поперечный разрез продолговатого мозга; 8 — зубчатое ядро; 9 — кора мозжечка

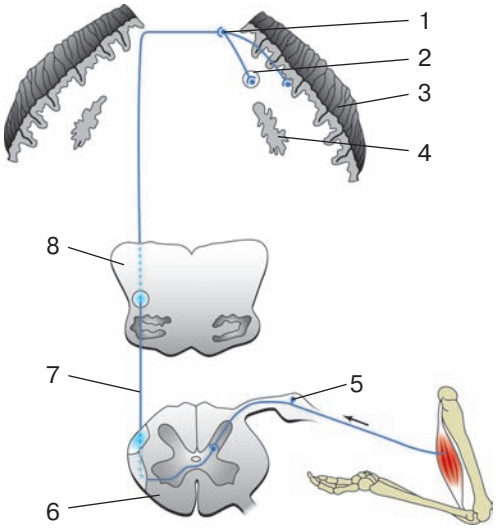

Рис. 423. Передний спиномозжечковый проводящий путь. Схема:

1 — синапс в коре червя мозжечка; 2 — шаровидное ядро; 3 — кора мозжечка; 4 — зубчатое ядро; 5 — спинномозговой узел; 6 — поперечный разрез спинного мозга; 7 — передний спиномозжечковый путь; 8 — поперечный разрез продолговатого мозга

поступает в красное ядро противоположной стороны (мозжечково-красноядерный путь). Кора червя мозжечка связана ассоциативными волокнами с корой полушарий мозжечка, откуда импульсы поступают в зубчатое ядро мозжечка. Аксоны нейронов зубчатого ядра через верхнюю мозжечковую ножку проходят в покрышку моста, переходят на противоположную сторону (образуют перекрест) и идут в таламус. После переключения на нейронах таламуса импульс достигает постцентральной извилины коры большого мозга. Эти связи возникли с развитием высших центров чувствительности и произвольных движений.

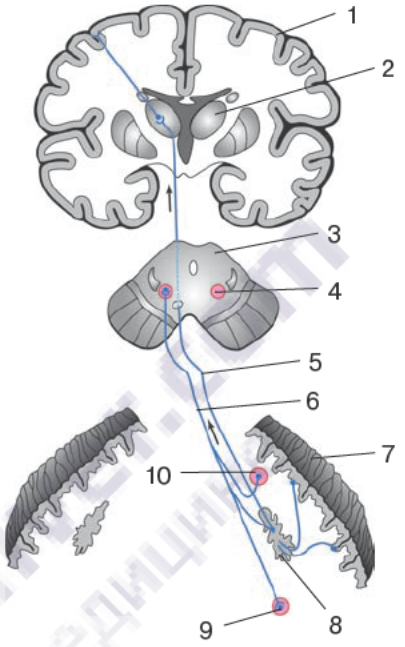

Рис. 424. Мозжечково-таламический и мозжечково-покрышечный проводящие пути. Схема:

1 — кора полушарий большого мозга; 2 — таламус; 3 — поперечный разрез среднего мозга; 4 — красное ядро; 5 — мозжечково-таламический путь; 6 — мозжечково-покрышечный путь; 7 — кора мозжечка; 8 — зубчатое ядро; 9 — переднее межпозиционное (пробковидное) ядро; 10 — заднее межпозиционное (шаровидное) ядро

Нисходящие проекционные пути

Нисходящие проекционные пути (эффекторные, эфферентные пути) проводят импульсы от коры, подкорковых центров и ядер ствола мозга к двигательным и другим ядрам мозгового ствола и спинного мозга. Различают главный двигательный (пирамидный) путь и группу экстрапирамидных двигательных путей. Пирамидный путь несет импульсы произвольных движений. В нем выделяют корково-ядерный и корково-спинномозговые проводящие пути. Экстрапирамидные пути проводят импульсы непроизвольных движений.

Пирамидный (*главный двигательный*) ***путь*** (tractus pyramidalis) объединяет нейроны и нервные волокна, по которым двигательные импульсы из предцентральной извилины направляются к двигательным ядрам черепных нервов ствола головного мозга (корково-ядерный путь) и к двигательным ядрам передних рогов спинного мозга (латеральный и передний корково-спинномозговые пути) (рис. 425).

Корково-ядерный путь (tractus corticonuclearis) начинается от гигантских пирамидных клеток (клеток Беца), расположенных в составе пятого слоя коры предцентральной извилины. Аксоны этих нейронов направляются книзу через колено внутренней капсулы, далее идут через основание ножки мозга и базальную часть моста и до продолговатого мозга. Начиная с уровня среднего мозга, аксоны гигантских пирамидных клеток переходят на противоположную сторону и заканчиваются на нейронах двигательных ядер черепных нервов. Волокна идут к ядрам III и IV черепных нервов в среднем мозге. В мосту аксоны 1-го нейрона этого проводящего пути идут к двигательным ядрам V, VI, VII черепных нервов противоположной стороны; в продолговатом мозге — к ядрам IX, X, XI и XII черепных нервов. На нейронах этих ядер корково-ядерный путь заканчивается. Аксоны нейронов двигательных

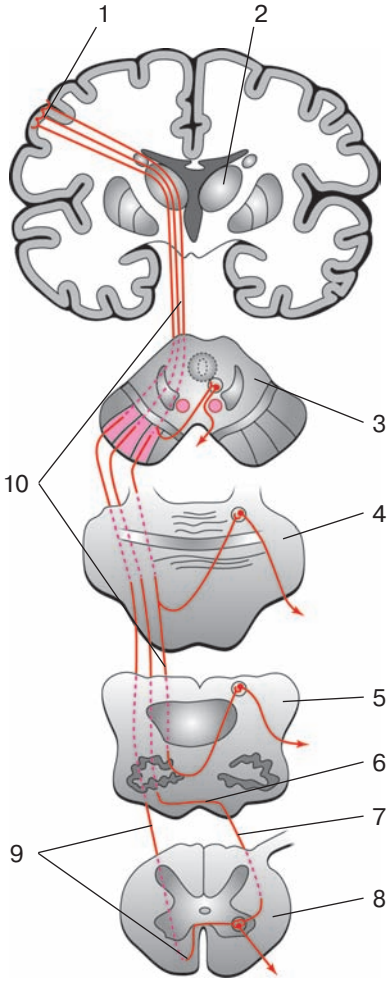

Рис. 425. Пирамидные проводящие пути (корково-ядерный и корково-спинномозговые). Схема:

1 — предцентральная извилина; 2 — таламус; 3 — поперечный разрез среднего мозга; 4 — поперечный разрез моста; 5 — поперечный разрез продолговатого мозга; 6 — перекрест пирамид; 7 — латеральный корково-спинномозговой путь; 8 — поперечный разрез спинного мозга; 9 — передний корково-спинномозговой путь; 10 — корково-ядерный путь

ядер черепных нервов в составе их корешков, затем нервов и их ветвей направляются к поперечнополосатым мышцам головы и шеи и иннервируют их.

Латеральный и ***передний корково-спинномозговые пути*** (tractus corticospinales lateralis et anterior) начинаются от гигантских пирамидных клеток предцентральной извилины (пятый слой коры). Аксоны этих клеток спускаются через переднюю часть задней ножки внутренней капсулы, позади корково-ядерного пути. Далее волокна этого пути проходят через ножку мозга, латеральнее корково-ядерного пути. Корково-спинномозговые волокна проходят книзу в базальной части моста и образуют пирамиды продолговатого мозга. В нижней части продолговатого мозга часть волокон переходит на противоположную сторону, образуя перекрест пирамид (моторный перекрест), а далее входят в боковой канатик противоположной стороны спинного мозга как *латеральный корково-спинномозговой путь*. Этот проводящий путь в боковом канатике спускается вниз, его волокна постепенно заходят в передний столб серого вещества спинного мозга и заканчиваются синапсами на двигательных нейронах его ядер. Часть нервных волокон корково-спинномозговых путей не участвует в образовании перекреста пирамид, а проходит вниз в составе переднего канатика спинного мозга своей стороны (*передний корково-спинномозговой путь*). Волокна переднего корково-спинномозгового пути постепенно переходят на противоположную сторону спинного мозга (через переднюю белую спайку) и заканчиваются на двигательных ядрах переднего рога противоположной стороны. Вторым нейроном корково-спинномозговых путей (переднего и латерального) являются клетки передних рогов спинного мозга. Их аксоны образуют передние корешки спинномозговых нервов и иннервируют скелетную мускулатуру тела. Все пирамидные пути образуют перекрест, переходя на противоположную сторону. Поэтому при одностороннем повреждении спинного или головного мозга возникают двигательные нарушения на противоположной стороне тела, ниже места повреждения.

Экстрапирамидные проводящие пути

Кора полушарий большого мозга, получающая нервные импульсы по различным восходящим чувствительным путям, управляет двигательными функциями как через пирамидные, так и через ***экстрапирамидные проводящие пути.*** Экстрапирамидные проводящие пути имеют обширные связи в мозговом стволе и с корой большого мозга, контролируют экстрапирамидную систему. В число экстрапирамидных центров входят красные ядра, ответственные за поддержание мышечного тонуса, необходимого для удержания тела в состоянии равновесия, без усилия воли.

Красные ядра получают импульсы из коры большого мозга и мозжечка (через мозжечковые проприоцептивные пути).

Красноядерно-спинномозговой путь (tractus rubrospinalis) начинается от нейронов, тела которых образуют красные ядра. Красные ядра связаны с двигательными ядрами передних рогов спинного мозга, участвуют в образовании красноядерно-спинномозговых путей (рис. 426). Этот проводящий путь входит в состав рефлекторной дуги, приносящим звеном которой являются спиномозжечковые проприоцептивные проводящие пути и мозжечково-покрышечный путь. Аксоны нейронов красноядерно-спинномозгового пути, направляющиеся в нисходящем направлении (пучок Монакова), на уровне среднего мозга переходят на противоположную сторону (перекрест Фореля). Далее эти волокна проходят в покрышке моста и боковых отделах продолговатого мозга на противоположной стороне, а затем спускаются в боковом канатике спинного мозга. Волокна красноядерно-спинномозгового пути заканчиваются на двигательных нейронах передних рогов спинного мозга.

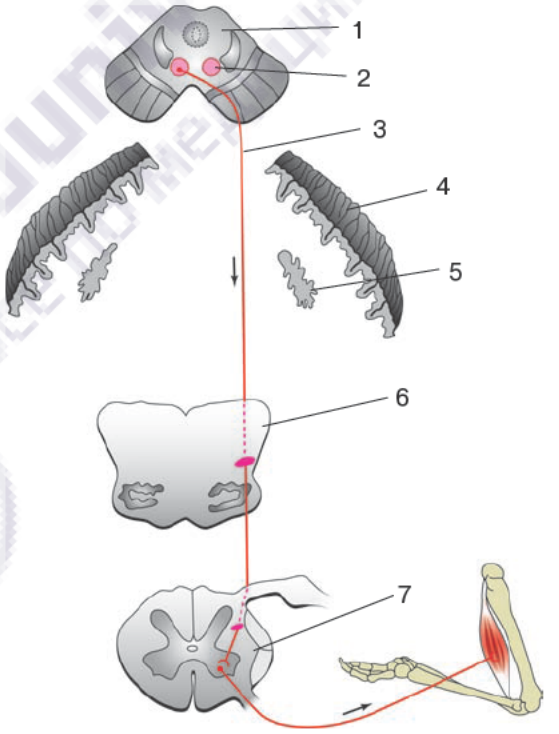

Рис. 426. Красноядерно-спинномозговой проводящий путь. Схема:

1 — поперечный разрез среднего мозга; 2 — красное ядро; 3 — красноядерно-спинномозговой путь; 4 — кора мозжечка; 5 — зубчатое ядро; 6 — поперечный разрез продолговатого мозга; 7 — поперечный разрез спинного мозга

Преддверно-спинномозговой путь (tractus vestibulospinalis) соединяет ядра вестибулярного аппарата, проецируемые в области вестибулярного поля ромбовидной ямки, с двигательными нейронами передних рогов спинного мозга, обеспечивая установочные реакции тела для поддержания равновесия. В образовании этого пути участвуют аксоны нейронов латерального вестибулярного ядра (ядра Дейтерса) и нижнего вестибулярного ядра (ядра Роллера) преддверно-улиткового нерва. Аксоны этих ядер спускаются в латеральной части переднего канатика спинного мозга (на границе с боковым канатиком) и заканчиваются на двигательных ней-

ронах передних рогов спинного мозга. Латеральное и нижнее вестибулярные ядра связаны непосредственно с мозжечком и задним продольным пучком.

Задний продольный пучок (fasciculus longitudinalis posterior) имеет связи с глазодвигательными нервами, что обеспечивает сохранение положения глазного яблока (направление зрительной оси) при поворотах головы и шеи. В образовании заднего продольного пучка и тех волокон, которые достигают передних рогов спинного мозга (*ретикулоспинномозговой путь,* tractus reticulospinalis) принимают участие клеточные скопления ретикулярной формации ствола мозга (промежуточное ядро Кахаля, ядро эпиталамической спайки Даркшевича и др.), к которым подходят волокна из базальных ядер полушарий большого мозга.

Функции мозжечка координируются корой большого мозга через мост по ***корково-мосто-мозжечковому пути*** (tractus corticopontocerebellaris). Тела первого нейрона этого пути находятся в коре лобной, височной, теменной и затылочной долей. Аксоны первого нейрона (*корково-мостовые волокна,* fibrae corticopontinae) проходят через внутреннюю капсулу. Волокна из коры лобной доли (*лобно-мостовые волокна*, fibrae frontopontinae) проходят через переднюю ножку внутренней капсулы. Нервные волокна из коры височной, теменной и затылочной долей направляются через заднюю ножку внутренней капсулы. Корково-мостовые пути от лобной доли проходят через медиальную часть основания ножки мозга, кнутри от корково-ядерных волокон, от теменной и других долей — через латеральную часть ножки мозга, кнаружи от корково-спинномозговых путей. В базилярной части моста волокна корково-мостовых путей заканчиваются на нейронах собственных ядер моста. Аксоны нейронов собственных ядер моста (вторых нейронов пути) образуют поперечные волокна моста — *мосто-мозжечковый путь.* Эти волокна переходят на противоположную сторону, пересекают в поперечном направлении нисходящие пирамидные пути и через среднюю мозжечковую ножку направляются в полушарие мозжечка противоположной стороны.

Таким образом, восходящие и нисходящие проводящие пути головного и спинного мозга, образуя многочисленные взаимные связи, участвуют в формировании сложных рефлекторных дуг в теле человека, обеспечивая тем самым функционирование центральной нервной системы. Проводящие пути функционально объединяют организм в единое целое, обеспечивают согласованность его действий.

Развитие центральной нервной системы человека

Нервная система развивается из наружного зародышевого листка (*эктодермы*). В дорсальном отделе туловища зародыша клетки эктодермы образуют *медуллярную* (*нервную*) *пластинку*. Медуллярная пластинка постепенно превращается в *нервную бороздку (желобок*). Края желобка благодаря митотическому делению клеток сближаются, срастаются, образуется *нервная трубка* (рис. 427). Образование нервной трубки вначале происходит в передних отделах туловища зародыша, позднее — в задних. Постепенно нервная трубка погружается под эктодерму. На этой стадии развития в составе стенок нервной трубки выделяют внутренний, средний и наружный слои. Из клеток внутреннего (эпендимного) слоя развиваются эпендимоциты, выстилающие полость нервной трубки (центральный канал). Из среднего (плащевого, мантийного) слоя стенки нервной трубки, образованного плотно расположенными клетками, в дальнейшем формируется серое вещество мозга. Снаружи от плащевого слоя находится периферическая часть нервной трубки (краевой слой), который постепенно утолщается за счет прорастающих сюда отростков нервных клеток (нервных волокон), образующих проводя-

щие пути белого вещества мозга. Клетки среднего слоя нервной трубки делятся и преобразуются (дифференцируются) в два вида клеток — спонгиобласты и нейробласты. *Спонгиобласты* являются предшественниками клеток нейроглии, *нейробласты* — нейронов.

В процессе дальнейшего развития и роста нервной системы боковые отделы нервной трубки утолщаются. Особенно активно происходит утолщение передних и задних участков нервной трубки, отделенных с каждой стороны друг от друга продольной пограничной бороздой. Вентральная (передняя) часть нервной трубки получила название *основной пластинки,* а дорсальная часть — *крыльной пластинки*. Из основной пластинки формируются передние столбы серого вещества и прилежащее к ним белое вещество. Аксоны образующихся в передних столбах нейронов выходят из спинного мозга, образуют передние (двигательные) корешки спинномозговых нервов. Из крыльной пластинки образуются задние столбы серого вещества и примыкающее белое вещество. Из продольных тяжей, образовавшихся по бокам от срединной линии, между нервной трубкой и эктодермой, формируется парная *ганглиозная пластинка*. Клетки этих пластинок мигрируют в переднебоковом направлении по обеим сторонам нервной трубки и разделяются на участки (сегменты). Из этих посегментно (метамерно) расположенных групп клеток, образовавшихся из ганглиозных пластинок, образуются спинномозговые узлы спинномозговых нервов и чувствительные узлы черепных нервов. Из ганглиозных валиков выселяются клетки, служащие зачатками для развития периферических отделов вегетативной нервной системы.

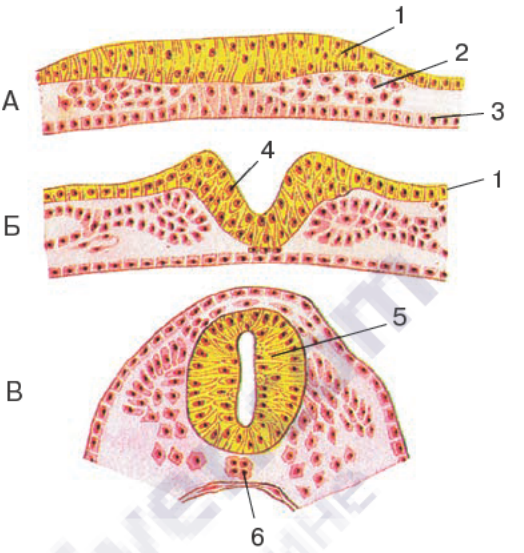

Рис. 427. Ранние стадии развития нервной системы человека. Формирование нервной трубки. Схема:

А — нервная пластинка; Б — нервный желобок; В — нервная трубка.

1 — эктодерма; 2 — мезодерма; 3 — энтодерма; 4 — нервный валик; 5 — нервная трубка; 6 — хорда

В процессе развития и дифференцировки клеточных элементов нервной трубки ее головной конец постепенно утолщается. Это утолщение в последующем преобразуется в головной мозг. Средняя и задняя (каудальная) часть нервной трубки являются зачатком спинного мозга. Конечная часть нервной трубки постепенно истончается, образует терминальную (концевую) нить спинного мозга. В течение внутриутробной жизни рост спинного мозга отстает от роста позвоночника в длину. В связи с фиксацией головного конца нервной трубки в полости будущего черепа больше всего отстают в росте нижние (каудальные) отделы нервной трубки. При этом корешки образующихся спинномозговых нервов, занявших свое место в межпозвоночных отверстиях, удлиняются, изменяют свое направление из горизонтального на косое и даже вертикальное.

Будущий головной мозг на 4-й неделе внутриутробной жизни представлен тремя мозговыми пузырями, разделенными небольшими сужениями нервной

трубки (рис. 428). Различают *передний мозг* (prosencephalon), развивающийся из переднего пузыря, *средний мозг* (mesencephalon), образующийся из среднего пузыря, и *ромбовидный,* или *задний, мозг* (rombencephalon), формирующийся из третьего мозгового пузыря. К концу 4-й недели развития зародыша передний мозговой пузырь дифференцируется на два отдела — будущие *конечный мозг* (telencephalon) и *промежуточный мозг* (diencephalon). Задний мозговой пузырь подразделяется на *задний мозг* (metencephalon) и *продолговатый мозг* (myelencephalon, s. medulla oblongata) (рис. 429).

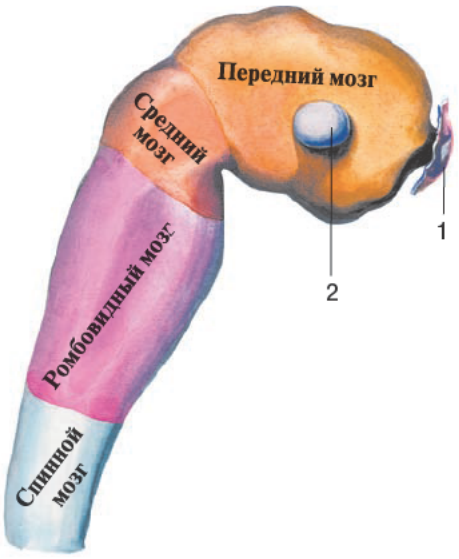

Рис. 428. Головной мозг эмбриона. Стадия трех мозговых пузырей. Вид справа. По реконструкционной модели:

1 — передний нейропор; 2 — глазной пузырь

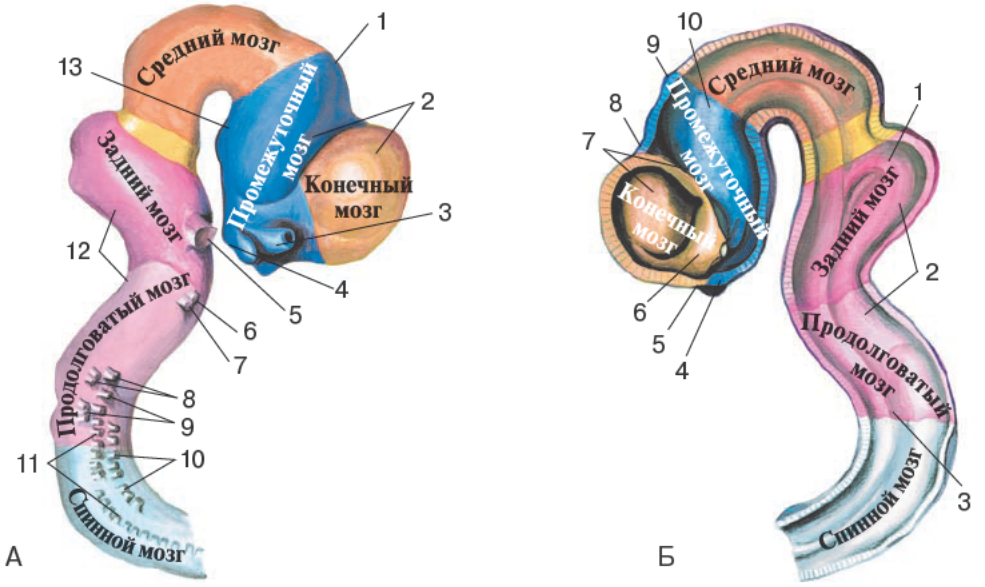

Рис. 429. Головной мозг, при длине эмбриона 10,2 мм. Стадия пяти мозговых пузырей. По реконструкционной модели:

А — вид справа: 1 — место образования шишковидной железы; 2 — передний мозг; 3 — глазной стебелек; 4 — воронка; 5 — тройничный нерв; 6 — лицевой нерв; 7 — преддверно-улитковый нерв; 8 — языкоглоточный нерв; 9 — блуждающий нерв; 10 — подъязычный нерв; 11 — добавочный нерв; 12 – ромбовидный мозг; 13 — сосцевидные тела.

Б — полость мозговых пузырей, правая половина, вид изнутри: 1 — мозжечок; 2 – ромбовидный мозг; 3 — пограничная борозда; 4 — зрительный перекрест; 5 — терминальная пластинка; 6 — полосатое тело; 7 — передний мозг; 8 — поперечная щель большого мозга; 9 — место образования шишковидной железы; 10 – таламус

На 6-й неделе развития головной мозг состоит из пяти мозговых пузырей. В процессе образования мозговых пузырей головной конец нервной трубки изгибается в сагиттальной плоскости (рис. 430). *Теменной изгиб* направлен выпуклостью дорсально, располагается в области среднего мозгового пузыря. На границе заднего мозгового пузыря и зачатка спинного мозга формируется *затылочный изгиб*, также направленный выпуклостью дорсально. *Мостовой изгиб*, обращенный вентрально, образуется в области ромбовидного мозга, он подразделяет третий мозговой пузырь (ромбовидный мозг) на задний и продолговатый мозг. Полость ромбовидного мозга преобразуется в четвертый желудочек. Над формирующейся крышей четвертого желудочка прорастают кровеносные сосуды, образуя вместе с глиальными (эпендимальными) клетками крыши сосудистое сплетение четвертого желудочка. В передней части четвертого желудочка в него открывается водопровод среднего мозга, соединяющий четвертый желудочек с расположенным кпереди третьим желудочком. Нервная трубка в области среднего мозгового пузыря

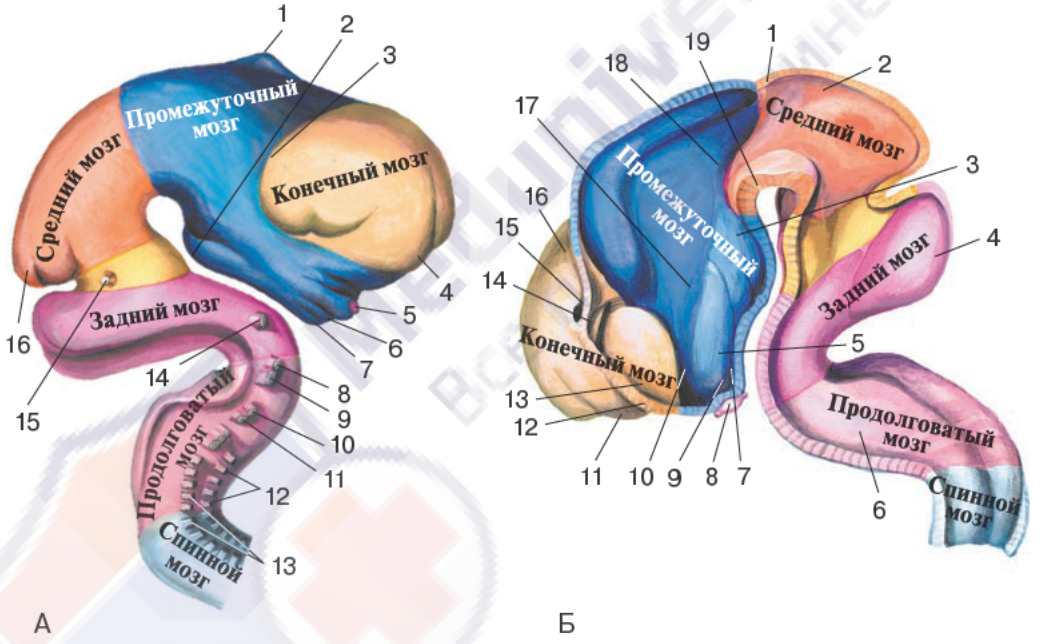

Рис. 430. Головной мозг, при длине эмбриона 13,6 мм. По реконструкционной модели:

А — вид справа: 1 — место образования шишковидной железы; 2 — сосцевидные тела; 3 — поперечная щель большого мозга; 4 — обонятельная доля; 5 — глазной стебелек; 6 — зрительный перекрест; 7 — гипофиз; 8 — лицевой нерв; 9 — преддверно-улитковый нерв; 10 — языкоглоточный нерв; 11 — блуждающий нерв; 12 — подъязычный нерв; 13 — добавочный нерв; 14 — тройничный нерв; 15 — блоковый нерв; 16 — пластинка крыши.

Б — полость мозговых пузырей, правая половина, вид изнутри: 1 — шишковидная железа; 2 — водопровод среднего мозга; 3 — гипоталамус; 4 — мозжечок; 5 — серый бугор; 6 — продолговатый мозг; 7 — углубление воронки; 8 — гипофиз; 9 — зрительный перекрест; 10 — супраоптическое углубление; 11 — лобная доля; 12 — терминальная пластинка; 13 — полосатое тело; 14 — межжелудочковое отверстие; 15 — сосудистая щель; 16 — кора большого мозга; 17 — таламус; 18 — эпиталамус; 19 — ножка мозга

утолщается достаточно равномерно. Из вентральных отделов среднего мозгового пузыря образуются ножки мозга, из дорсальных — пластинка четверохолмия (крыша среднего мозга). В области промежуточного мозга больше других развиваются боковые его стенки. Они утолщаются и образуют зрительные бугры. Из боковых стенок промежуточного мозга кпереди и латерально растут выпячивания (глазные пузыри), каждое из которых дает начало сетчатке глазного яблока и зрительному нерву. Дорсальная стенка промежуточного мозга срастается с сосудистой оболочкой и образует крышу третьего желудочка и его сосудистое сплетение. В заднем отделе дорсальной стенки третьего желудочка развивается непарный вырост, из которого далее развивается шишковидная железа. Из вентральной стенки третьего желудочка образуется непарное выпячивание, превращающееся в серый бугор, воронку и заднюю долю гипофиза.

Быстро развиваются боковые отделы конечного мозга, давая начало будущим полушариям (рис. 431). Непарная вначале полость конечного мозга разделяется на две части, которые образуют боковые (первый и второй) желудочки. Постепенно растущие полушария покрывают сверху и с боков остальные отделы головного мозга. Тонкая медиальная стенка каждого полушария проникает внутрь образующегося бокового желудочка. Вместе с внедряющейся в желудочек сосудистой оболочкой эта тонкая стенка формирует сосудистое сплетение бокового желудочка. В области передней стенки конечного мозга образуется утолщение, которое превращается в мозолистое тело и переднюю спайку мозга. В нижней части формирующихся полушарий образуются базальные ядра (узлы). Стенки конечного мозга растут нерав-

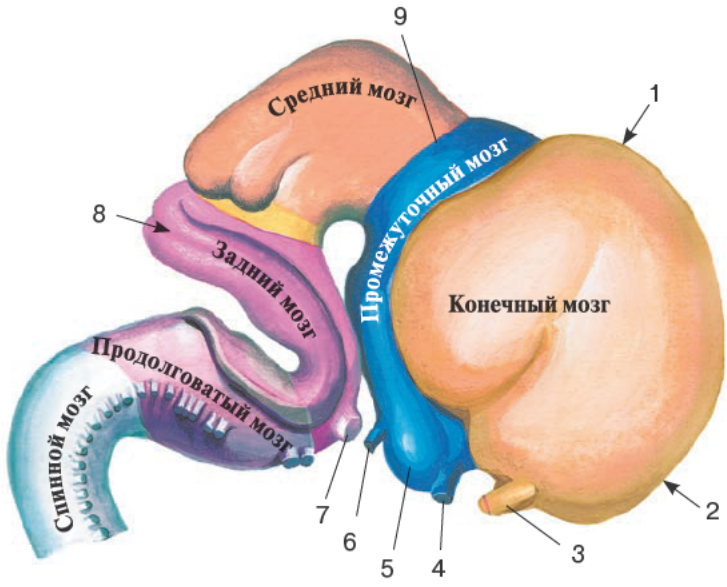

Рис. 431. Головной мозг, при длине эмбриона 50 мм. Вид справа. По реконструкционной модели:

1 — затылочный полюс; 2 — лобный полюс; 3 — обонятельная доля; 4 — зрительный нерв; 5 — серый бугор; 6 — воронка; 7 — тройничный нерв; 8 — мозжечок; 9 — поперечная щель большого мозга

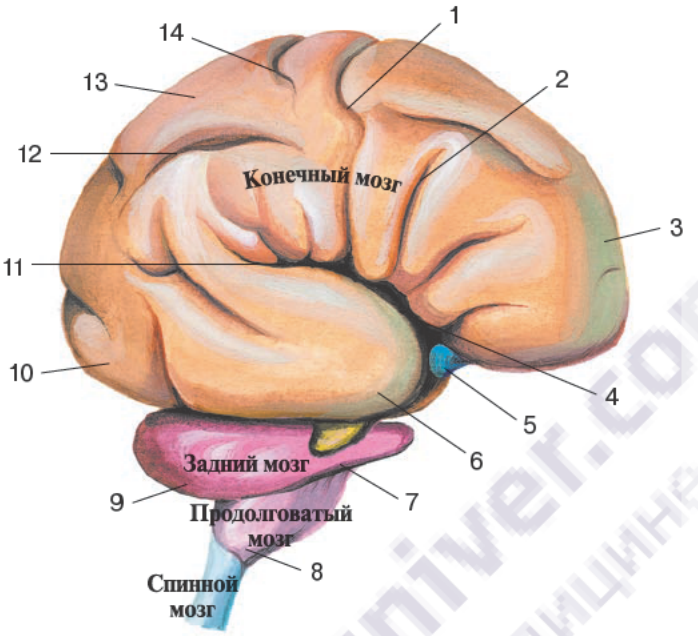

Рис. 432. Головной мозг, при длине эмбриона 13 см. Вид справа. По реконструкционной модели:

1 — центральная борозда; 2 — предцентральная борозда; 3 — лобная доля; 4 — латеральная ямка большого мозга; 5 — промежуточный мозг; 6 — височная доля; 7 — мост; 8 — продолговатый мозг; 9 — мозжечок; 10 — затылочная доля; 11 — задняя ветвь латеральной борозды; 12 — внутритеменная борозда; 13 — теменная доля; 14 — постцентральная борозда

номерно, образуя углубления (борозды) (рис. 432). Первой появляется латеральная (Сильвиева) борозда, далее центральная (Роландова) борозда. Каждое полушарие разделяется на доли. Более мелкие борозды разграничивают выпячивания (извилины). К рождению ребенка имеются все основные (*первичные*) (разделяющие доли головного мозга) и *вторичные* (разделяющие извилины) борозды. *Третичные* борозды (находятся в пределах извилин) появляются после рождения.

Варианты и аномалии спинного и головного мозга

Количество сегментов спинного мозга колеблется в пределах 30—32, за счет уменьшения или увеличения поясничных и крестцовых сегментов. В 11% случаев с обеих сторон и в 14% с одной стороны отсутствуют передние корково-спинномозговые пути. Центральный канал спинного мозга местами может быть заращен, размеры терминального желудочка значительно варьируют. Изредка некоторые передние и задние корешки спинномозговых нервов, находящиеся в составе «конского хвоста», соединяются с соседними корешками. Спинномозговые узлы V пары крестцовых нервов часто находятся в мешке, образованном твердой мозговой оболочкой, а не вне него. Узлы крестцовых спинномозговых нервов часто смещаются в значительной степени кверху.

Вариабельны размеры и масса головного мозга. Наблюдается множество вариаций количества и формы борозд и извилин коры полушарий большого мозга. В лобной доле отмечается иногда отсутствие следующих борозд: верхней лобной (1%), нижней лобной (16%), предцентральной (6%). Внутритеменная борозда отсутствует в 2% случаев, постцентральная — в 25%, нижняя височная борозда — в 43% случаев. Многие борозды коры полушарий раздваиваются. Латеральная борозда раздваивается в задней своей части в 40% случаев, разделяется на 3—4 части в 6% случаев. Верхняя и нижняя лобные борозды в 13% случаев соединяются в одну борозду. На нижней поверхности лобной доли иногда определяется надглазничная поперечная борозда. Постцентральная борозда иногда сливается с внутритеменной бороздой, задней частью латеральной борозды (в 31% случаев). В 56% случаев над поясной бороздой проходит параллельная ей борозда. В 40% случаев имеется дополнительная дуговая борозда предклинья. Верхняя затылочная борозда бывает раздвоена (в 55% случаев) или утроена (в 12%). Средняя височная борозда иногда замещена несколькими радиальными или расходящимися бороздами.

Иногда обонятельный тракт имеет в себе продольный канал. Изредка между областью расхождения ножек свода и валиком мозолистого тела имеется небольшая уплощенная четырехугольная и закрытая снизу щель, основание которой обращено кпереди. Варьируют размеры и форма таламуса, редко наблюдается два межталамических сращения. Размеры сосцевидных тел варьируют. Конфигурация, взаимоотношения гипоталамических ядер, их размеры изменчивы. Глубина межножковой ямки, количество отверстий заднего продырявленного вещества варьируют. Наблюдаются вариации протяженности и размеров черного вещества и красного ядра. Глубина базилярной борозды моста может быть различная; форма моста и толщина мозжечковых ножек индивидуально изменчивы. Количество извилин мозжечка варьирует от 125 до 250. Латеральнее передней поверхности нижнего отдела червя может наблюдаться маленькая добавочная долька — пирамидка. Описаны дополнительные клочки мозжечка, фиксированные к червю самостоятельными ручками. Возможны другие вариации строения различных отделов головного мозга.

Описаны тяжелые пороки развития мозга: отсутствие его (агенезия мозга) или большей его части, разное уменьшение его размеров до 600—700 г (микроцефалия). Возможно недоразвитие отдельных участков коры, мозолистого тела, мозжечка. Описаны различные формы недоразвития передней спайки мозга, зрительного перекреста, зрительных трактов, шишковидного тела, ядер черепных нервов.

Вопросы для повторения и самоконтроля

1. Назовите три группы проводящих путей головного и спинного мозга.
2. Перечислите проекционные проводящие пути.
3. Перечислите пирамидные пути. Расскажите их анатомию и топографию.
4. Где в спинном мозге проходят передний и задний спиномозжечковые пути? Где каждый из них заканчивается?
5. Перечислите экстрапирамидные проводящие пути головного и спинного мозга.
6. Расскажите о развитии головного мозга у зародыша (плода).
7. Назовите возрастные особенности коры головного мозга у новорожденных.
8. Расскажите об особенностях строения мозжечка в период новорожденности и о преобразованиях его после рождения.

ПЕРИФЕРИЧЕСКАЯ НЕРВНАЯ СИСТЕМА

Периферическая нервная система (systema nervosum periphericum) представляет собой часть нервной системы, объединяющую все нервные образования, расположенные вне головного и спинного мозга. Эта система включает в себя черепные и спинномозговые нервы и их ветви, чувствительные узлы черепных и спинномозговых нервов, узлы и нервы вегетативной нервной системы. К периферической нервной системе относятся также чувствительные аппараты (рецепторы), расположенные в толще органов и тканей, воспринимающие внешние и внутренние воздействия, и нервные окончания (эффекторы), передающие нервные импульсы мышцам, железам и другим образованиям. Центральная нервная система через периферическую нервную систему регулирует функции всех тканей, органов, систем и аппаратов, отвечает приспособительными реакциями на все внешние и внутренние раздражения, а также изменения состояния окружающей среды. Нервы периферической нервной системы образованы отростками нейронов, тела которых располагаются в составе головного и спинного мозга, а также в узлах спинномозговых и черепных нервов, в узлах вегетативной нервной системы.

Все нервы и их ветви снаружи покрыты соединительнотканной оболочкой — *эпинервием* (epineurium). В составе нерва проходят пучки нервных волокон, покрытые *перинервием* (perineurium). Каждое нервное волокно покрыто тонкой соединительнотканной оболочкой — *эндонервием* (endoneurium).

Нервы могут иметь различную длину и толщину. Наиболее длинные нервы располагаются в составе конечностей, особенно нижних. Самым длинным черепным нервом является блуждающий нерв. Нервы большого диаметра называют нервными *стволами* (trunci), ответвления нервов — *ветвями* (rami).

Нервные волокна, входящие в состав периферических нервов, разделяют на центростремительные (чувствительные, афферентные, приносящие), которые передают нервные импульсы от рецепторов в центральную нервную систему, и центробежные. Центробежные волокна (эфферентные, эффекторные, выносящие) проводят импульсы от мозга к иннервируемым органам. Среди этой группы волокон различают двигательные и секреторные волокна. Двигательные волокна иннервируют скелетные мышцы, секреторные волокна — железы. Выделяют также трофические волокна, обеспечивающие обменные процессы в тканях.

Различают двигательные, чувствительные и смешанные нервы. *Двигательный нерв* (nervus motorius) образован аксонами нейронов, тела которых образуют ядра передних рогов спинного мозга и двигательные ядра черепных нервов. *Чувствительный нерв* (nervus sensorius) представлен отростками нервных клеток, залегающих в чувствительных узлах черепных нервов и в спинномозговых (чувствительных) узлах. *Смешанный нерв* (nervus mixtus) содержит чувствительные (афферентные) нервные волокна и двигательные нервные волокна. В состав двигательных, чувствительных и смешанных нервов всегда входят вегетативные волокна, иннервирующие (контролирующие) все обменные процессы в органах и тканях. Поэтому все нервы периферической нервной системы являются, по существу, смешанными нервами. В стенках туловища нервы, как и кровеносные сосуды, идут сегментарно (межреберные нервы — межреберные артерии).

Нервы объединяются вместе с артериями и венами в сосудисто-нервные пучки, которые имеют общую для сосудов и нерва соединительную оболочку — фиброзное влагалище. Различают кожные нервы (поверхностные) и глубокие (суставные, мышечные). В составе периферических нервов выделяют черепные нервы и спинномозговые нервы. Черепные нервы выходят из головного мозга, а спинномозговые — из спинного мозга.

Периферические нервы к моменту рождения человека в основном сформированы. Вместе с тем развитие нервной системы продолжается в постнатальный период. В периферических нервах у новорожденных количество нервных пучков невелико, но они крупные. Значительно развиты глиальные и соединительнотканные элементы, что обуславливает относительно большую толщину нервных стволов. Средняя толщина нервного волокна составляет 4 мкм (у взрослых людей — 6 мкм). В периферических нервах преобладают безмиелиновые волокна.

Относительная общая масса периферических нервов (по отношению к общей массе тела) по мере роста ребенка уменьшается, а по отношению к массе головного и спинного мозга — увеличивается. В возрасте 3-х лет масса периферических нервов в 4 раза, а у взрослых людей — в 15 раз больше, чем у новорожденных. После рождения увеличивается количество нервных пучков в составе периферических нервов, усложняется их ветвление, расширяются межнервные связи зоны иннервации и усложняются рецепторные аппараты.

У пожилых людей разрастается нейроглия, количество нейронов в спинномозговых и вегетативных ганглиях уменьшается на 30% (по сравнению с 20—30 годами), часть нейронов атрофируется.

Черепные нервы

Черепными нервами (nn. craniales) называют двенадцать пар нервов, выходящих из ствола мозга (рис. 433). Эти нервы обозначают римскими цифрами в соответствии с порядком их расположения. Каждый нерв имеет свое название:

I — *обонятельные нервы* (nn. olfactorii);
II — *зрительный нерв* (n. opticus);
III — *глазодвигательный нерв* (n. oculomotorius);
IV — *блоковый нерв* (n. trochlearis);
V — *тройничный нерв* (n. trigeminus);
VI — *отводящий нерв* (n. abducens);
VII — *лицевой нерв* (n. facialis);
VIII — *преддверно-улитковый нерв* (n. vestibulocochlearis);
IX — *языкоглоточный нерв* (n. glossopharyngeus);
X — *блуждающий нерв* (n. vagus);
XI — *добавочный нерв* (n. accessorius);
XII — *подъязычный нерв* (n. hypoglossus).

Черепные нервы иннервируют все органы головы. На шее область их иннервации простирается до гортани. Кроме этого, блуждающий нерв иннервирует внутренности грудной и брюшной полостей (до поперечной ободочной кишки).

Выделяют нервы органов чувств: обонятельные (I пара), зрительные (II пара) и преддверно-улитковые (VIII пара) нервы.

Группу нервов, иннервирующих мышцы глазного яблока, образуют глазодвигательные (III пара), блоковые (IV пара) и отводящие (VI пара) нервы.

К третьей группе нервов относят тройничные (V пара), лицевые (VII пара), языкоглоточные (IX пара), блуждающие (X пара), добавочные (XI пара) и подъязычные (XII пара) черепные нервы.

Чувствительные части V, VII, IX и X черепных нервов имеют нервные узлы (ганглии), в которых находятся тела периферических чувствительных нейронов.

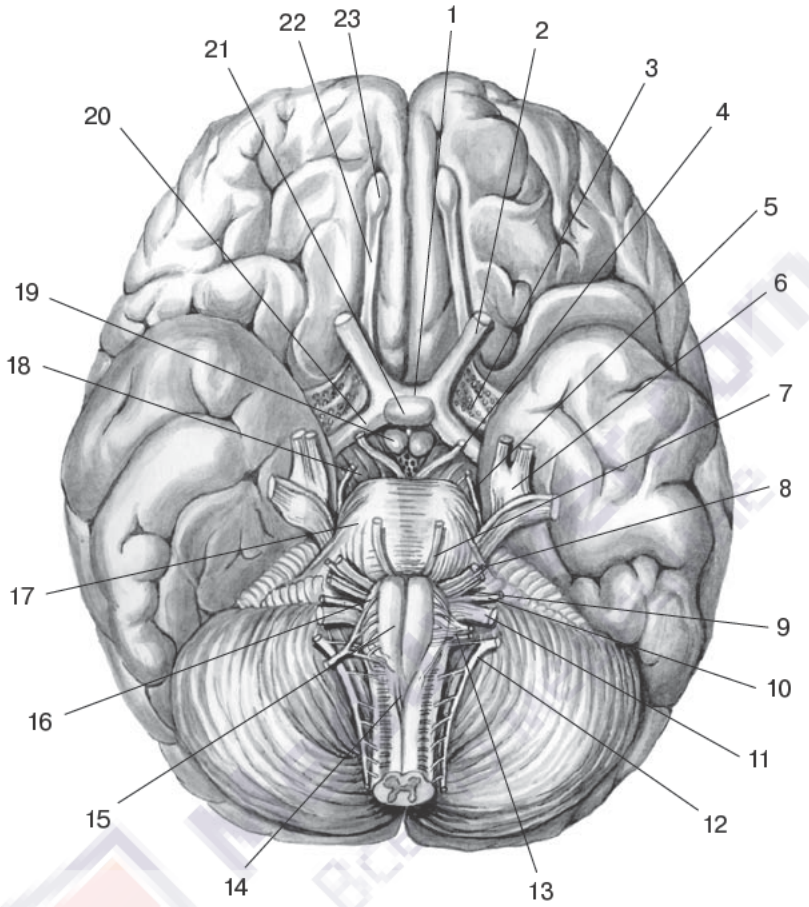

Рис. 433. Место выхода корешков черепных нервов на нижней стороне передних полушарий большого мозга. Вид снизу:

1 — зрительный перекрест; 2 — зрительный нерв; 3 — переднее продырявленное вещество; 4 — глазодвигательный нерв; 5 — блоковый нерв; 6 — тройничный нерв; 7 — отводящий нерв; 8 — лицевой нерв; 9 — преддверно-улитковый нерв; 10 — языкоглоточный нерв; 11 — блуждающий нерв; 12 — добавочный нерв; 13 — подъязычный нерв; 14 — перекрест пирамид; 15 — пирамида; 16 — олива; 17 — мост; 18 — ножка мозга; 19 — сосцевидное тело; 20 — зрительный тракт; 21 — гипофиз; 22 — обонятельный тракт; 23 — обонятельная луковица

Чувствительные узлы тройничного и лицевого нервов находятся в полостях черепа, языкоглоточного и блуждающего нервов — вне черепа.

Некоторые черепные нервы (III, VII, IX, X пары) содержат вегетативные парасимпатические волокна, являющиеся отростками вегетативных ядер этих нервов. Эти вегетативные волокна заканчиваются в парасимпатических узлах, которые располагаются на периферии возле внутренних органов или в их толще. В составе черепных нервов имеются симпатические волокна, которые поступают в них по ветвям симпатического ствола или из вокругсосудистых симпатических сплетений.

В области головы и шеи распространяются ветви всех двенадцати пар черепных нервов.

Обонятельные нервы (I)

Обонятельные нервы (nn. olfactorii) образованы аксонами обонятельных (рецепторных) клеток, которые находятся в слизистой оболочке обонятельной области полости носа (рис. 434). Аксоны этих клеток образуют 15—20 тонких обонятельных нервов, которые направляются через решетчатые отверстия решетчатой кости в полость черепа, где образуют синапсы с нейронами обонятельной луковицы на нижней поверхности головного мозга.

Зрительный нерв (II)

Зрительный нерв (n. opticus), образованный аксонами ганглиозных нейроцитов сетчатки, проходит сквозь сосудистую оболочку и склеру (*внутриглазная часть нерва*), затем идет кзади и чуть медиально к зрительному каналу (*внутриглазничная часть*). В зрительном канале внутриканальная часть зрительного нерва проходит над глазной артерией в среднюю черепную ямку (*внутричерепная часть*), где оба зри-

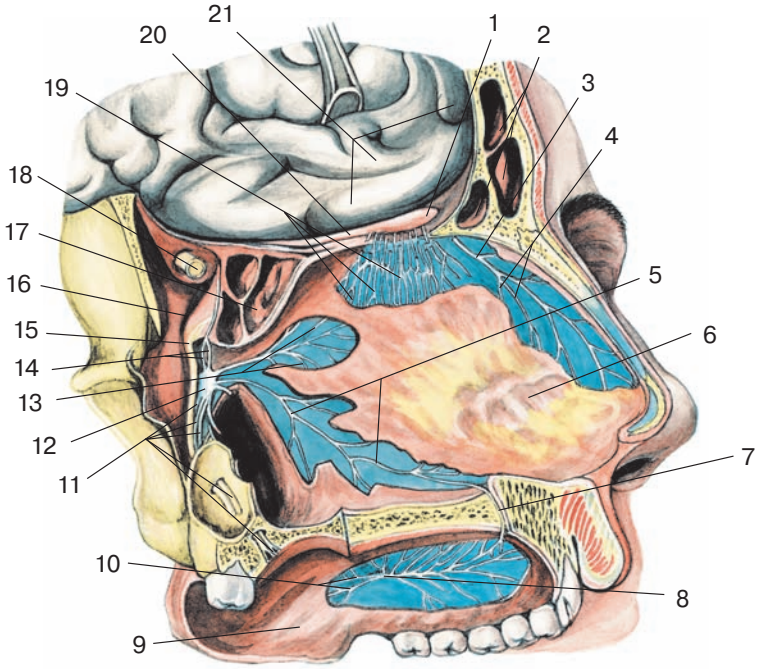

Рис. 434. Нервы перегородки носа и твердого неба. Правая поверхность перегородки носа; и левая половина твердого неба вскрыты сагиттальным распилом. Вид справа:

1 — обонятельная луковица; 2 — лобная пазуха; 3 — внутренняя носовая ветвь переднего решетчатого нерва; 4 — медиальные носовые ветви; 5 — носонебный нерв; 6 — носовая перегородка; 7 — резцовый канал; 8 — большой небный нерв; 9 — мягкое небо; 10 — малые небные нервы; 11 — большой и малые небные нервы; 12 — крылонебный узел; 13 — медиальные верхние задние носовые ветви верхнечелюстного нерва; 14 — узловые ветви к крылонебному узлу; 15 — верхнечелюстной нерв; 16 — нижняя глазничная щель; 17 — клиновидная пазуха; 18 — зрительный нерв; 19 — обонятельный нерв; 20 — обонятельный тракт; 21 — глазничные извилины

тельных нерва образуют зрительный перекрест, продолжающийся в правый и левый зрительные тракты (рис. 435).

У зрительного нерва имеется *фиброзное влагалище* (vagina n. optici), являющееся непосредственным продолжением твердой оболочки головного мозга; оно срастается с задней половиной стенок зрительного канала.

Глазодвигательный нерв (III)

Глазодвигательный нерв (n. oculomotorius), смешанный, имеет двигательное и вегетативное (парасимпатическое) добавочное ядро. Нерв выходит из медиальной поверхности ножки мозга, проходит в боковой стенке пещеристого синуса и через верхнюю глазничную щель проникает в глазницу, где разделяется на верхнюю и нижнюю ветви (рис. 436). *Верхняя ветвь* (r. superior) идет латеральнее зрительного нерва, иннервирует мышцу, поднимающую верхнее веко, и верхнюю прямую мышцу глаза. *Нижняя ветвь* (r. inferior) проходит сбоку от зрительного нерва, иннервирует нижнюю и медиальную прямые мышцы глаза, нижнюю косую мышцу глаза. Вегетативные волокна отходят от нижней ветви глазодвигательного нерва и образуют глазодвигательный (парасимпатический) корешок, состоящий из преганглионарных волокон, идущих к ресничному узлу (*глазодвигательный корешок ресничного узла*, radix oculomotoria ganglii ciliaris). *Ресничный узел* (ganglion ciliare) диаметром 2 мм расположен возле латеральной стороны зрительного нерва.

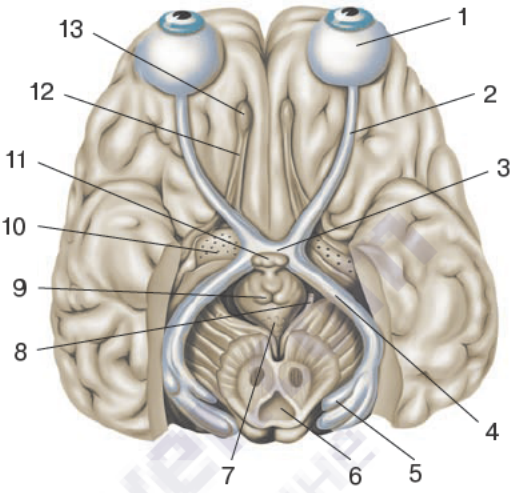

Рис. 435. Зрительные нервы. Вид снизу:

1 — глазное яблоко; 2 — зрительный нерв; 3 — зрительный перекрест; 4 — зрительный тракт; 5 — латеральное коленчатое тело; 6 — водопровод моста; 7 — заднее продырявленное вещество; 8 — глазодвигательный нерв; 9 — сосцевидное тело; 10 — переднее продырявленное тело; 11 — гипофиз; 12 — обонятельный тракт; 13 — обонятельная луковица

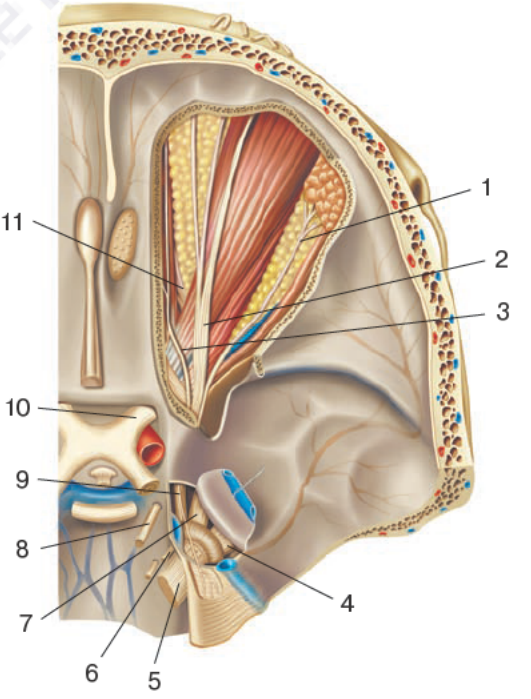

Рис. 436. Нервы правой глазницы. Верхняя стенка глазницы удалена. Вид сверху:

1 — слезный нерв; 2 — лобный нерв; 3 — блоковый нерв; 4 — нижнечелюстной нерв; 5 — тройничный нерв; 6 — отводящий нерв; 7 — верхнечелюстной нерв; 8 — глазодвигательный нерв; 9 — глазной нерв; 10 — зрительный нерв; 11 — носоресничный нерв

Блоковый нерв (IV)

Блоковый нерв (n. trochlearis), двигательный, имеет ядро, расположенное в покрышке моста; покидает средний мозг позади пластинки четверохолмия, возле уздечки верхнего мозгового паруса, затем огибает с латеральной стороны ножку мозга, идет вперед в боковой стенке пещеристого синуса и проникает в глазницу через верхнюю глазничную щель. В глазнице блоковый нерв идет над глазодвигательным нервом и проникает с медиальной стороны в верхнюю косую мышцу глаза, которую он иннервирует.

Вопросы для повторения и самоконтроля

1. Перечислите по порядку все 12 пар черепных нервов.
2. Назовите особенности строения периферических (черепных) нервов в детском возрасте.
3. Расскажите анатомию обонятельных нервов.
4. Расскажите строение и топографию зрительного нерва.
5. Назовите ветви глазодвигательного нерва и мышцы, которые иннервирует каждая из этих ветвей.

Тройничный нерв (V)

Тройничный нерв (n. trigeminus), смешанный, имеет среднемозговое, мостовое и спинномозговое чувствительные ядра и двигательное ядро. Этот нерв иннервирует кожу лица, слизистую оболочку носа, околоносовых пазух, ротовой полости и передних двух третей языка, зубы и десны, жевательные мышцы, мышцы дна ротовой полости (челюстно-подъязычную, подподбородочную подъязычную и переднее брюшко двубрюшной мышцы), а также конъюнктиву глаза и мышцы, напрягающие небную занавеску и барабанную перепонку. Тройничный нерв имеет *двигательный* и *чувствительный корешки* (radix sensoria, radix motoria), которые выходят из мозга в области перехода моста в среднюю мозжечковую ножку. Чувствительный корешок образован аксонами псевдоуниполярных нейронов, тела которых образуют *тройничный узел* (ganglion trigeminale, Гассеров узел), который располагается в тройничном вдавлении пирамиды височной кости. Дендриты этих чувствительных клеток заканчиваются рецепторами в коже и слизистых оболочках головы. Двигательный корешок тройничного нерва прилежит снизу к тройничному узлу. Ветвями тройничного нерва являются глазной, верхнечелюстной нервы (чувствительные) и нижнечелюстной нерв (смешанный) (рис. 437).

Глазной нерв (n. ophtalmicus), или I ветвь тройничного нерва, проходит через латеральную стенку пещеристого синуса вместе с глазодвигательным, блоковым и отводящим нервами и направляется к верхней глазничной щели. Перед вступлением в глазницу (возле турецкого седла клиновидной кости) глазной нерв принимает соединительную ветвь от периартериального симпатического сплетения внутренней сонной артерии. Здесь же глазной нерв отдает *тенториальную* (*оболочечную) ветвь* (r. meningeus recurrens), которая идет кзади к намету мозжечка и иннервирует его. У входа в верхнюю глазничную щель глазной нерв расположен медиальнее блокового нерва, выше и несколько латеральнее глазодвигательного и отводящего нервов. В глазнице глазной нерв делится на лобный, носоресничный и слезный нервы (рис. 438).

Лобный нерв (n. frontalis) направляется кпереди под верхней стенкой глазницы, над мышцей, поднимающей верхнее веко, и делится на надглазничный и надблоко-

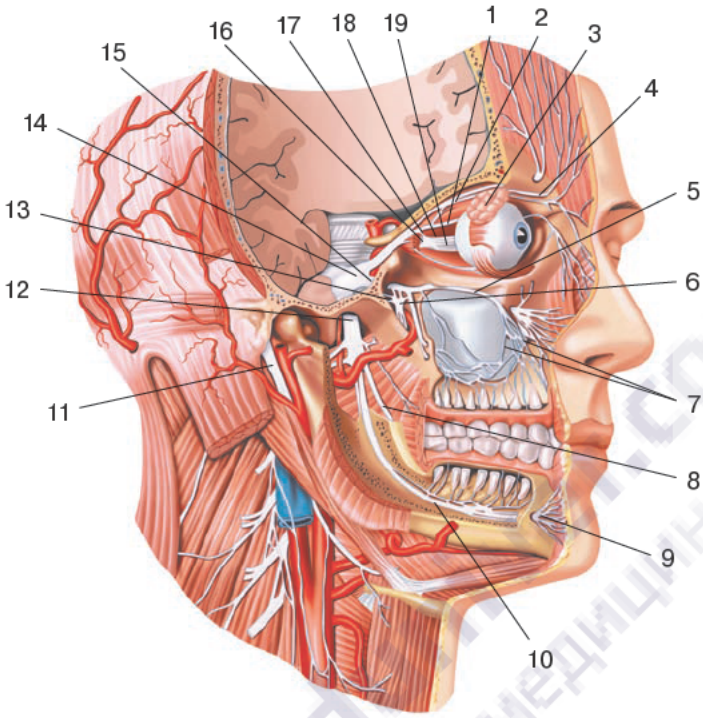

Рис. 437. Тройничный нерв и его ветви. Вид сбоку и справа:

1 — носоресничный корешок; 2 — лобный нерв; 3 — слезная железа; 4 — надглазничный нерв; 5 — подглазничный нерв; 6 — крылонебный узел; 7 — передние верхние альвеолярные ветви; 8 — язычный нерв; 9 — подбородочный нерв; 10 — нижний альвеолярный нерв; 11 — лицевой нерв; 12 — нижнечелюстной нерв; 13 — большой каменистый нерв; 14 — тройничный узел; 15 — верхнечелюстной нерв; 16 — ресничный узел; 17 — соединительная ветвь; 18 — глазной нерв; 19 — короткие ресничные нервы

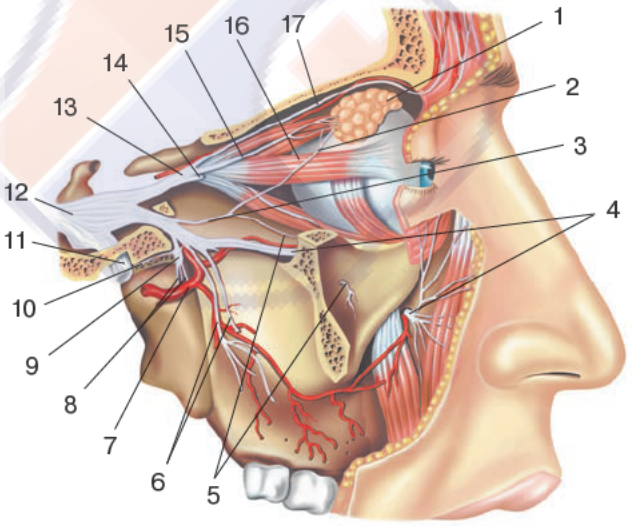

Рис. 438. Глазной и верхнечелюстной нервы и их ветви. Скуловая дуга и латеральная стенка глазницы удалены. Вид сбоку и справа:

1 — слезная железа; 2 — соединительная ветвь (со скуловым нервом); 3 — скуловой нерв; 4 — подглазничный нерв; 5 — скулолицевая ветвь; 6 — задние верхние альвеолярные нервы; 7 — верхнечелюстная артерия; 8 — малые небные нервы; 9 — крылонебный узел; 10 — нерв крыловидного канала; 11 — нижнечелюстной нерв; 12 — тройничный нерв; 13 — глазной нерв; 14 — носоресничный нерв; 15 — слезный нерв; 16 — латеральная прямая мышца; 17 — лобный нерв

вый нервы. *Надглазничный нерв* (n. supraorbitalis) через надглазничную вырезку выходит из глазницы, заканчивается в коже лба, отдавая *латеральную* и *медиальную ветви* (rami lateralis et medialis). *Надблоковый нерв* (n. supratrochlearis) направляется кверху, разветвляется в коже корня носа, нижнего отдела лба, у медиального угла глаза и в конъюнктиве верхнего века.

Носоресничный нерв (n. nasociliaris) проходит в глазнице над зрительным нервом и под верхней прямой мышцей, затем между верхней косой и медиальной прямой мышцами, делится на конечные ветви, направляющиеся к конъюнктиве глаза, коже верхнего века и к слизистой оболочке носовой полости. Носоресничный нерв отдает ряд ветвей:

— длинную соединительную ветвь с ресничным узлом — *носоресничный корешок ресничного узла* (radix sensoria ganglii ciliaris, s. radix nasociliaris), который отходит от начальной части носоресничного нерва, пересекает косо и сверху зрительный нерв, идет к ресничному узлу;

— *длинные ресничные нервы* (nn. ciliares longi), проходящие над зрительным нервом к задней поверхности глазного яблока;

— *задний решетчатый нерв* (n. ethmoidalis posterior), который через одноименное отверстие в медиальной стенке глазницы проникает в толщу слизистой оболочки задних ячеек решетчатой кости и в стенку клиновидной пазухи; отдает чувствительную *менингеальную ветвь* (r. meningeus) к твердой оболочке головного мозга;

— *передний решетчатый нерв* (n. ethmoidalis anterior), который отдает менингеальную ветвь к твердой оболочке головного мозга в области передней черепной ямки, проникает через переднее ее отверстие в полость носа. Его *внутренние носовые ветви* (rr. nasales interni) иннервируют слизистую оболочку полости носа и лобной пазухи (*латеральные* и *медиальные носовые ветви*, rr. nasales laterales et mediales), а также кожу кончика носа (*наружная носовая ветвь*, r. nasalis externus);

— *подблоковый нерв* (n. infratrochlearis) идет вдоль медиальной стенки глазницы (под верхней косой мышцей глаза) к слезному мешку, слезному мясцу, спинке носа, а также к коже верхнего века (*ветви век*, rr. palpebrales).

Слезный нерв (n. lacrimalis) вначале проходит между латеральной и верхней прямыми мышцами глаза, отдает ветви к слезной железе, конъюнктиве верхнего века и к коже в области наружного угла глаза; далее отдает *соединительную ветвь со скуловым нервом* (r. communicans cum nervo zygomatico), несущую секреторные волокна для слезной железы.

Верхнечелюстной нерв (n. maxillaris), или II ветвь тройничного нерва, выходит из полости черепа через круглое отверстие в крыловидно-небную ямку, отдав перед этим *менингеальную ветвь* (r. meningeus). В крыловидно-небной ямке верхнечелюстной нерв делится на подглазничный и скуловой нервы, а также отдает *узловые ветви к* парасимпатическому *крылонебному узлу* (rr. ganglionares ad ganglion pterygopalatinum), или *чувствительный корешок крылонебного узла* (radix sensoria ganglii pterygopalatini).

Подглазничный нерв (n. infraorbitalis) входит в глазницу через нижнюю глазничную щель, ложится в подглазничную борозду, проходит в подглазничный канал. В подглазничном канале нерв отдает *верхние альвеолярные нервы* (nn. alveolares superiores), среди которых различают *передние*, *среднюю* и *задние верхние альвеолярные ветви* (rr. alveolares superiores anteriores, r. alveolaris superior medius, rr. alveolares superiores posteriores), образующие *верхнее зубное сплетение* (plexus dentalis superior), расположенное в верхнечелюстной кости и в слизистой оболочке верхнечелюстной пазухи (рис. 439). Из сплетения выходят *верхние зубные ветви* (rr. dentales superiores)

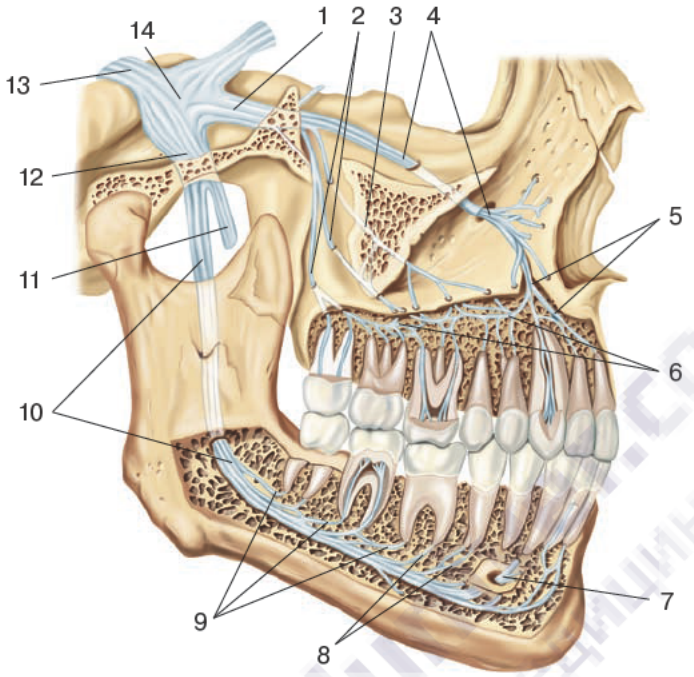

Рис. 439. Верхнечелюстной и нижнечелюстной нервы и их зубные ветви. Наружная стенка верхнечелюстной кости и нижней челюсти удалены. Вид сбоку и справа:

1 — верхнечелюстной нерв; 2 — задние верхние альвеолярные нервы; 3 — средняя верхняя альвеолярная ветвь; 4 — подглазничный нерв; 5 — передние верхние альвеолярные ветви; 6 — верхнее зубное сплетение; 7 — подбородочный нерв; 8 — нижнее зубное сплетение; 9 — нижние зубные ветви; 10 — нижний альвеолярный нерв; 11 — язычный нерв; 12 — нижнечелюстной нерв; 13 — тройничный нерв; 14 — тройничный узел

к зубам и *верхние десневые ветви* (rr. gingivales superiores) — к десне верхней челюсти. От верхнечелюстного нерва отходят *внутренние носовые ветви* (rr. nasales interni) к слизистой оболочке передней части полости носа. Подглазничный нерв по выходе из подглазничного отверстия отдает *нижние ветви век* (rr. palpebrales inferiores) к нижнему веку, *наружные носовые* (rr.nasales externi) — к коже крыла носа, и *верхние губные ветви* (rr. labiales superiores) — к слизистой оболочке верхней губы.

Скуловой нерв (n. zygomaticus) направляется из крыловидно-небной ямки в глазницу через нижнюю глазничную щель, где отдает парасимпатическую ветвь (от крылонебного узла) к слезному нерву для секреторной иннервации слезной железы. В глазнице скуловой нерв проходит возле боковой ее стенки, входит в скулоглазничное отверстие, где делится на скуловисочную и скулолицевую ветви. *Скуловисочная ветвь* (r. zygomaticotemporalis) входит в скуловую кость и через скуловисочное отверстие покидает ее, иннервирует кожу передней части височной области и латерального отдела лба. *Скулолицевая ветвь* (r. zygomaticofacialis) выходит через одноименное отверстие на лицо, иннервирует кожу щеки и латеральной части нижнего века. В крыловидно-небной ямке верхнечелюстной нерв отдает к крылонебному узлу узловые ветви, содержащие чувствительные нервные волокна. Часть узловых волокон вступает в крылонебный узел; другие ветви идут возле латеральной поверхности узла и переходят в его ветви.

Крылонебный узел (ganglion pterygopalatinum), парасимпатический, находится в крыловидно-небной ямке, медиально и книзу от верхнечелюстного нерва. К узлу подходят, помимо чувствительных (транзитных) ветвей, преганглионарные парасимпатические волокна (*большой каменистый нерв* от лицевого нерва) и постганглионарные симпатические волокна от *нерва крыловидного канала*. От крылонебного узла отходят следующие ветви:

— *медиальные* и *латеральные верхние задние носовые ветви* (rr. nasales posteriores superiores mediales et laterales), проникающие через крыловидно-небное отверстие в носовую полость и иннервирующие ее слизистую оболочку. От верхних медиальных ветвей отходит *носонебный нерв* (n. nasopalatinus), который иннервирует слизистую оболочку перегородки носа, а после выхода через резцовый канал в полость рта — слизистую оболочку передней части твердого неба. Латеральные и медиальные верхние задние носовые ветви идут к слизистой оболочке полости носа, свода глотки, стенкам хоан и пазухи клиновидной кости;

— *большой небный нерв* (n. palatinus major), который проникает через большое небное отверстие на нижнюю сторону твердого неба и иннервирует слизистую оболочку десны и твердого неба. Нерв отдает *нижние задние носовые ветви* (rr. nasales posteriores inferiores) к слизистой оболочке в области нижней носовой раковины, среднего и нижнего носовых ходов и верхнечелюстной пазухи;

— *малые небные нервы* (nn. palatini minores), идущие через малые небные отверстия к слизистой оболочке мягкого неба и к небной миндалине (*миндаликовые ветви*, rr. tonsillares).

Нижнечелюстной нерв (n. mandibularis) — III ветвь тройничного нерва — содержит двигательные и чувствительные волокна; из полости черепа выходит через овальное отверстие и отдает ряд ветвей. Двигательными ветвями являются *жевательный нерв* (n. massetericus), *глубокие височные нервы* (nn. temporales profundi), *латеральный* и *медиальный крыловидные нервы* (n. pterygoideus lateralis, n. pterygoideus medialis), которые иннервируют соответствующие жевательные мышцы. К двигательным ветвям относятся также *нерв мышцы, напрягающей барабанную перепонку* (n. musculi tensoris tympani), и *нерв мышцы, напрягающей небную занавеску* (n. musculi veli palatini).

К чувствительным ветвям нижнечелюстного нерва относятся:

— *менингеальная ветвь* (r. meningeus), которая отходит под овальным отверстием, через остистое отверстие проникает в полость черепа (вместе со средней менингеальной артерией) и делится на переднюю и заднюю ветви; передняя ветвь иннервирует твердую оболочку головного мозга; задняя ветвь выходит через каменисто-чешуйчатую щель к слизистой оболочке ячеек сосцевидного отростка височной кости;

— *щечный нерв* (n. buccalis), который идет между латеральной и медиальной крыловидными мышцами, прободает щечную мышцу и иннервирует слизистую оболочку щеки и кожу в области угла рта;

— *ушно-височный нерв* (n. auriculotemporalis), охватывающий двумя корешками среднюю менингеальную артерию и направляющийся вверх через околоушную слюнную железу, где отдает ряд ветвей: *суставные ветви* — к капсуле височно-нижнечелюстного сустава; *околоушные ветви* (rr. parotidei) — к околоушной слюнной железе; *передние ушные ветви* (nn. auriculares anteriores) — к передней части ушной раковины; *нерв наружного слухового прохода* (n. meatus acustici externi) — к стенкам наружного слухового прохода; *ветви барабанной перепонки* (rr. membranae tympani) — к барабанной перепонке; *поверхностные височные ветви* (rr. temporales superficiales) — к коже височной области;

— *язычный нерв* (n. lingualis), который проникает между латеральной и медиальной крыловидными мышцами, затем круто поворачивает вперед, идет вдоль внутренней поверхности тела нижней челюсти, между поднижнечелюстной слюнной железой снизу и подъязычно-язычной мышцей сверху; чувствительные ветви язычного нерва заканчиваются в слизистой оболочке перешейка зева и передних двух третей языка; язычный нерв отдает *соединительные ветви с подъязычным нервом*, *узловые ветви к поднижнечелюстному узлу* (rr. ganglionares ad ganglion sublinguale), *подъязычный нерв* (n. sublingualis) — к подъязычной области; к нерву под острым углом (между медиальной и латеральной крыловидными мышцами) подходит *барабанная струна* (из лицевого нерва), которая несет вкусовые волокна к слизистой оболочке передних двух третей языка;

— *нижний альвеолярный нерв* (n. alveolaris inferior), содержащий чувствительные и двигательные волокна; проходит между медиальной и латеральной крыловидными мышцами, затем входит в нижнечелюстной канал через его входное отверстие на внутренней поверхности нижней челюсти; до входа в канал нерв отдает ветви к челюстно-подъязычной мышце и переднему брюшку двубрюшной мышцы (*челюстно-подъязычный нерв*, n. mylohyoideus), в канале отдает ветви, образующие *нижнее зубное сплетение* (plexus dentalis inferior), от которого отходят *нижние зубные ветви* (rr. dentales inferiores) и *нижние десневые ветви* (rr. gingivales inferiores); после выхода через подбородочное отверстие нижний альвеолярный нерв переходит в *подбородочный нерв* (n. mentalis), заканчивающийся в коже подбородка (*подбородочные ветви*, rr. mentales) и нижней губы (*губные ветви*, rr. labiales).

Отводящий нерв (VI)

Отводящий нерв (n. abducens), двигательный, покидает мозг у заднего края моста, прободает твердую оболочку головного мозга и проходит сбоку от внутренней сонной артерии в пещеристом синусе. Через верхнюю глазничную щель отводящий нерв проходит в глазницу, следуя над глазодвигательным нервом и иннервирует латеральную прямую мышцу глаза, входя в нее с внутренней стороны.

Вопросы для повторения и самоконтроля

1. Назовите ветви тройничного нерва. Через какое отверстие в основании черепа проходит каждая из этих ветвей?
2. Какие из ветвей глазного нерва имеют в своем составе вегетативные парасимпатические волокна? Откуда эти волокна происходят и куда они направляются?
3. Назовите ветви скулового нерва. Что иннервирует каждая из этих ветвей?
4. Назовите ветви подглазничного нерва. Что иннервирует каждая из этих ветвей?
5. Перечислите чувствительные ветви (нервы) нижнечелюстного нерва.
6. Какие мышцы иннервирует нижнечелюстной нерв?
7. Куда направляется и что иннервирует отводящий нерв?

Лицевой нерв (VII)

Лицевой нерв (n. facialis), смешанный, содержит двигательные волокна (из двигательного ядра), вегетативные (парасимпатические) волокна (из верхнего слюноотделительного ядра) и чувствительные (вкусовые) волокна, являющиеся отрост-

ками псевдоуниполярных клеток узла коленца, расположенного в канале лицевого нерва. Лицевой нерв выходит из мозгового ствола у заднего края моста, сбоку от отводящего нерва, направляется во внутренний слуховой проход, где входит в канал лицевого нерва. У первого изгиба (*коленца,* geniculum) расположен *узел коленца* (ganglion geniculi), образованный телами псевдоуниполярных нейронов; их аксоны идут к чувствительному ядру, а дендриты — на периферию. В канале от лицевого нерва отходят: *большой каменистый нерв* (n. petrosus major) (см. «Парасимпатическая часть вегетативной нервной системы»); *соединительная ветвь с барабанным сплетением* (r. communicans cum plexu tympanico); *стременной нерв* (n. stapedius), проникающий в барабанную полость к стременной мышце; *соединительная ветвь с блуждающим нервом* (r. communicans cum nervo vago) и *барабанная струна* (chorda tympani), состоящая из парасимпатических и вкусовых (чувствительных) волокон. Чувствительные волокна лицевого нерва идут от вкусовых рецепторов, расположенных в слизистой оболочке передних двух третей языка. Барабанная струна, или *парасимпатический корешок поднижнечелюстного узла*, отходит от ствола лицевого нерва перед выходом его из одноименного канала, проходит в барабанную полость у верхней части ее медиальной стенки. Из барабанной полости нерв выходит через каменисто-барабанную щель, идет между медиальной и латеральной крыловидными мышцами и присоединяется к язычному нерву. Лицевой нерв выходит через шилососцевидное отверстие и иннервирует мимические мышцы головы и шеи (рис. 440).

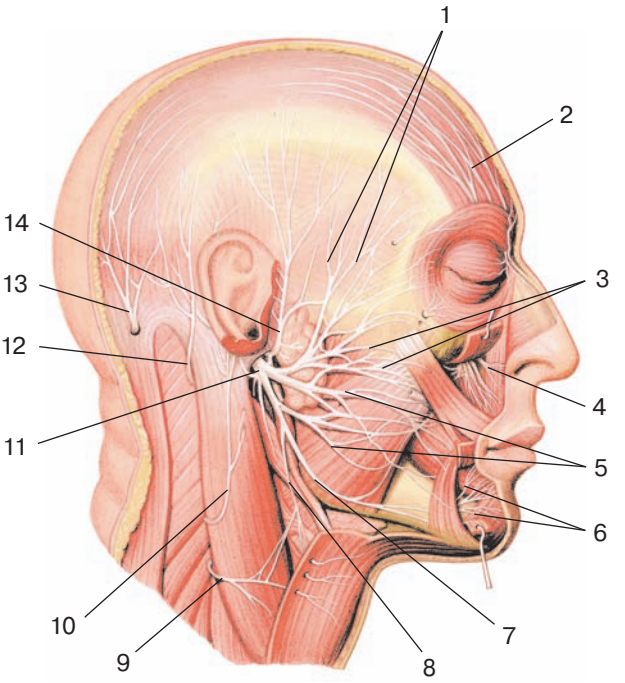

Рис. 440. Лицевой нерв и его ветви. Нервы шейного сплетения. Вид сбоку, справа:

1 — височные ветви; 2 — надглазничный нерв; 3 — скуловые ветви; 4 — подглазничный нерв; 5 — щечные ветви; 6 — подбородочный нерв; 7 — краевая ветвь нижней челюсти; 8 — шейная ветвь; 9 — поперечный нерв шеи; 10 — большой ушной нерв; 11 — лицевой нерв; 12 — малый затылочный нерв; 13 — большой затылочный нерв; 14 — ушно-височный нерв

Лицевой нерв после выхода из шилососцевидного отверстия отдает *задний ушной нерв* (n. auricularis posterior) к затылочному брюшку затылочно-лобной мышцы, задней и верхней ушным мышцам; *двубрюшную ветвь* (r. digastricus) — к заднему брюшку двубрюшной мышцы; *шилоподъязычную ветвь* (r. stylohyoideus) — к шилоподъязычной мышце; *соединительную ветвь с языкоглоточным нервом* (r. communicans cum nervo glossopharyngeo). Далее лицевой нерв входит в околоушную слюнную железу, образуя околоушное сплетение, от которого кверху, кпереди и книзу к мимическим мышцам идут ветви («большая гусиная лапка»).

От *околоушного сплетения* (plexus intraparotideus) отходят: *височные ветви* (rr. temporales), которые направляются кверху и иннервируют ушные мышцы, лобное брюшко затылочно-лобной мышцы, круговую мышцу глаза, а также мышцу, сморщивающую бровь; *скуловые ветви* (rr. zygomatici), идущие кпереди и кверху, к круговой мышце глаза и большой скуловой мышце; *щечные ветви* (rr. buccales), которые направляются кпереди по наружной поверхности жевательной мышцы. Эти ветви иннервируют большую и малую скуловые мышцы; мышцы, поднимающие верхнюю губу и угол рта, круговую мышцу рта, щечную мышцу, носовую мышцу и мышцу смеха. *Краевая ветвь нижней челюсти* (r. marginalis mandibulae) идет кпереди и книзу по наружной стороне тела нижней челюсти к мышцам, опускающим нижнюю губу и угол рта, и к подбородочной мышце. *Шейная ветвь* (r. colli) проходит позади угла нижней челюсти книзу, соединяется с поперечным нервом шеи (из шейного сплетения) и образует *поверхностную шейную петлю*, которая иннервирует подкожную мышцу шеи.

Лицевой нерв отдает *соединительную ветвь с барабанным сплетением* (r. communicans cum plexu tympanico) и *соединительную ветвь с блуждающим нервом* (r. communicans cum nervo vago).

Преддверно-улитковый нерв (VIII)

Преддверно-улитковый нерв (n. vestibulocochlearis), чувствительный, выходит из мозга позади моста, латеральнее лицевого нерва (в мостомозжечковом углу), проходит во внутренний слуховой проход вместе с лицевым нервом и разделяется на преддверную и улитковую части. *Преддверный нерв* (n. vestibularis) образован аксонами биполярных нейронов *преддверного узла* (ganglion vestibulare), который располагается во внутреннем слуховом проходе. Дендриты этих нейронов заканчиваются рецепторами в стенках перепончатого лабиринта внутреннего уха. Аксоны нейронов преддверного узла направляются к преддверным ядрам ствола головного мозга. У преддверного нерва имеются верхняя и нижняя части (см. «Орган слуха и равновесия»). От *верхней части* нерва отходят *эллиптически-мешотчато-ампулярный, эллиптически-мешотчатый, передний ампулярный* и *латеральный ампулярный нервы* (n. utriculoampullaris, n. utricularis, n. ampullaris anterior, n. ampullaris lateralis); от *нижней части* (pars inferior) преддверного нерва — *задний ампулярный нерв* (n. ampullaris posterior) и *сферически-мешотчатый нерв* (n. sacculari).

Улитковый нерв (n. cochlearis) образован аксонами биполярных нейронов *улиткового узла* (*спирального узла улитки*, ganglion spirale cochleae), находящегося в спиральном канале улитки. Эти аксоны направляются к улитковым ядрам, расположенным в покрышке моста. Дендриты нейронов улиткового узла начинаются рецепторами в спиральном органе улитки внутреннего уха.

Языкоглоточный нерв (IX)

Языкоглоточный нерв (n. glossopharyngeus), имеющий чувствительные, двигательные и секреторные (парасимпатические) волокна, выходит из продолговатого мозга позади оливы вместе с блуждающим и добавочным нервами, проходит с ними через яремное отверстие в область шеи (рис. 441). Перед выходом из черепа языкоглоточный нерв образует *верхний* (внутричерепной) чувствительный *узел* (ganglion superius), а под отверстием (в области каменистой ямочки) — *нижний* (внечерепной) *узел* (ganglion inferius). Аксоны псевдоуниполярных нейронов этих узлов направляются к ядру одиночного пути, дендриты следуют от рецепторов, расположенных в слизистой оболочке задней трети языка, глотки и барабанной полости, а также от сонного синуса и сонного клубочка. Под яремным отверстием нерв проходит медиальнее внутренней сонной артерии, затем между внутренней сонной артерией и внутренней яремной веной, делает дугообразный изгиб вперед и идет кпереди между шилоглоточной и шилоязычной мышцами к слизистой оболочке корня языка. Ветвями языкоглоточного нерва являются:

— *барабанный нерв* (n. tympanicus), который проходит через барабанный каналец в барабанную полость, где участвует в образовании *барабанного* (Якобсонова) *сплетения*. Из этого сплетения иннервируются *барабанными ветвями* слизистая оболочка барабанной полости, ячеек сосцевидного отростка и слуховой трубы. Волокна барабанного сплетения продолжаются в *малый каменистый нерв* (n. petrosus minor), который через расщелину канала малого каменистого нерва покидает барабанную полость, затем полость черепа через рваное отверстие и вступает в ушной узел, расположенный под овальным отверстием, на медиальной стороне третьей ветви тройничного нерва;

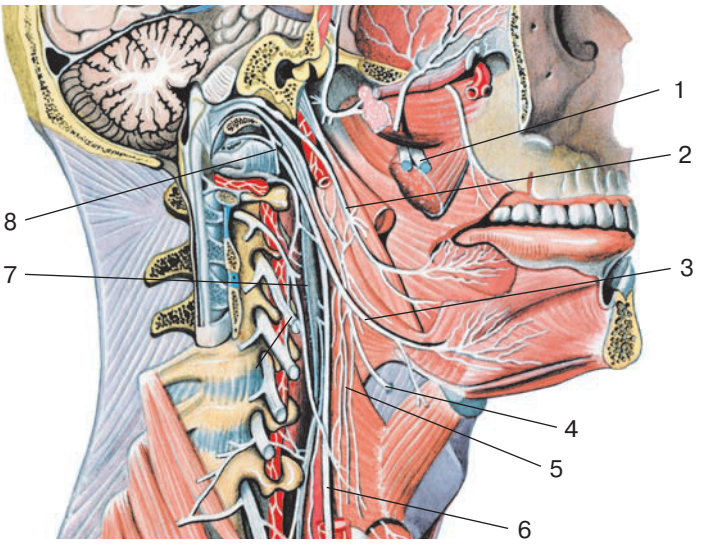

Рис. 441. Языкоглоточный нерв и другие нервы в нижней области головы и верхних отделах шеи. Правые отделы черепа удалены. Вид справа:

1 — язычный нерв; 2 — языкоглоточный нерв; 3 — подъязычный нерв; 4 — верхний гортанный нерв; 5 — шейная петля; 6 — блуждающий нерв; 7 — верхний шейный узел; 8 — добавочный нерв

— *синусная ветвь* (r. sinus carotici), нерв Геринга, чувствительный, идущий вниз к сонному клубочку, расположенному в области бифуркации общей сонной артерии;

— *глоточные ветви* (rr. pharyngei), которые направляются к стенке глотки, где вместе с ветвями блуждающего нерва и волокнами симпатического ствола образуют *глоточное сплетение,* преимущественно на боковых и задней стенках глотки;

— *ветвь шилоглоточной мышцы* (r. musculi stylopharyngei), идущая к шилоглоточной мышце, которую иннервирует, так же как и слизистую оболочку глотки;

— *миндаликовые ветви* (rr. tonsillares), чувствительные, направляющиеся к слизистой оболочке небных дужек и к небной миндалине.

Блуждающий нерв (X)

Блуждающий нерв (n. vagus) отдает ветви к оболочкам головного мозга, органам шеи и грудной полости, большей части органов брюшной полости. Нерв является смешанным, содержит чувствительные, двигательные и парасимпатические волокна. Чувствительные волокна являются аксонами псевдоуниполярных нейронов верхнего и нижнего узлов блуждающего нерва, они направляются к ядру одиночного пути. *Верхний узел* (ganglion superius) блуждающего нерва располагается на уровне яремного отверстия, *нижний узел* (ganglion inferius) — под этим отверстием. Двигательные волокна нерва — аксоны нейронов двойного ядра. Парасимпатические волокна образованы аксонами нейронов заднего ядра блуждающего нерва. Нерв выходит из мозга позади оливы вместе с языкоглоточным и добавочным нервами, проходит вместе с ними через яремное отверстие и направляется книзу, располагаясь позади языкоглоточного нерва и кпереди от добавочного нерва и внутренней яремной вены. На шее блуждающий нерв расположен между внутренней яремной веной и внутренней сонной артерией, а ниже — между этой же веной и общей сонной артерией. Нерв проходит в грудную полость через ее верхнюю апертуру (рис. 442). Правый блуждающий нерв направляется вниз кпереди от правой подключичной артерии, левый блуждающий нерв — впереди дуги аорты; затем нервы идут по задней поверхности корня легкого своей стороны. Далее оба нерва вместе с пищеводом проходят в брюшную полость. У блуждающего нерва различают головной, шейный, грудной и брюшной отделы.

От головного отдела блуждающего нерва (выше уровня яремного отверстия) отходят: *менингеальная ветвь* (r. meningeus), которая иннервирует твердую оболочку головного мозга в области задней черепной ямки; *ушная ветвь* (r. auricularis), которая идет в сосцевидном канальце височной кости и иннервирует кожу задней стенки наружного слухового прохода и наружной поверхности ушной раковины.

От шейного отдела блуждающего нерва отходят:

— чувствительная *соединительная (чувствительная) ветвь с языкоглоточным нервом* (r. communicans cum nervo glossopharyngeo);

— *глоточная ветвь* (r. pharyngeus), которая вместе с ветвями языкоглоточного нерва и верхнего симпатического узла образует *глоточное сплетение* (plexus pharyngealis), иннервирующее констрикторы глотки. Глоточная ветвь иннервирует мышцу, поднимающую мягкое небо, мышцу язычка, небно-язычную и небно-глоточную мышцы, слизистую оболочку глотки и корня языка, щитовидную и околощитовидные железы;

— *верхние шейные сердечные ветви* (rr. cardiaci cervicales superiores), которые спускаются вдоль общей сонной артерии в грудную полость, где участвуют в образовании сердечных сплетений;

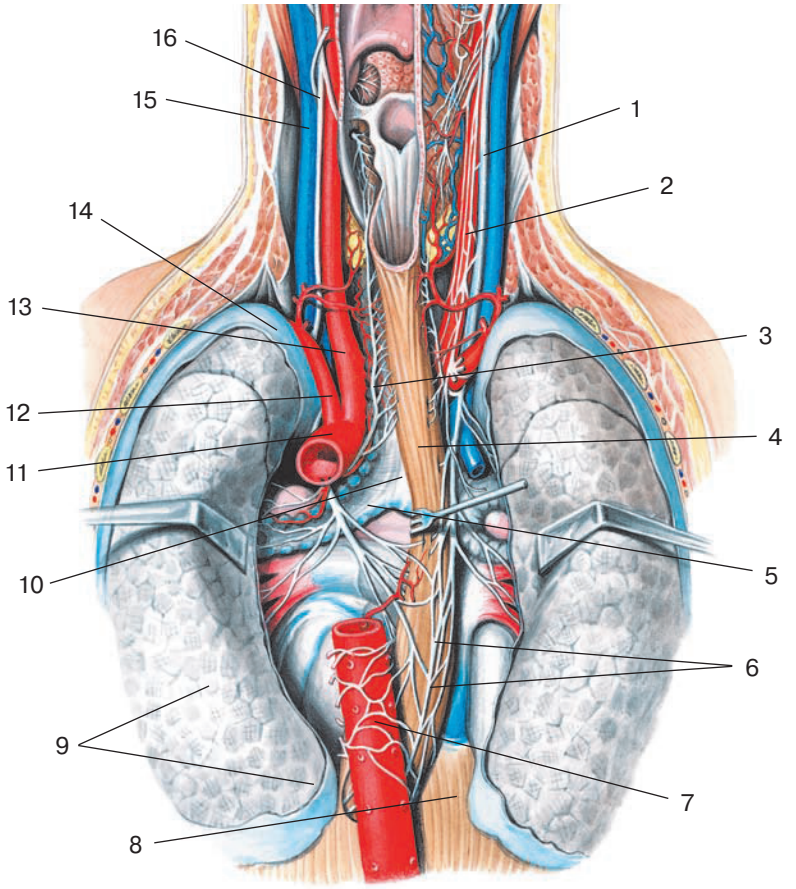

Рис. 442. Взаимоотношение блуждающих нервов с дугой аорты, ее ветвями и пищеводом. Вид сзади:

1 — правый блуждающий нерв; 2 — правая общая сонная артерия; 3 — левый возвратный гортанный нерв; 4 — пищевод; 5 — левый главный бронх; 6 — пищеводное сплетение; 7 — грудная часть аорты; 8 — диафрагма; 9 — левое легкое; 10 — правый главный бронх; 11 — дуга аорты; 12 — левая подключичная артерия; 13 — левая общая сонная артерия; 14 — купол плевры левого легкого; 15 — левая внутренняя яремная вена; 16 — левый блуждающий нерв

— *верхний гортанный нерв* (n. laryngeus superior), который содержит чувствительные и двигательные волокна и направляется кпереди по боковой стороне глотки; на уровне подъязычной кости отдает наружную и внутреннюю ветви. *Наружная ветвь* (r. externus) иннервирует нижний констриктор глотки, перстнещитовидную мышцу и щитовидную железу; *внутренняя ветвь* идет к слизистой оболочке гортани выше голосовой щели и слизистой оболочке корня языка. От внутренней ветви отходит *соединительная ветвь с возвратным гортанным нервом*, а также *возвратный гортанный нерв* (n. laryngeus recurrens), который содержит чувствительные и двигательные волокна. Справа этот нерв начинается на уровне правой подключичной артерии, огибает ее снизу и сзади, поднимается по латеральной стороне трахеи. Слева нерв начинается на уровне дуги аорты, огибает ее снизу, идет кверху в борозде между пищеводом и трахеей. От возвратных

гортанных нервов отходят *трахеальные, глоточные, пищеводные ветви* и *нижний гортанный нерв*, иннервирующий слизистую оболочку гортани ниже голосовой щели и все мышцы гортани (кроме перстнещитовидной);

— *нижние шейные сердечные ветви* (rr. cardiaci cervicales inferiores), которые участвуют в образовании внеорганных сердечных сплетений.

От грудного отдела блуждающего нерва отходят *грудные сердечные ветви* (rr. cardiaci thoracici), *бронхиальные ветви* (rr. bronchialis), образующие легочное сплетение, а также *пищеводные ветви* (rr. oesophageales), формирующие *пищеводное сплетение*.

В брюшном отделе блуждающий нерв разделяется на *передний* и *задний блуждающие стволы* (truncus vagalis anterior, truncus vagalis posterior).

От переднего блуждающего ствола отходят *передние желудочные ветви* и *передний нерв малой кривизны*, идущие к передней стенке желудка и его малой кривизне, а также направляющиеся в толще малого сальника к печени *печеночные ветви* (rr. hepatici), отдающие по ходу к привратниковой (пилорической) части желудка *привратниковую ветвь* (r. pyloricus).

Задний блуждающий ствол идет к задней стенке желудка и малой кривизне желудка, отдает *задние желудочные ветви* (rr. gastrici posteriores) и *задний нерв малой кривизны* желудка (n. curvaturae minoris posterior). От заднего блуждающего ствола вдоль левой желудочной артерии направляются в чревное сплетение *чревные ветви* (rr. coeliaci), иннервирующие печень, селезенку, поджелудочную железу, тонкую кишку, а также почки и надпочечники. Волокна заднего блуждающего ствола правого блуждающего нерва идут в тонкой кишке и к толстой кишке, до середины поперечной ободочной кишки.

Добавочный нерв (XI)

Добавочный нерв (n. accessorius), или Виллизиев нерв, образован аксонами двигательного ядра; имеет черепной и спинномозговой корешки. *Черепной корешок* (radix cranialis) выходит позади оливы продолговатого мозга и соединяется со *спинномозговым корешком* (radix spinalis), который после выхода из задней латеральной борозды продолговатого мозга поднимается через большое затылочное отверстие. Образовавшийся после соединения черепного и спинномозгового корешков возле миндалин мозжечка *ствол добавочного нерва* (truncus n. accessorius) у выхода через яремное отверстие разделяется на внутреннюю и наружную ветви. *Внутренняя ветвь* (r. internus) присоединяется к блуждающему нерву, *наружная ветвь* (r. externus) идет позади шиловидного отростка височной кости и иннервирует *мышечными ветвями* (rr. musculares) грудино-ключично-сосцевидную и трапециевидную мышцы.

Подъязычный нерв (XII)

Подъязычный нерв (n. hypoglossus), двигательный, выходит из мозга между пирамидой и оливой, направляется кпереди и латерально, проходит в канал подъязычного нерва, далее идет книзу и кпереди и огибает блуждающий нерв и внутреннюю сонную артерию с латеральной стороны. Затем нерв проходит между внутренней сонной артерией и внутренней яремной веной под заднее брюшко двубрюшной мышцы и шилоподъязычную мышцу в поднижнечелюстной треугольник шеи (рис. 443). В этом треугольнике нерв образует дугу, направленную выпуклостью книзу, идет кпереди и кверху к мышцам языка (*язычные ветви*). От подъязычного

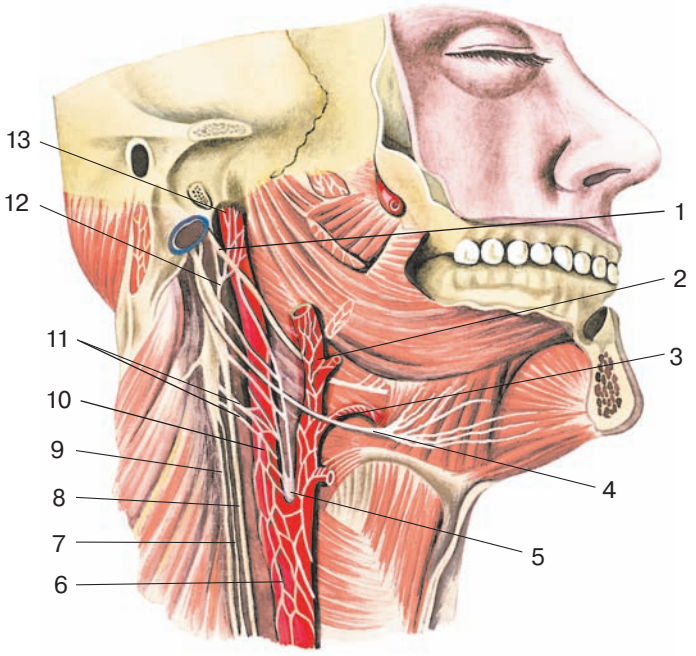

Рис. 443. Подъязычный и другие нервы в нижних отделах головы. Правая половина нижней челюсти, кожа и поверхностные мышцы шеи удалены. Вид справа:

1 — языкоглоточный нерв; 2 — наружная сонная артерия; 3 — язычная артерия; 4 — подъязычный нерв; 5 — сонный гломус; 6 — общая сонная артерия; 7 — верхний шейный сердечный нерв; 8 — блуждающий нерв; 9 — симпатический ствол; 10 — внутренняя сонная артерия; 11 — наружные сонные нервы; 12 — внутренний сонный нерв; 13 — внутреннее сонное сплетение

нерва отходит нисходящая ветвь, которая вместе с волокнами первого и второго спинномозговых нервов образует *шейную петлю* (ansa cervicalis), располагающуюся кпереди от общей сонной артерии и внутренней яремной вены. Ветви шейной петли иннервируют лопаточно-подъязычную, грудино-подъязычную, грудино-щитовидную и щитоподъязычную мышцы.

Возрастные особенности строения черепных нервов

Двигательные нервы у детей миелинизируются раньше, чувствительные нервы — позже, смешанные — в промежуточные сроки. Лишь преддверно-улитковый нерв (преддверная часть) полностью миелинизирован к рождению. Миелинизация у глазодвигательного, блокового и приводящего нервов происходит быстрее и более активно, чем у тройничного, лицевого, добавочного и подъязычного. Процесс миелинизации после рождения продолжается. Наиболее поздно миелинизируются языкоглоточный и блуждающий нервы. В целом миелинизация черепных нервов заканчивается у детей в возрасте 15 месяцев.

Черепные нервы к рождению ребенка выражены хорошо, однако у новорожденных они развиты неравномерно. Обонятельные и зрительный нервы относительно толще, чем у взрослого человека. Диаметр зрительного нерва в период новорожден-

ности в среднем равен 2 мм. Достаточно развиты лицевой и тройничный нервы, они обеспечивают двигательной и чувствительной иннервацией акт сосания.

Блуждающий нерв у новорожденных почти на всем протяжении имеет прямолинейное направление и лишь незначительно отклоняется кзади на уровне дуги аорты и ниже. Анастомозы между правым и левым блуждающими нервами у детей (в возрасте от 4 месяцев до 4 лет) определяются чаще, чем у взрослых людей.

Топография ветвей черепных нервов у детей почти аналогична таковой у взрослого человека.

Вопросы для повторения и самоконтроля

1. Назовите ветви лицевого нерва.
2. Где располагаются преддверный и улитковый узлы преддверно-улиткового нерва?
3. Перечислите ветви языкоглоточного нерва. Что иннервирует каждая из этих ветвей?
4. Последовательно назовите ветви, отходящие от каждого из отделов блуждающего нерва.
5. Расскажите анатомию и топографию добавочного нерва.
6. Расскажите о подъязычном нерве.

Спинномозговые нервы

Спинномозговые нервы (nervi spinales), 31—33 пары, представляют собой парные, расположенные метамерно нервные стволы (рис. 444). Выделяют 8 пар шейных, 12 пар грудных, 5 пар поясничных, 5 пар крестцовых и 1—3 пары копчиковых спинномозговых нервов. Каждый спинномозговой нерв после выхода из межпозвоночного отверстия разделяется на переднюю, заднюю и менингеальную ветви. У грудопоясничного отдела (на уровне с VIII шейного по II поясничный спинномозговой нерв) имеется также соединительная ветвь, идущая к симпатическому стволу своей стороны.

Менингеальные ветви (rr. meningeales) спинномозговых нервов в виде тонких стволиков проходят через соответствующие межпозвоночные отверстия в позвоночный канал, где иннервируют стенки позвоночного канала, оболочки спинного мозга и кровеносные сосуды.

Задние ветви (rr. posteriores, s. dorsales) спинномозговых нервов иннервируют мышцы спины и затылка, а также кожу задней стороны головы и туловища, отдают к ним *латеральные* и *медиальные ветви* (rr. laterales et rr. mediales) (рис. 445). Задние ветви идут кзади между поперечными отростками позвонков. Задние ветви крестцовых спинномозговых нервов выходят через дорсальные крестцовые отверстия.

Задняя ветвь первого спинномозгового нерва называется *подзатылочным нервом* (n. suboccipitalis); идет кзади между затылочной костью и атлантом и иннервирует верхнюю и нижнюю косые мышцы головы, задние большую и малую прямые мышцы головы, а также суставы, образованные атлантом и осевым позвонком. Задняя ветвь второго шейного спинномозгового нерва — *большой затылочный нерв* (n. occipitalis major) — отходит от второго шейного спинномозгового нерва, проходит между нижней косой и полуостистой мышцами головы на боковую поверхность выйной связки, отдает короткие мышечные ветви и длинную кожную ветвь. Мышечные ветви иннервируют полуостистую и длинную мышцы головы, ременные мышцы головы и шеи.

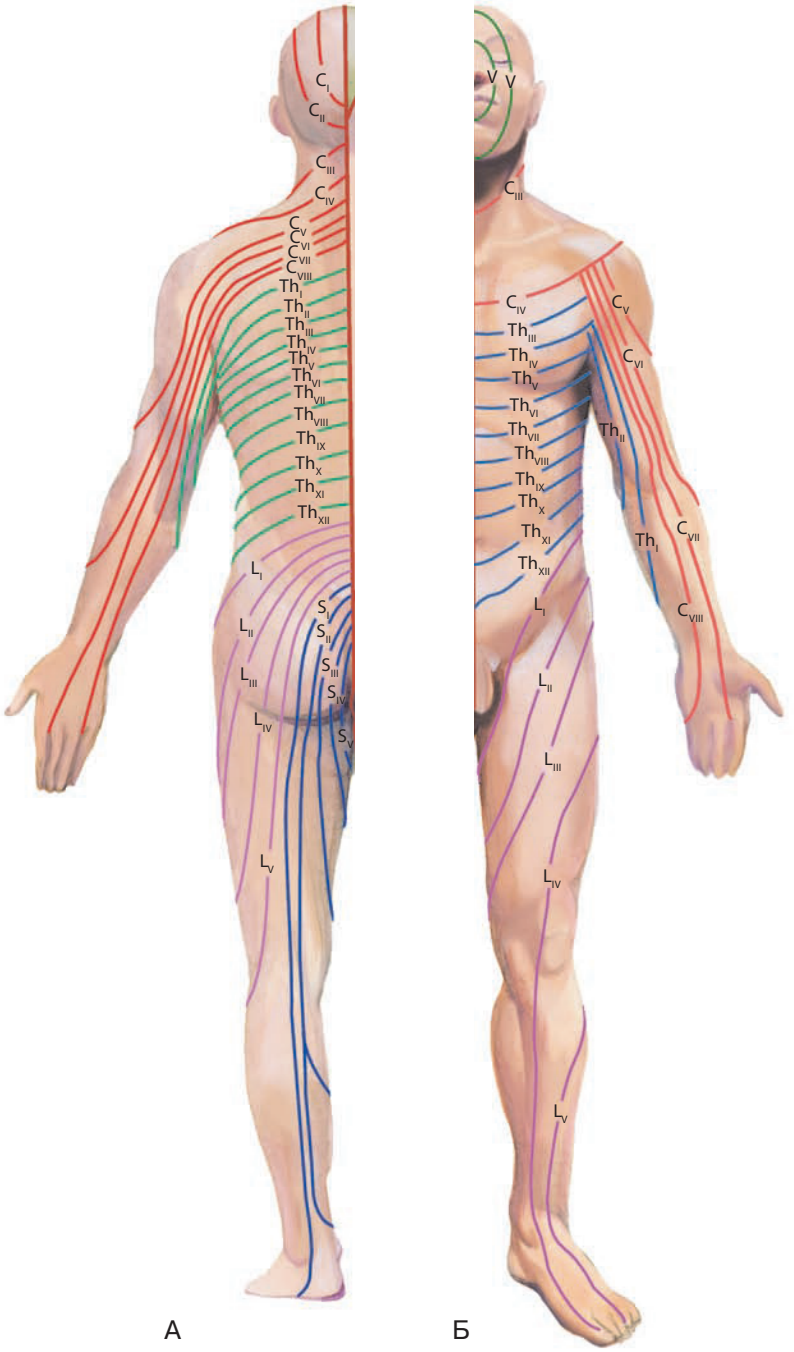

Рис. 444. Проекция сегментарной иннервации тела человека. Схема:

А — вид сзади; Б — вид спереди.
C_I—C_{VIII} — шейные сегменты; V — тройничный нерв; Th_I—Th_{XII} — грудные сегменты; L_I—L_V — поясничные сегменты; S_I—S_V — крестцовые сегменты

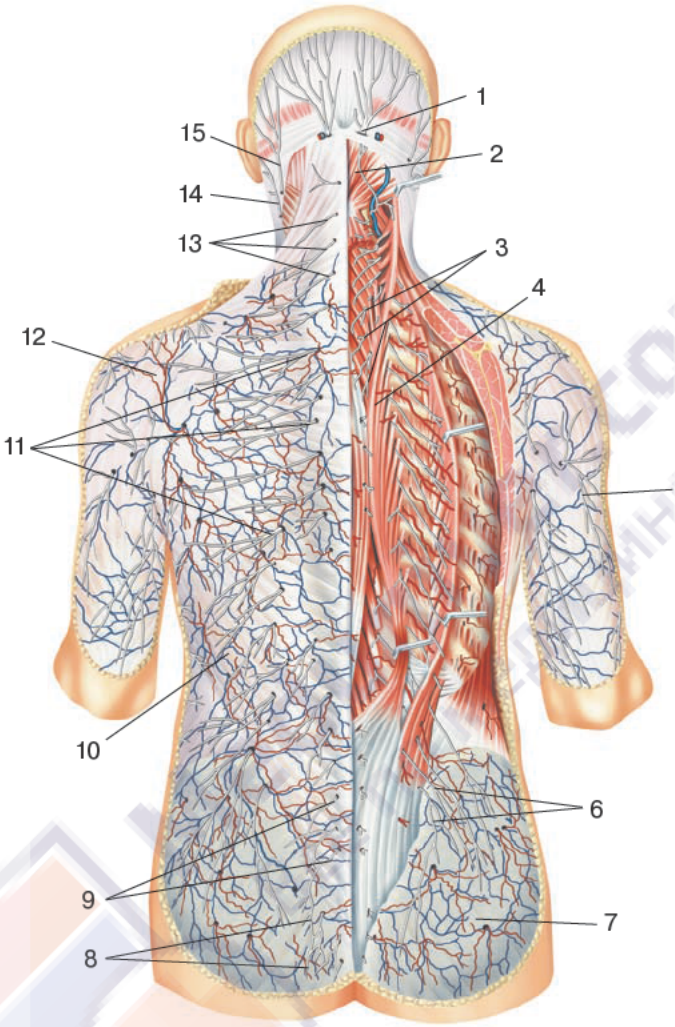

Рис. 445. Задние ветви спинномозговых нервов. Вид сзади:

1 — большой затылочный нерв; 2 — ременная мышца головы; 3 — задние ветви грудных нервов; 4 — длиннейшая мышца; 5 — задний кожный нерв плеча (от лучевого нерва); 6 — верхние нервы ягодиц (от задних ветвей поясничных нервов); 7 — большая ягодичная мышца; 8 — средние нервы ягодиц (от задних ветвей крестцовых нервов); 9 — задние ветви поясничных нервов; 10 — широчайшая мышца спины; 11 — латеральные кожные ветви (от задних ветвей грудных нервов); 12 — дельтовидная мышца; 13 — латеральные ветви (от задних ветвей шейных нервов); 14 — большой ушной нерв; 15 — малый затылочный нерв

Длинная ветвь этого нерва прободает полуостистую мышцу головы и трапециевидную мышцу, поднимается кверху и иннервирует кожу затылочной области. Задние ветви остальных шейных спинномозговых нервов иннервируют кожу задней области шеи.

Задние ветви грудных спинномозговых нервов разветвляются в мышцах и коже спины, которые они иннервируют. Задние ветви поясничных спинномоз-

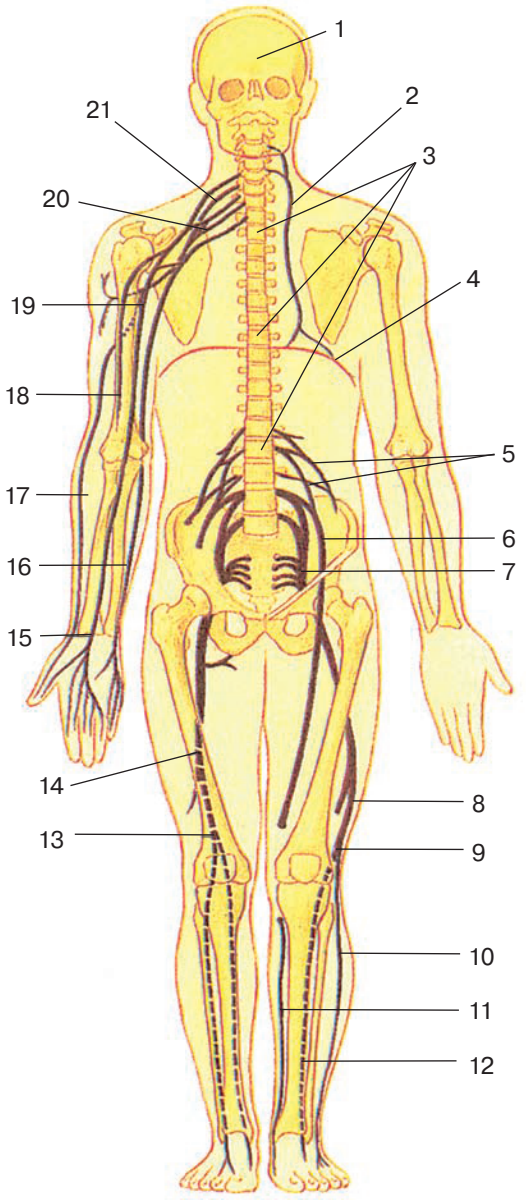

говых нервов иннервируют глубокие мышцы спины и кожу поясничной области. Три верхние ветви идут книзу и латерально к коже наружной половины ягодичной области, образуя *верхние ветви ягодиц* (rr. clunium superiores). Задние ветви крестцовых спинномозговых нервов направляются через дорсальные крестцовые отверстия, отдают ветви к крестцово-подвздошному суставу, коже задней стороны области крестца, а также образуют *средние ветви ягодиц* (rr. clunium medii), которые прободают большую ягодичную мышцу и иннервируют кожу в нижней области крестца. Задние ветви V крестцового спинномозгового и копчикового нервов проходят рядом с крестцово-копчиковой связкой, иннервируют кожу в области копчика и вокруг заднего прохода.

Передние ветви (rr. anteriores, s. ventrales) спинномозговых нервов иннервируют мышцы и кожу передних и боковых отделов шеи, груди, живота и конечностей. Сегментарное расположение имеют только ветви грудных спинномозговых нервов (рис. 446). Передние ветви шейных, поясничных, крестцовых и копчикового спинномозговых нервов формируют сплетения, представляющие собой соединения спинномозговых нервов. В сплетениях происходит обмен нервными волокнами, принадлежащими разным сегментам спинного мозга, что увеличивает надежность периферической иннервации. Различают шейное, плечевое, поясничное, крестцовое и копчиковое сплетения.

Рис. 446. Образование сплетений спинномозговых нервов. Схема:

1 — головной мозг в полости черепа; 2 — диафрагмальный нерв; 3 — спинной мозг в позвоночном канале; 4 — диафрагма; 5 — поясничное сплетение (L_I—L_{IV}); 6 — бедренный нерв; 7 — крестцовое сплетение (L_V—S_I–S_{IV}); 8 — мышечные ветви седалищного нерва; 9 — общий малоберцовый нерв; 10 — поверхностный малоберцовый нерв; 11 — подкожный нерв голени; 12 — глубокий малоберцовый нерв; 13 — большеберцовый нерв; 14 — седалищный нерв; 15 — срединный нерв; 16 — локтевой нерв; 17 — лучевой нерв; 18 — мышечно-кожный нерв; 19 — подмышечный нерв; 20 — плечевое сплетение (C_V—C_{VIII}—Th_I); 21 — шейное сплетение (C_I—C_{IV})

Шейное сплетение

Шейное сплетение (plexus cervicalis) образовано передними ветвями четырех верхних шейных спинномозговых нервов (C_I — C_{IV}); располагается между передней лестничной мышцей и длинной мышцей шеи (медиально), средней лестничной мышцей и мышцей, поднимающей лопатку (латерально) (табл. 38).

Таблица 38

Шейное сплетение, его ветви и области иннервации

Нервы (ветви)	Сегменты спинного мозга	Иннервируемые органы (области)
Мышечные ветви	C_I—C_{IV}	Передняя и латеральная прямые мышцы головы; длинные мышцы головы и шеи; мышца, поднимающая лопатку; лестничные и передние межпоперечные мышцы; грудино-ключично-сосцевидная и трапециевидная мышцы
Шейная петля	C_I—C_{III} и подъязычный нерв	Грудино-подъязычная, грудино-щитовидная, лопаточно-подъязычная и щитоподъязычная мышцы
Малый затылочный нерв	C_{II}—C_{III}	Кожа латеральной части затылочной области
Большой затылочный нерв	C_{III}	Кожа ушной раковины и наружного слухового прохода
Поперечный нерв шеи	C_{III}	Кожа передней и боковой областей шеи, кожа лица в области околоушной железы
Надключичные нервы	C_{III}—C_{IV}	Кожа боковой области шеи и области ключицы, кожа над дельтовидной и большой грудной мышцами
Диафрагмальный нерв	C_{III}—C_V	Диафрагма, средостенная и диафрагмальная части париетальной плевры, перикард, брюшина (выстилающая диафрагму), печень, желчный пузырь

Спереди и сбоку шейное сплетение прикрыто грудино-ключично-сосцевидной мышцей. Из этого сплетения выходят *мышечные ветви* (rami musculares), иннервирующие длинные мышцы головы и шеи, переднюю и заднюю лестничные мышцы, латеральную и переднюю прямые мышцы головы, мышцу, поднимающую лопатку, а также трапециевидную и грудино-ключично-сосцевидную мышцы (рис. 447). От шейного сплетения отходит *нижний корешок* (radix inferior) глубокой *шейной петли* (ansa cervicalis). Верхний корешок этой петли образован нисходящей ветвью подъязычного нерва (см. «Подъязычный нерв»). Волокна, отходящие от шейной петли, иннервируют поверхностные мышцы шеи, расположенные ниже подъязычной кости.

Наиболее длинная ветвь шейного сплетения — *диафрагмальный нерв* (n. phrenicus) — спускается отвесно вниз и проходит по поверхности передней лестничной

мышцы. В грудной полости нерв идет вниз и кпереди от корня легкого. Правый диафрагмальный нерв проходит по латеральной стороне верхней полой вены, примыкает к перикарду и располагается более кпереди по сравнению с левым диафрагмальным нервом. Левый диафрагмальный нерв проходит кпереди от дуги аорты. Двигательные волокна диафрагмальных нервов иннервируют диафрагму; чувствительные волокна идут к плевре и перикарду (*перикардиальная ветвь*, r. pericardiacus). *Диафрагмально-брюшные ветви* (rr. phrenicoabdominalis) проходят в брюшную полость и иннервируют брюшину, выстилающую диафрагму. Правый диафрагмальный нерв проходит транзитом через чревное сплетение к брюшине, покрывающей печень.

Чувствительными ветвями шейного сплетения являются большой ушной, малый затылочный нервы, поперечный нерв шеи и надключичные нервы, которые выходят под кожу позади грудино-ключично-сосцевидной мышцы.

Большой ушной нерв (n. auricularis magnus) идет вертикально вверх и иннервирует кожу задней и латеральной сторон ушной раковины, кожу мочки уха и наружного

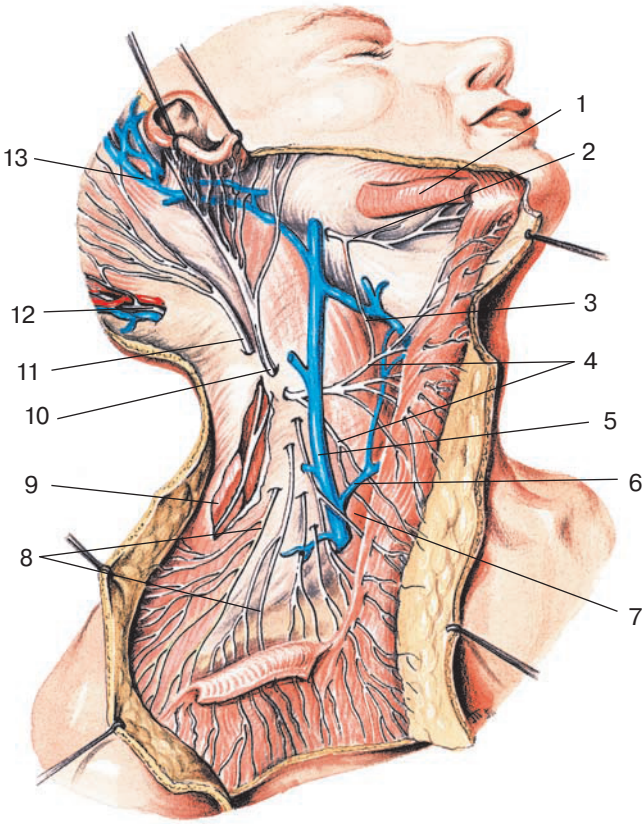

Рис. 447. Нервы шейного сплетения. Кожа в области шеи удалена. Вид сбоку и справа:

1 — подкожная мышца шеи (частично удалена); 2 — краевая ветвь нижней челюсти (от лицевого нерва); 3 — соединительная ветвь лицевого нерва с поперечным нервом шеи; 4 — поперечный нерв шеи; 5 — наружная яремная вена; 6 — передняя яремная вена; 7 — грудино-ключично-сосцевидная мышца; 8 — надключичные нервы; 9 — трапециевидная мышца; 10 — большой ушной нерв; 11 — малый затылочный нерв; 12 — большой затылочный нерв; 13 — задняя ушная вена

слухового прохода, а также кожу лица в области околоушной слюнной железы. *Малый затылочный нерв* (n. occipitalis minor) направляется вверх и иннервирует кожу позади ушной раковины и над ней. *Поперечный нерв шеи* (n. transversus colli) направляется вперед, проникает через подкожную мышцу шеи, анастомозирует с шейной ветвью лицевого нерва, где образует *поверхностную шейную петлю* (ansa cervicalis superficialis). Нерв иннервирует кожу передней части шеи. *Надключичные нервы медиальный, промежуточный* и *латеральный* (nn. supraclaviculares medialis, intermedius et lateralis), выходят из-под заднего края грудино-ключично-сосцевидной мышцы, идут вниз, веерообразно расходятся и иннервируют кожу над ключицей и в верхнепередней области груди (до уровня третьего ребра) на своей стороне тела.

Вопросы для повторения и самоконтроля

1. Какие корешки формируют спинномозговой нерв? Назовите ветви спинномозгового нерва.
2. Какие ветви спинномозговых нервов образуют сплетения? В чем функциональный смысл образования сплетений нервов?
3. Назовите мышцы, иннервируемые из шейного сплетения.
4. Назовите чувствительные ветви (нервы) шейного сплетения и области их иннервации.

Плечевое сплетение

Плечевое сплетение (plexus brachialis) образовано передними ветвями четырех нижних шейных (C_V — C_{VIII}) спинномозговых нервов (рис. 448). У сплетения различают *надключичную* и *подключичную части* (partes supraclavicularis et infraclavicularis). Вначале плечевое сплетение располагается в межлестничном промежутке (надключичная часть), где у него имеются *верхний, средний* и *нижний стволы* (trunci superior, medius et inferior). На уровне ключицы и ниже стволы плечевого сплетения формируют три пучка (подключичная часть), окружающие в подмышечной ямке подмышечную артерию: *медиальный, латеральный* и *задний пучки* (fasciculi medialis, lateralis et posterior). От плечевого сплетения отходят короткие и длинные ветви (табл. 39). Короткие ветви иннервируют кости и мягкие ткани плечевого пояса, длинные ветви плечевого сплетения идут к свободной части верхней конечности (рис. 449).

Таблица 39

Плечевое сплетение, его ветви и области иннервации

Нервы (ветви)	Сегменты спинного мозга	Иннервируемые органы (области)
Короткие ветви		
Дорсальный нерв лопатки	C_{IV}—C_V	Мышца, поднимающая лопатку; ромбовидные мышцы
Длинный грудной нерв	C_V—C_{VI}	Передняя зубчатая мышца
Подключичный нерв	C_V	Подключичная мышца

Таблица 39 (продолжение)

Нервы (ветви)	Сегменты спинного мозга	Иннервируемые органы (области)
Короткие ветви		
Надлопаточный нерв	C_V—C_{VI}	Надостная и подостная мышцы
Подлопаточный нерв	C_{VI}—C_{VII}	Подлопаточная и большая круглая мышцы
Грудо-спинной нерв	C_{VII}—C_{VIII}	Широчайшая мышца спины, большая круглая мышца
Латеральный и медиальный грудные нервы	C_V—C_{VII}	Малая и большая грудные мышцы
Подмышечный нерв	C_V—C_{VIII}	Дельтовидная и малая круглая мышцы, капсула плечевого сустава, кожа задней стороны дельтовидной области, кожа задне-латеральной стороны плеча
Длинные ветви		
Мышечно-кожный нерв	C_V—C_{VIII}	Клювовидно-плечевая, плечевая мышцы, двуглавая мышца плеча
Срединный нерв	C_{VI}—Th_I	Круглый пронатор, поверхностный сгибатель пальцев, латеральная часть глубокого сгибателя пальцев, длинная ладонная мышца, лучевой сгибатель запястья, длинный сгибатель большого пальца кисти, квадратный пронатор; короткая мышца, отводящая большой палец кисти; мышца, противопоставляющая большой палец кисти; поверхностная головка короткого сгибателя большого пальца кисти; 1-я и 2-я червеобразные мышцы; кожа области возвышения большого пальца кисти, середины ладони; I, II, III пальцев и лучевой стороны IV пальца; кожа тыльной стороны средних и дистальных фаланг II, III, IV и лучевой стороны IV пальцев
Локтевой нерв	C_{VIII}—Th_I	Медиальная часть глубокого сгибателя пальцев; локтевой сгибатель запястья; 3-я и 4-я червеобразные мышцы; короткий сгибатель мизинца; мышца, отводящая мизинец; короткая ладонная мышца; тыльные и ладонные межкостные мышцы; мышца, приводящая большой палец кисти; глубокая головка короткого сгибателя большого пальца кисти; кожа тыльной стороны IV и V пальцев, локтевой стороны III пальца (кроме кожи дистальных и средних фаланг локтевой стороны III и IV пальцев); кожа ладонной стороны V пальца, локтевой стороны IV пальца, суставы кисти
Медиальный кожный нерв плеча	C_{VIII}—Th_I	Кожа медиальной стороны плеча
Медиальный кожный нерв предплечья	C_{VIII}—Th_I	Кожа медиальной стороны предплечья

Нервы (ветви)	Сегменты спинного мозга	Иннервируемые органы (области)
Длинные ветви		
Лучевой нерв	Th_V—Th_I	Трехглавая мышца плеча; локтевая мышца; плечелучевая мышца; разгибатель пальцев; длинный и короткий лучевые разгибатели запястья; супинатор; длинная и короткая мышцы, отводящие большой палец кисти; разгибатель мизинца; локтевой разгибатель запястья; кожа задней и задне-латеральной сторон плеча, задней стороны предплечья, тыльных сторон I и II пальцев и лучевой стороны III пальца (кроме дистальных и средних фаланг II и III пальцев)

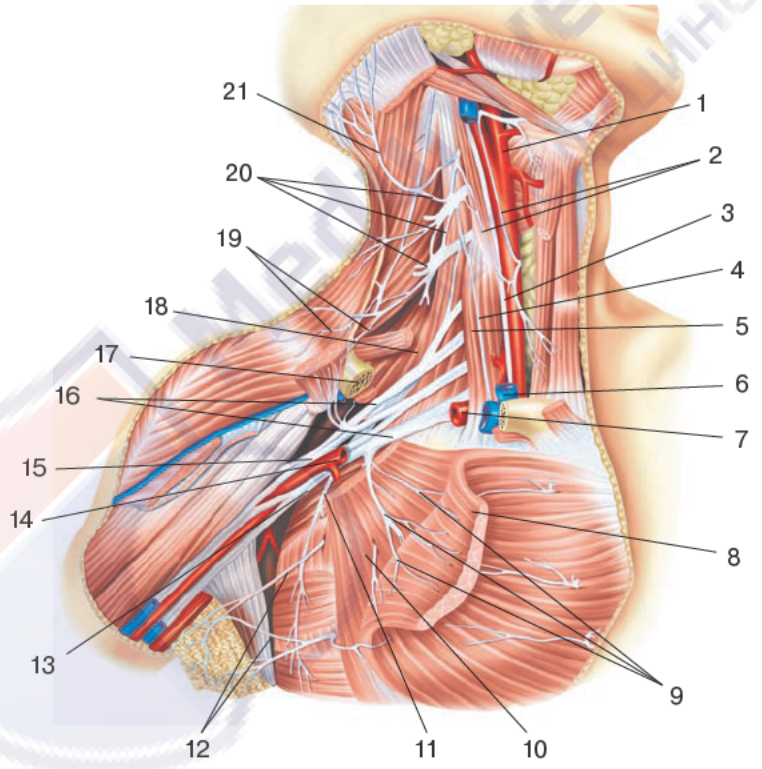

Рис. 448. Плечевое сплетение и его ветви, правое. Ключица, часть мышц и сосудов удалены. Вид спереди:

1 — наружная сонная артерия; 2 — шейная петля; 3 — блуждающий нерв; 4 — диафрагмальный нерв; 5 — передняя лестничная мышца; 6 — внутренняя яремная вена; 7 — подключичная артерия (отрезана); 8 — большая грудная мышца; 9 — латеральные грудные нервы; 10 — малая грудная мышца; 11 — длинный грудной нерв; 12 — межреберно-плечевые нервы; 13 — медиальный пучок плечевого сплетения; 14 — подмышечная артерия; 15 — латеральный пучок плечевого сплетения; 16 — плечевое сплетение; 17 — ключица (удалена); 18 — средняя лестничная мышца; 19 — надключичные нервы; 20 — шейное сплетение; 21 — малый затылочный нерв

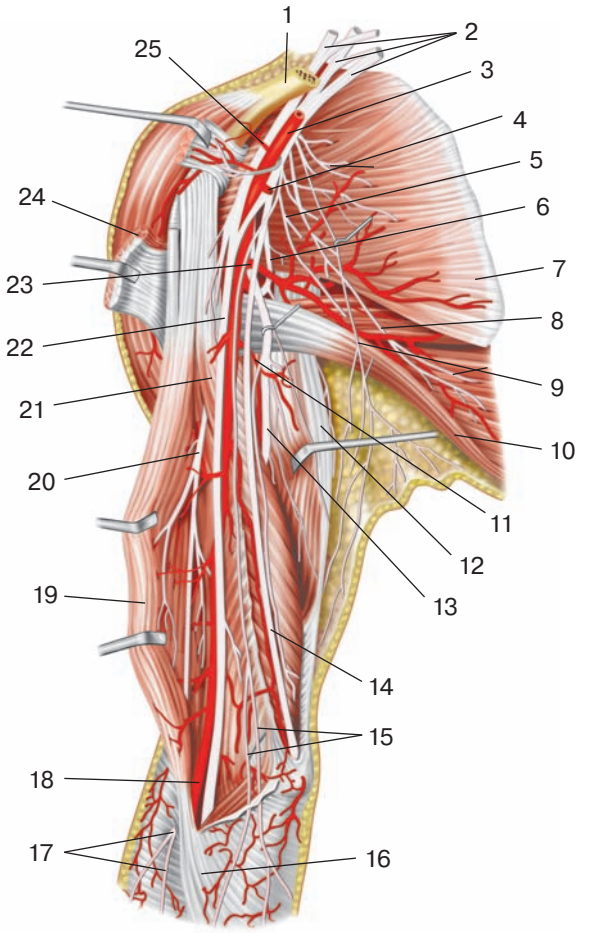

Рис. 449. Короткие и длинные нервы плечевого сплетения, правого. Вид спереди:

1 — ключица; 2 — пучки плечевого сплетения; 3 — подмышечная артерия; 4 — латеральная грудная артерия; 5 — подлопаточный нерв; 6 — подмышечный нерв; 7 — подлопаточная мышца; 8 — грудоспинной нерв; 9 — медиальный кожный нерв плеча; 10 — широчайшая мышца спины; 11 — глубокая артерия плеча; 12 — трехглавая мышца плеча; 13 — лучевой нерв; 14 — локтевой нерв; 15 — медиальный кожный нерв предплечья; 16 — апоневроз двуглавой мышцы плеча; 17 — латеральный кожный нерв предплечья; 18 — плечевая артерия; 19 — двуглавая мышца плеча; 20 — мышечно-кожный нерв; 21 — клювовидно-плечевая мышца; 22 — срединный нерв; 23 — подлопаточная артерия; 24 — большая грудная мышца; 25 — грудоакромиальная артерия

Короткие ветви плечевого сплетения — это дорсальный нерв лопатки, длинный грудной, подключичный, надлопаточный, подлопаточный, грудоспинной, латеральный и медиальный грудные нервы, подмышечный нерв, а также мышечные ветви, которые иннервируют лестничные мышцы и ременную мышцу шеи.

Дорсальный нерв лопатки (n. dorsalis scapulae) идет по передней поверхности мышцы, поднимающей лопатку. Затем этот нерв проходит между средней и задней лестничными мышцами и иннервирует большую и малую ромбовидные мышцы и мышцу, поднимающую лопатку.

Длинный грудной нерв (n. thoracicus longus) идет между подлопаточной и передней зубчатой мышцами, спускается между латеральной грудной артерией спереди и грудоспинной артерией сзади; иннервирует переднюю зубчатую мышцу.

Подключичный нерв (n. subclavius) кратчайшим путем идет вниз по наружному краю передней лестничной мышцы к подключичной мышце.

Надлопаточный нерв (n. suprascapularis) вначале идет под трапециевидной мышцей и нижним брюшком лопаточно-подъязычной мышцы. Позади ключицы он изгибается латерально и кзади, над вырезкой лопатки проходит в надостную ямку. Затем нерв проникает в подостную ямку под основанием акромиона; иннервирует надостную и подостную мышцы, капсулу плечевого сустава.

Подлопаточный нерв (n. subscapularis) направляется по передней стороне подлопаточной мышцы; иннервирует подлопаточную и большую круглую мышцы.

Грудоспинной нерв (n. thoracodorsalis) проходит книзу вдоль наружного края лопатки к широчайшей мышце спины.

Латеральный и *медиальный грудные нервы* (nn. pectorales lateralis et medialis) идут кпереди, прободают ключично-грудную фасцию и заканчиваются в большой грудной мышце (медиальный нерв) и в малой грудной мышце (латеральный нерв).

Подмышечный нерв (n. axillaris) идет латерально и вниз по передней поверхности подлопаточной мышцы, затем поворачивает кзади; вместе с задней артерией, огибающей плечевую кость, проходит через четырехстороннее отверстие, вступает в дельтовидную мышцу (*мышечные ветви*) со стороны хирургической шейки плечевой кости, отдавая по пути ветвь к малой круглой мышце и к капсуле плечевого сустава. Конечной ветвью подмышечного нерва является *верхний латеральный кожный нерв плеча* (n. cutaneus brachii lateralis superior), выходящий под кожу между задним краем дельтовидной мышцы и длинной головкой трехглавой мышцы плеча. Нерв иннервирует кожу над дельтовидной мышцей и в латеральной части плеча.

Длинные ветви плечевого сплетения иннервируют кости и суставы, мышцы, кожу свободной части верхней конечности (см. рис. 449). К этим ветвям плечевого сплетения относят мышечно-кожный, медиальный кожный нерв плеча, медиальный кожный нерв предплечья, срединный и локтевой нервы, а также лучевой нерв.

Мышечно-кожный нерв (n. musculocutaneus) идет книзу и латерально, проходит сквозь клювовидно-плечевую мышцу и отдает ей *мышечные ветви* (rr. musculares). На плече мышечно-кожный нерв следует между плечевой и двуглавой мышцами плеча, иннервируя их; на уровне локтевого сустава он прободает фасцию плеча и продолжается в *латеральный кожный нерв предплечья* (n. cutaneus antebrachii lateralis), который спускается вниз подкожно и иннервирует кожу этой области вплоть до возвышения большого пальца кисти (рис. 450).

Медиальный кожный нерв плеча (n. cutaneus brachii medialis) разветвляется в коже медиальной стороны плеча до уровня медиального надмыщелка плечевой кости и локтевого отростка локтевой кости. Возле основания подмышечной ямки нерв соединяется с латеральными кожными ветвями второго — третьего межреберных нервов, образуя *межреберно-плечевые нервы* (nn. intercostobrachiales).

Медиальный кожный нерв предплечья (n. cutaneus antebrachii medialis) располагается глубоко на плече, затем прободает фасцию плеча и разветвляется в коже медиальной стороны предплечья, а также в коже переднемедиальной стороны нижнего отдела плеча (*передняя ветвь*, r. anterior) и в области локтевого сустава (*локтевая ветвь*, r. ulnaris).

Срединный нерв (n. medianus) на плече проходит в фасциальном футляре вместе с плечевой артерией, с локтевым и лучевым нервами (рис. 451). На уровне нижней по-

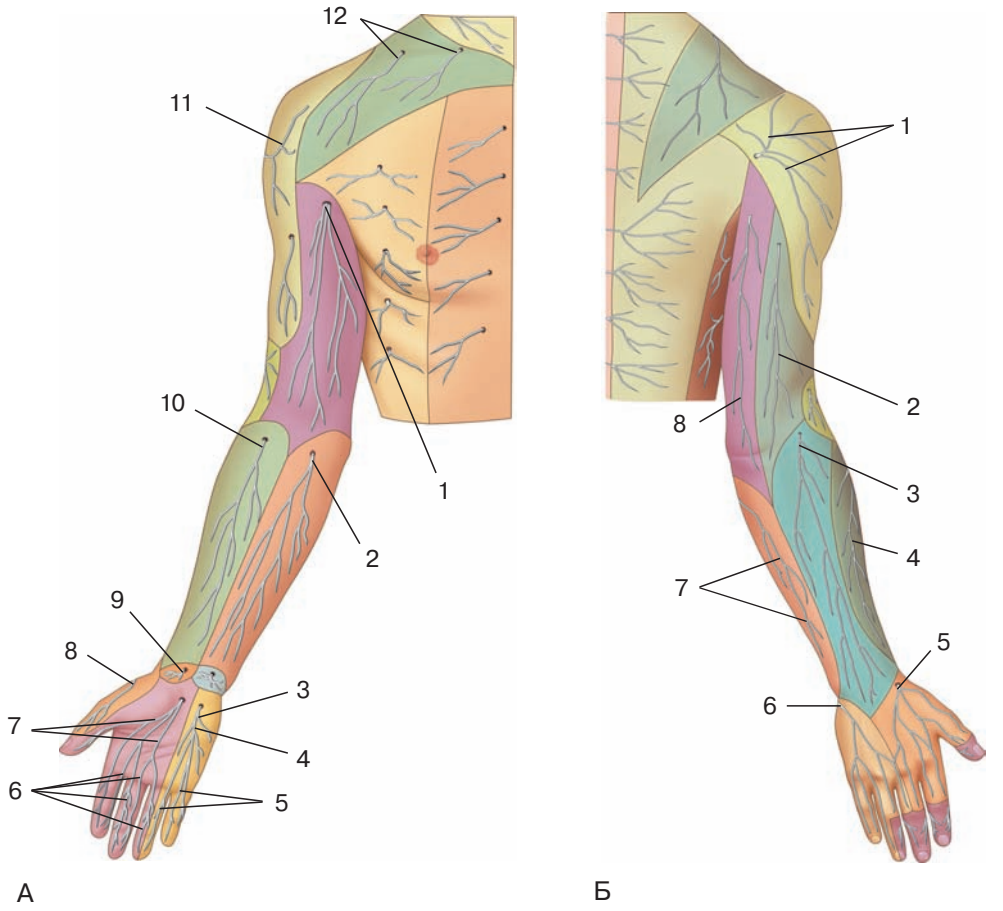

Рис. 450. Кожные ветви верхней конечности:

А — вид спереди: 1 — медиальный кожный нерв плеча; 2 — медиальный кожный нерв предплечья; 3 — поверхностная ветвь локтевого нерва; 4 — общий ладонный пальцевой нерв (от локтевого нерва); 5 — собственные ладонные пальцевые нервы (от локтевого нерва); 6 — собственные ладонные пальцевые нервы (от срединного нерва); 7 — общие ладонные пальцевые нервы (от срединного нерва); 8 — поверхностная ветвь лучевого нерва; 9 — ладонная ветвь срединного нерва; 10 — латеральный кожный нерв предплечья; 11 — латеральный кожный нерв плеча (от подмышечного нерва); 12 — надключичные нервы (ветви шейного сплетения).

Б — вид сзади: 1 — верхний латеральный кожный нерв плеча (от подмышечного нерва); 2 — задний кожный нерв плеча (от лучевого нерва); 3 — задний кожный нерв предплечья (от лучевого нерва); 4 — латеральный кожный нерв предплечья; 5 — поверхностная ветвь лучевого нерва; 6 — тыльная ветвь локтевого нерва; 7 — медиальный кожный нерв предплечья; 8 — медиальный кожный нерв плеча

ловины плеча срединный нерв находится медиальнее плечевой артерии. Затем срединный нерв проходит под апоневрозом двуглавой мышцы плеча, спускается между головками круглого пронатора и следует вниз между поверхностным и глубоким сгибателями пальцев. В нижней части предплечья срединный нерв проходит между сухожилием лучевого сгибателя запястья и длинной ладонной мышцей. На ладонь

нерв проходит через канал запястья. На плече и в локтевой ямке срединный нерв ветвей не дает. На предплечье от этого нерва отходят *мышечные ветви* (rami musculares) к круглому и квадратному пронаторам, поверхностному сгибателю пальцев, длинному сгибателю большого пальца, длинной ладонной мышце, лучевому сгибателю запястья и глубокому сгибателю пальцев (латеральной его части). Срединный нерв иннервирует мышцы передней группы предплечья кроме медиальной части глубокого сгибателя пальцев и локтевого сгибателя запястья, а также снабжает чувствительными ветвями локтевой сустав. Самая крупная ветвь срединного нерва на предплечье — *передний межкостный нерв* (n. interosseus anterior) — проходит вниз на передней стороне межкостной перепонки предплечья вместе с передней межкостной артерией. Нерв иннервирует глубокие мышцы передней группы предплечья и капсулу лучезапястного сустава, межкостную перепонку и кости предплечья.

На уровне лучезапястного сустава срединный нерв отдает *ладонную ветвь* (r. palmaris), иннервирующую кожу латеральной стороны запястья и кожу части возвышения большого пальца. Под ладонным апоневрозом срединный нерв разделяется на три *общих ладонных пальцевых нерва* (nn. digitales palmares communes), проходящие вдоль I–III межпястных промежутков (рис. 452). Эти нервы идут к коже обращенных друг к другу сторон I–III пальцев. Первый общий ладонный нерв иннервирует первую червеобразную мышцу и отдает три кожные ветви — *собственные ладонные пальцевые нервы* (n. digitales palmares proprii). Две из них проходят вдоль лучевой и локтевой сторон большого пальца, третья — вдоль лучевой стороны указательного пальца. Второй и третий общие ладонные нервы отдают по два собственных ладонных пальцевых нерва. Эти нервы идут еще и к коже тыльной стороны дистальной и средней фаланг II и III пальцев. Второй общий ладонный пальцевый нерв иннервирует также вторую червеобразную мышцу. На кисти срединный нерв иннервирует короткую мышцу, отводящую большой палец; мышцу, противопоставляющую большой палец; поверхностную головку короткого сгибателя большого пальца; первую и вторую червеобразные мышцы. Срединный нерв иннервирует также суставы запястья и первых четырех пальцев.

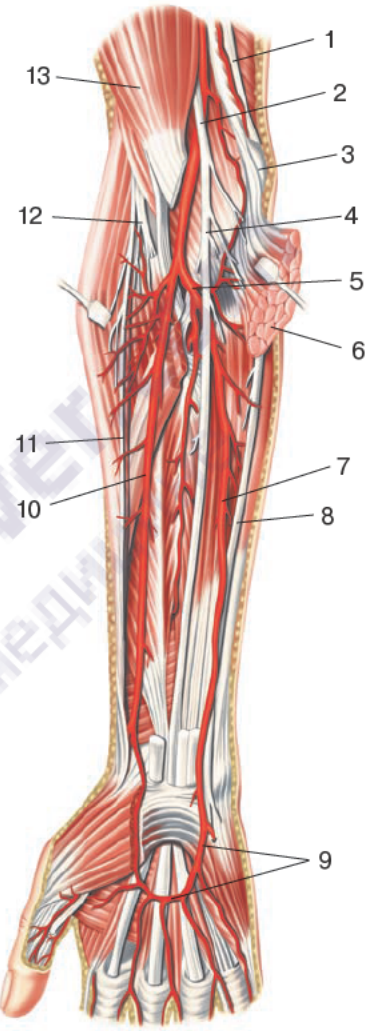

Рис. 451. Срединный нерв и другие нервы предплечья, правого. Вид спереди:

1 — локтевой нерв; 2 — срединный нерв; 3 — медиальный надмыщелок плечевой кости; 4 — срединный нерв; 5 — локтевая артерия; 6 — круглый пронатор; 7 — локтевая артерия; 8 — локтевой нерв; 9 — поверхностная ладонная артериальная дуга; 10 — лучевая артерия; 11 — поверхностная ветвь лучевого нерва; 12 — глубокая ветвь лучевого нерва; 13 — двуглавая мышца плеча

Локтевой нерв (n. ulnaris) располагается сначала возле срединного нерва, чуть медиальнее плечевой артерии. В средней трети плеча локтевой нерв отклоняется в медиальную сторону, далее он прободает медиальную межмышечную перегородку плеча и следует вниз до задней стороны медиального надмыщелка плечевой кости (см. рис. 451). На плече локтевой нерв ветвей не дает. Затем локтевой нерв постепенно смещается на переднюю сторону предплечья, проходит в локтевой борозде между локтевым сгибателем запястья и поверхностным сгибателем пальцев, которые этот нерв иннервирует. Ближе к головке локтевой кости от локтевого нерва отходит его *тыльная ветвь* (r. dorsalis), которая идет на тыл кисти и делится на пять *тыльных пальцевых нервов* (nn. digitales dorsales), которые иннервируют кожу тыла кисти с локтевой стороны, кожу IV—V пальцев и локтевой стороны III пальца (рис. 453). *Ладонная ветвь* (r. palmaris) локтевого нерва проходит на ладонь вместе с локтевой артерией через щель в медиальной части удерживателя сгибателей. Возле крючковидного отростка крючковидной кости ладонная ветвь отдает поверхностную и глубокую ветви. *Поверхностная ветвь* (r. superficialis) проходит под ладонным апоневрозом, отдает ветвь к короткой ладонной мышце и делится на *общие ладонные пальцевые нервы* (nn. digitales palmares communes). Эти нервы разделяются на *собственные пальцевые нервы* (nn. digitales palmares proprii), иннервирующие кожу обращенных друг к другу сторон IV—V пальцев и локтевую сторону кожи мизинца, а также кожу тыльной стороны средней и дистальной фаланг этих пальцев (см. рис. 452).

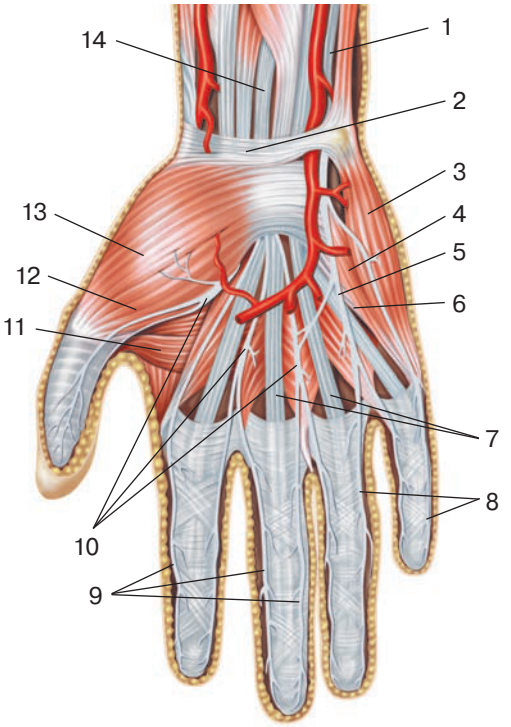

Рис. 452. Нервы кисти, правой. Ладонная поверхность:

1 — локтевой нерв; 2 — удерживатели сгибателей; 3 — мышца, отводящая мизинец; 4 — короткий сгибатель мизинца; 5 — общие ладонные пальцевые нервы (из локтевого нерва); 6 — мышца, противопоставляющая мизинец; 7 — сухожилия поверхностного сгибателя пальцев; 8 — собственные ладонные пальцевые нервы (от локтевого нерва); 9 — собственные ладонные пальцевые нервы (от срединного нерва); 10 — общие ладонные пальцевые нервы (от срединного нерва); 11 — поперечная головка мышцы, приводящей большой палец кисти; 12 — короткий сгибатель большого пальца кисти; 13 — короткая мышца, отводящая большой палец кисти; 14 — срединный нерв

Глубокая ветвь (r. profundus) в латеральном направлении идет под дистальные отделы сухожилий сгибателей пальцев, иннервирует все мышцы возвышения мизинца, тыльные и ладонные межкостные мышцы, а также мышцу, приводящую большой палец кисти, и глубокую головку короткого сгибателя большого пальца кисти, третью и четвертую червеобразные мышцы, кости, суставы и связки кисти.

Лучевой нерв (n. radialis) вначале идет сзади от подмышечной артерии, далее между латеральной и медиальной го-

ловками трехглавой мышцы плеча, проходит в плечемышечный канал (рис. 454). До входа в этот канал от лучевого нерва отходит *задний кожный нерв плеча* (n. cutaneus brachii posterior), прободающий длинную головку трехглавой мышцы плеча и фасцию плеча, иннервирует кожу заднелатеральной стороны нижней части плеча (*нижний латеральный кожный нерв плеча*, n. cutaneus brachii lateralis inferior). В плечемышечном канале лучевой нерв отдает *задний кожный нерв предплечья* (n. cutaneus antebrachii posterior), который вначале идет вместе с лучевым нервом, затем выходит на тыльную сторону предплечья и иннервирует кожу задней его стороны до уровня лучезапястного сустава. На плече лучевой нерв иннервирует трехглавую мышцу плеча и локтевую мышцу. Выйдя из плечемышечного канала, лучевой нерв спускается между плечевой мышцей и началом плечелучевой мышцы; на уровне локтевого сустава он делится на поверхностную и глубокие ветви. *Поверхностная ветвь* (r. superficialis) идет книзу под плечелучевой мышцей, постепенно отклоняясь в латеральном направлении, и переходит на тыл предплечья между лучевой костью и сухожилием плечелучевой мышцы. Возле шиловидного отростка лучевой кости поверхностная ветвь отдает пять *тыльных пальцевых нервов* (nn. digitales dorsales). Два из них направляются к коже лучевой и локтевой сторон большого пальца, остальные три нерва разветвляются в коже II и лучевой стороны III пальцев на уровне прокси-

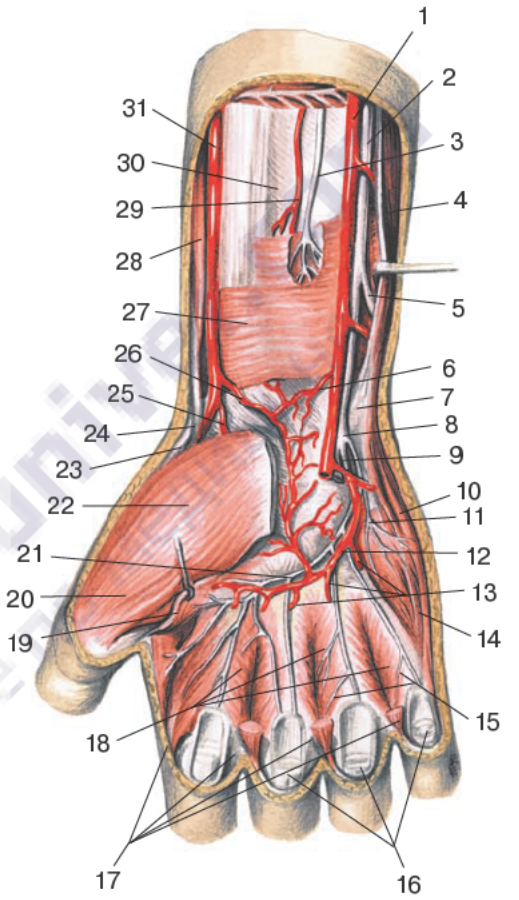

Рис. 453. Нервы кисти, правой. Мышцы большей частью удалены; видно отношение нервов к глубокой ладонной дуге. Ладонная поверхность:

1 — локтевая артерия; 2 — локтевой нерв; 3 — передний межкостный нерв предплечья (от срединного нерва); 4 — локтевой сгибатель запястья; 5 — тыльная ветвь локтевого нерва; 6 — ладонная запястная ветвь локтевой артерии; 7 — гороховидная кость; 8 — ладонная ветвь локтевого нерва; 9 — поверхностная ветвь локтевого нерва; 10 — мышца, отводящая мизинец; 11 — мышечная ветвь (от глубокой ветви локтевого нерва); 12 — глубокая ладонная дуга; 13 — ладонные пястные артерии(перерезаны); 14 — мышца, противопоставляющая мизинец; 15 — мышечные ветви (к ладонным межкостным мышцам); 16 — сухожилия поверхностного и глубокого сгибателей пальцев; 17 — червеобразные мышцы; 18 — ладонные межкостные мышцы; 19 — мышца, приводящая большой палец кисти (перерезана); 20 — короткий сгибатель большого пальца кисти; 21 — глубокая ветвь локтевго нерва; 22 — короткая мышца, отводящая большой палец кисти; 23 — сухожилие короткого разгибателя большого пальца кисти; 24 — сухожилие длинной мышцы, отводящей большой палец кисти; 25 — поверхностная ладонная ветвь лучевой артерии; 26 — ладонная запястная ветвь лучевой артерии; 27 — квадратный пронатор; 28 — плечелучевая мышца; 29 — передняя межкостная артерия; 30 — межкостная мембрана; 31 — лучевая артерия

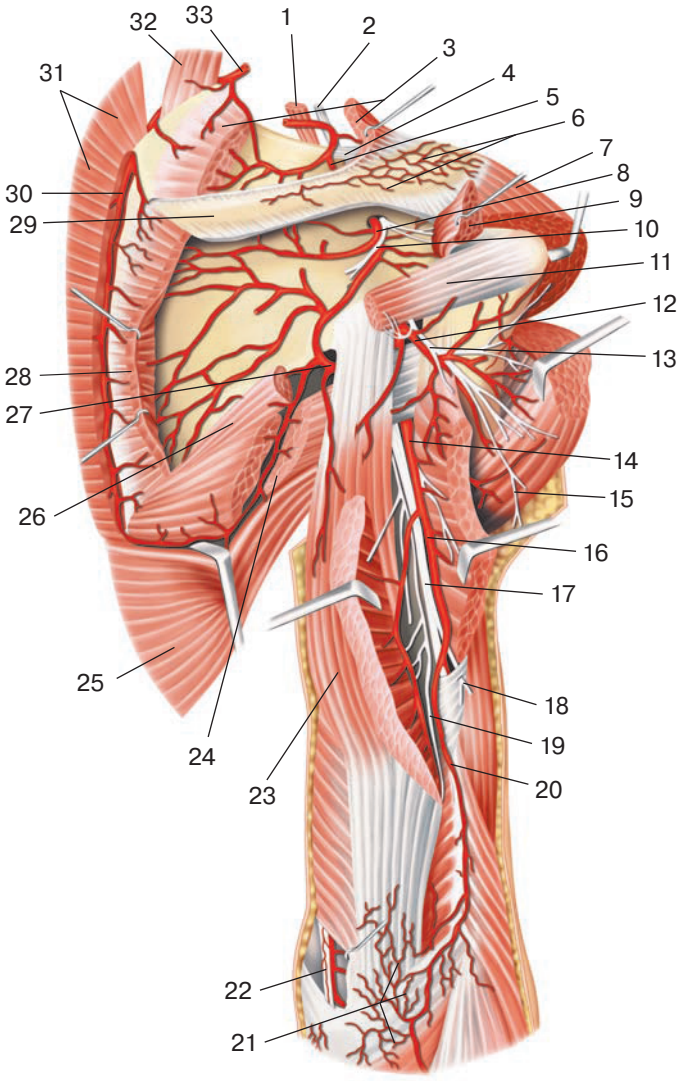

Рис. 454. Нервы и артерии пояса верхней конечности и плеча, правого. Участки над- и подостных и дельтовидной мышц удалены; большая круглая мышца и латеральная головка трехглавой мышцы плеча перерезаны. Вид сзади:

1 — лопаточно-подъязычная мышца; 2 — надлопаточный нерв; 3 — надостная мышца (частично удалена); 4 — верхняя поперечная связка лопатки; 5 — надлопаточная артерия; 6 — акромиальная сеть; 7 — дельтовидная мышца; 8 — надлопаточная артерия; 9 — подостная мышца; 10 — надлопаточный нерв; 11 — малая круглая мышца; 12 — задняя артерия, огибающая плечевую кость; 13 — подмышечный нерв; 14 — плечевая артерия; 15 — верхний латеральный кожный нерв плеча; 16 — глубокая артерия плеча; 17 — лучевой нерв; 18 — задний кожный нерв предплечья; 19 — мышечная ветвь лучевого нерва; 20 — лучевая коллатеральная артерия; 21 — локтевая суставная сеть; 22 — локтевой нерв; 23 — трехглавая мышца (длинная головка); 24 — большая круглая мышца; 25 — широчайшая мышца спины; 26 — малая круглая мышца; 27 — артерия, огибающая лопатку; 28 — подостная мышца; 29 — ость лопатки; 30 — дорсальная артерия лопатки; 31 — ромбовидные мышцы; 32 — мышца, поднимающая лопатку; 33 — поперечная артерия шеи

мальных их фаланг (см. рис. 453). Кожу тыла средней и дистальной фаланг II и III пальцев иннервируют ладонные пальцевые нервы срединного нерва. *Глубокая ветвь* (r. profundus) лучевого нерва отдает ветви к мышце-супинатору и к короткому лучевому разгибателю запястья, затем переходит на тыльную сторону предплечья, где отдает *мышечные ветви* (rr. musculares) к остальным мышцам тыла предплечья. От лучевого нерва отходит также *задний межкостный нерв предплечья* (n. interosseus antebrachii posterior), проходящий между поверхностным и глубоким слоями мышц на тыле предплечья, который иннервирует межкостную перепонку предплечья и расположенные рядом мышцы.

Межреберные нервы

Передние ветви грудных спинномозговых нервов сохраняют сегментарное строение; образуют межреберные нервы, иннервирующие мышцы и кожу боковых и передних отделов грудной и брюшной стенок, париетальную плевру и брюшину, молочную железу.

Межреберные нервы (nn. intercostales), 11 пар, направляются латерально и вперед в межреберных промежутках, а 12-й, *подреберный нерв* (n. subcostalis), идет под XII ребром (рис. 455). Каждый межреберный нерв проходит у нижнего края соответствующего ребра под одноименными артерией и веной, между наружной и внутренней межреберными мышцами. От места начала до угла ребра нервы покрывает внутригрудная фасция и реберная часть плевры. Семь пар нижних межреберных нервов проходят через реберную часть диафрагмы, идут косо кпереди и книзу между внутренней косой и поперечной мышцами живота, отдавая к ним ветви. *Мышеч-*

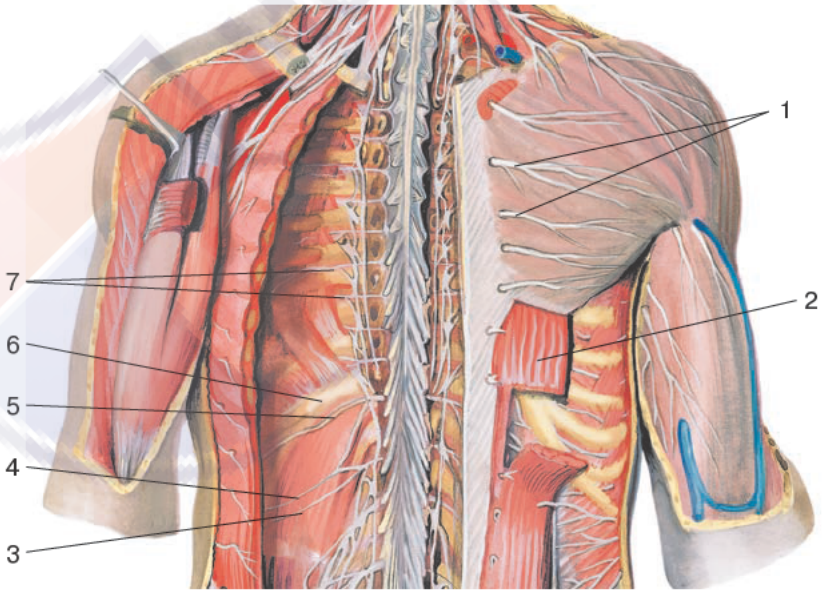

Рис. 455. Межреберные нервы. Грудная и брюшная полости вскрыты. Вид спереди:

1 — передние грудные кожные ветви; 2 — прямая мышца живота; 3 — подвздошно-паховый нерв; 4 — подвздошно-подчревный нерв; 5 — подреберный (XII межреберный) нерв; 6 — XII ребро; 7 — межреберные нервы

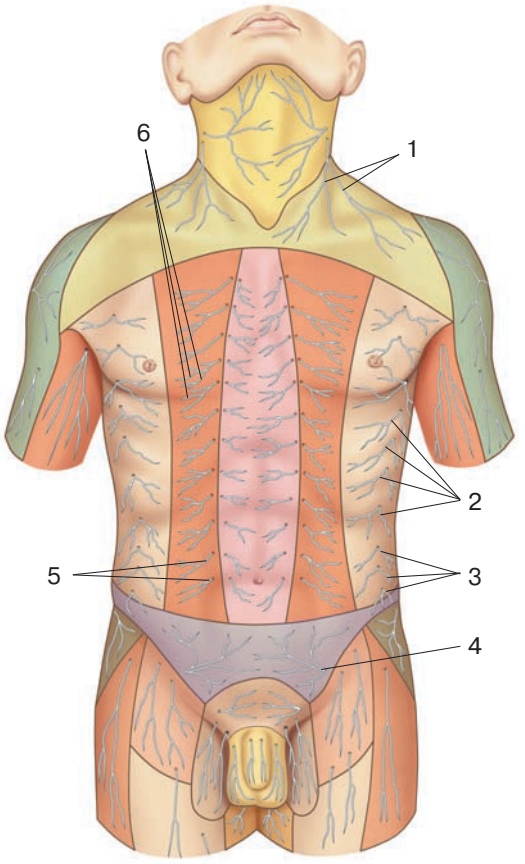

Рис. 456. Распределение кожных ветвей межреберных нервов туловища. Вид спереди. Схема:

1 — надключичные нервы; 2 — латеральные грудные кожные ветви межреберных нервов; 3 — латеральные брюшные кожные ветви межреберных нервов; 4 — передняя кожная ветвь подвздошно-подчревного нерва; 5 — передние брюшные кожные ветви межреберных нервов; 6 — передние грудные кожные ветви межреберных нервов

ные ветви (rr. musculares) межреберных нервов иннервируют внутренние, наружные межреберные и подреберные мышцы, мышцы, поднимающие ребра, поперечную мышцу груди, а также задние верхние зубчатые мышцы. Мышечные ветви семи нижних нервов идут к нижним межреберным мышцам, к наружной и внутренней косым, к поперечной и прямой мышцам живота.

Каждый межреберный нерв дает переднюю и латеральную кожные ветви (рис. 456). *Латеральные кожные ветви* (rr. cutanei laterales) проходят между зубцами передней зубчатой мышцы (грудные) или прободают наружную косую мышцу живота (брюшные). Латеральные кожные ветви III—IV межреберных нервов участвуют в иннервации молочной железы (*латеральные ветви молочной железы*, rr. mammarii laterales). Латеральные кожные ветви II—III межреберных нервов соединяются с медиальным кожным нервом плеча. Эти соединения называются *межреберно-плечевыми нервами* (nn. intercostobrachiales).

Передние кожные ветви (rr. cutanei anteriores) верхних VI межреберных нервов выходят к коже возле края грудины, прободая большую грудную мышцу. В области живота передние ветви VII—XII межреберных нервов прободают прямую мышцу живота и передний листок ее влагалища и разветвляются в коже над этой мышцей. Передние ветви I—III межреберных нервов у женщин отдают ветви к молочной железе (*медиальные ветви молочной железы*, rr. mammarii mediales). Ветви межреберных нервов иннервируют реберную и диафрагмальную части париетальной плевры, а также париетальную брюшину переднелатеральной стенки брюшной полости и диафрагмы.

Вопросы для повторения и самоконтроля

1. Назовите стволы и пучки плечевого сплетения.
2. Перечислите короткие ветви плечевого сплетения и назовите, что иннервирует каждый из них.

3. Расскажите об иннервации кожи кисти.
4. Какие мышцы иннервирует срединный нерв?
5. Какие мышцы иннервирует локтевой нерв?
6. Назовите ветви межреберных нервов.

Пояснично-крестцовое сплетение

Передние ветви поясничных, крестцовых и копчикового спинномозговых нервов, соединяясь между собой, образуют поясничное и крестцовое сплетения, которые соединяет *пояснично-крестцовый ствол* (truncus lumbosacralis) (рис. 457). В результате оба сплетения объединяются в *пояснично-крестцовое сплетение*, ветви которого иннервируют передние боковые стенки живота (над паховой связкой), стенки таза и нижнюю конечность, в том числе и ее кожные покровы (рис. 458).

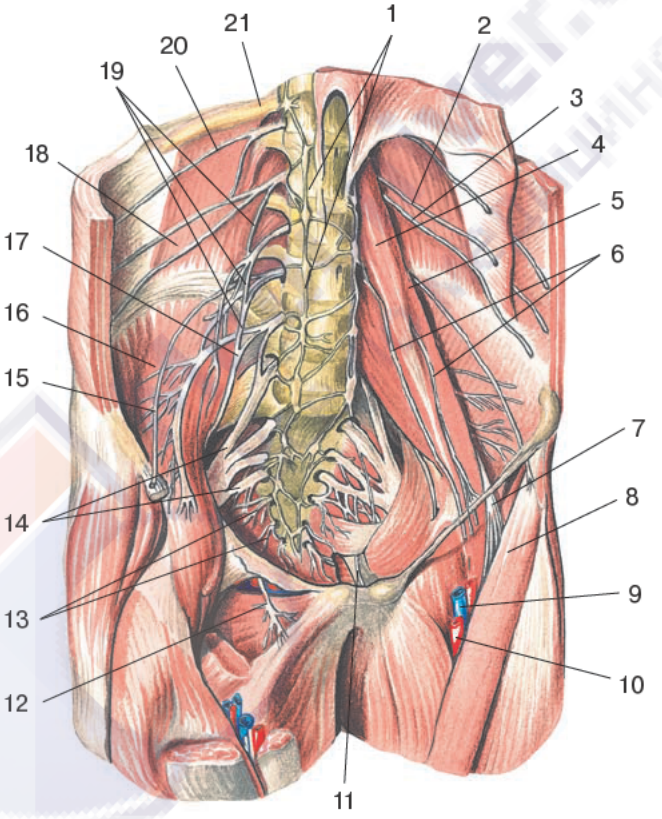

Рис. 457. Крестцовое сплетение и ветви поясничного сплетения. Справа удалены большая и малая поясничные мышцы. Вид спереди:

1 — симпатический ствол; 2 — подвздошно-подчревный нерв; 3 — подвздошно-паховый нерв; 4 — малая поясничная мышца; 5 — большая поясничная мышца; 6 — бедренно-половой нерв; 7 — бедренный нерв; 8 — портняжная мышца; 9 — бедренная вена; 10 — бедренная артерия; 11 — половой нерв; 12 — запирательный нерв; 13 — копчиковое сплетение; 14 — крестцовое сплетение; 15 — латеральный кожный нерв бедра; 16 — подвздошная мышца; 17 — пояснично-крестцовый ствол; 18 — квадратная мышца поясницы; 19 — поясничное сплетение; 20 — подреберный нерв; 21 — XII ребро

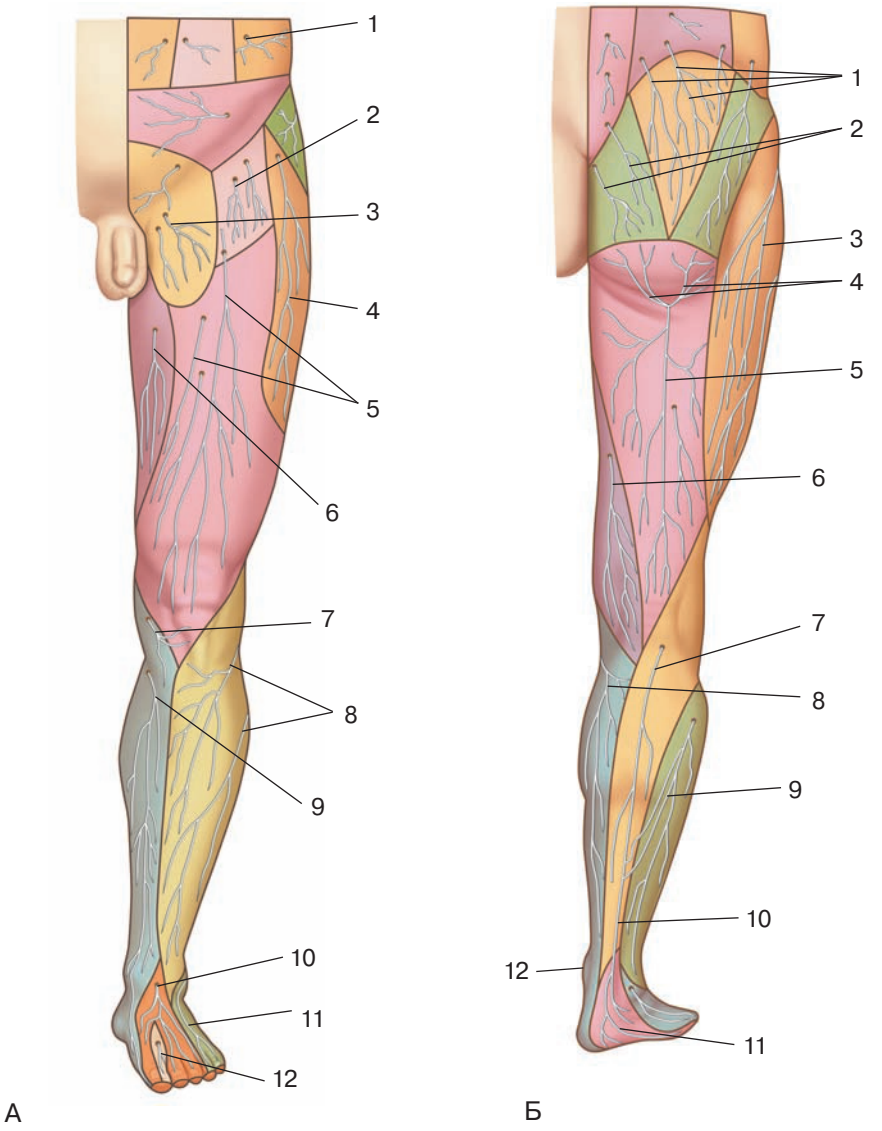

Рис. 458. Кожные нервы нижней конечности. Схема:

А — вид спереди: 1 — латеральная кожная брюшная ветвь (от межреберного нерва); 2 — бедренная ветвь бедренно-полового нерва; 3 — подвздошно-паховый нерв; 4 — латеральный кожный нерв бедра; 5 — передние кожные ветви бедренного нерва; 6 — передние кожные ветви запирательного нерва; 7 — подколенная ветвь подкожного нерва; 8 — латеральные кожные нервы (от общего малоберцового нерва); 9 — медиальные кожные ветви голени (от подкожного нерва); 10 — медиальный и промежуточный тыльные кожные нервы; 11 — латеральный тыльный кожный нерв; 12 — глубокий малоберцовый нерв.

Б — вид сзади: 1 — верхние нервы ягодиц; 2 — средние нервы ягодиц; 3 — латеральный кожный нерв бедра; 4 — нижние нервы ягодиц; 5 — задний кожный нерв бедра; 6 — задняя кожная ветвь запирательного нерва; 7 — медиальный кожный нерв икры; 8 — медиальный кожный нерв голени; 9 — латеральный кожный нерв икры; 10 — икроножный нерв; 11 — латеральный тыльный кожный нерв; 12 — медиальная лодыжка

Поясничное сплетение

Поясничное сплетение (plexus lumbalis) образовано передними ветвями трех верхних поясничных (L_I — L_{III}), частью передней ветви XII грудного (Th_{XII}) и передней ветвью IV поясничного (L_{IV}) спинномозговых нервов. Другая часть передних ветвей IV—V поясничных спинномозговых нервов — *пояснично-крестцовый ствол* — спускается в полость таза. Поясничное сплетение в виде соединяющихся друг с другом петель разной формы располагается кпереди от поперечных отростков поясничных позвонков, спереди от передней поверхности квадратной мышцы поясницы и в толще большой поясничной мышцы. Ветви поясничного сплетения выходят из-под латерального края этой мышцы, прободают ее, иннервируют часть мышц и кожи брюшной стенки, кожу наружных половых органов, кожу и мышцы переднемедиальной стороны бедра, а также кожу медиальной стороны голени. Ветви поясничного сплетения — это мышечные ветви, подвздошно-подчревный, подвздошно-паховый и бедренно-половой нервы, латеральный кожный нерв бедра, запирательный и бедренный нервы (табл. 40).

Таблица 40

Поясничное сплетение, его ветви и области иннервации

Нервы (ветви)	Сегменты спинного мозга	Иннервируемые органы (области)
Мышечные ветви	Th_{XII}—L_{IV}	Квадратная мышца поясницы, большая и малая поясничные мышцы; латеральные межпоперечные мышцы поясницы
Подвздошно-подчревный нерв	Th_{XII}—L_I	Поперечная мышца живота; наружная и внутренняя косые мышцы живота; пирамидальная мышца; кожа верхне-латеральной части ягодичной области, верхне-латеральной области бедра и лобковой области
Подвздошно-паховый нерв	Th_{XII}—L_I	Поперечная мышца живота; наружная и внутренняя косые мышцы живота; кожа лобка, паховой области, полового члена, передней стороны мошонки (больших половых губ)
Бедренно-половой нерв	L_I—L_{II}	Мышца, поднимающая яичко; кожа верхне-медиальной стороны бедра, мошонки (больших половых губ), области подкожного кольца бедренного канала
Латеральный кожный нерв бедра	L_I—L_{II}	Кожа латеральной стороны бедра
Запирательный нерв	L_{II}—L_{IV}	Длинная, короткая и большая приводящие мышцы, гребенчатая мышца, тонкая мышца; наружная запирательная мышца; кожа медиальной стороны бедра; капсула коленного сустава
Бедренный нерв	L_I—L_{IV}	Портняжная, гребенчатая мышцы; четырехглавая мышца бедра; кожа передней стороны бедра, передне-медиальной стороны голени, тыла и медиального края стопы (до большого пальца)

Поясничное сплетение

Поясничное сплетение (plexus lumbalis) образовано передними ветвями трех верхних поясничных (L_I — L_{III}), частью передней ветви XII грудного (Th_{XII}) и передней ветвью IV поясничного (L_{IV}) спинномозговых нервов. Другая часть передних ветвей IV—V поясничных спинномозговых нервов — *пояснично-крестцовый ствол* — спускается в полость таза. Поясничное сплетение в виде соединяющихся друг с другом петель разной формы располагается кпереди от поперечных отростков поясничных позвонков, спереди от передней поверхности квадратной мышцы поясницы и в толще большой поясничной мышцы. Ветви поясничного сплетения выходят из-под латерального края этой мышцы, прободают ее, иннервируют часть мышц и кожи брюшной стенки, кожу наружных половых органов, кожу и мышцы переднемедиальной стороны бедра, а также кожу медиальной стороны голени. Ветви поясничного сплетения — это мышечные ветви, подвздошно-подчревный, подвздошно-паховый и бедренно-половой нервы, латеральный кожный нерв бедра, запирательный и бедренный нервы (табл. 40).

Таблица 40

Поясничное сплетение, его ветви и области иннервации

Нервы (ветви)	Сегменты спинного мозга	Иннервируемые органы (области)
Мышечные ветви	Th_{XII}—L_{IV}	Квадратная мышца поясницы, большая и малая поясничные мышцы; латеральные межпоперечные мышцы поясницы
Подвздошно-подчревный нерв	Th_{XII}—L_I	Поперечная мышца живота; наружная и внутренняя косые мышцы живота; пирамидальная мышца; кожа верхне-латеральной части ягодичной области, верхне-латеральной области бедра и лобковой области
Подвздошно-паховый нерв	Th_{XII}—L_I	Поперечная мышца живота; наружная и внутренняя косые мышцы живота; кожа лобка, паховой области, полового члена, передней стороны мошонки (больших половых губ)
Бедренно-половой нерв	L_I—L_{II}	Мышца, поднимающая яичко; кожа верхне-медиальной стороны бедра, мошонки (больших половых губ), области подкожного кольца бедренного канала
Латеральный кожный нерв бедра	L_I—L_{II}	Кожа латеральной стороны бедра
Запирательный нерв	L_{II}—L_{IV}	Длинная, короткая и большая приводящие мышцы, гребенчатая мышца, тонкая мышца; наружная запирательная мышца; кожа медиальной стороны бедра; капсула коленного сустава
Бедренный нерв	L_I—L_{IV}	Портняжная, гребенчатая мышцы; четырехглавая мышца бедра; кожа передней стороны бедра, передне-медиальной стороны голени, тыла и медиального края стопы (до большого пальца)

(r. posterior) этого нерва иннервирует наружную запирательную мышцу, капсулу тазобедренного сустава, гребенчатую мышцу и заднюю сторону капсулы коленного сустава.

Бедренный нерв (n. femoralis) идет вниз между большой поясничной и подвздошной мышцами. На бедро из полости таза нерв выходит через мышечную лакуну, в толще подвздошно-поясничной мышцы. На расстоянии 3—4 см под паховой связкой бедренный нерв разделяется на мышечные, кожные ветви и подкожный нерв (рис. 459). *Мышечные ветви* (rr. musculares) идут к подвздошной мышце, четырехглавой мышце бедра, портняжной и гребенчатой мышцам, к капсуле тазобедренного сустава. *Кожные ветви* (rr. cutanei anteriores) иннервируют кожу передней стороны бедра, до уровня надколенника. Длинная кожная ветвь — *подкожный нерв* (n. saphenus) — вместе с бедренной артерией входит в приводящий канал, далее выходит из канала через отверстие в его передней стенке (вместе с нисходящей артерией колена). На уровне коленного сустава от подкожного нерва отделяется *поднадколенниковая ветвь* (r. infrapatellaris) и *медиальные кожные ветви голени* (rr. cutanei cruris mediales). Далее подкожный нерв прободает фасцию голени и спускается по медиальной стороне голени вместе с большой подкожной веной ноги, иннервирует кожу переднемедиальной стороны голени. Затем подкожный нерв проходит впереди медиальной лодыжки на медиальную сторону стопы, распространяется вплоть до большого пальца.

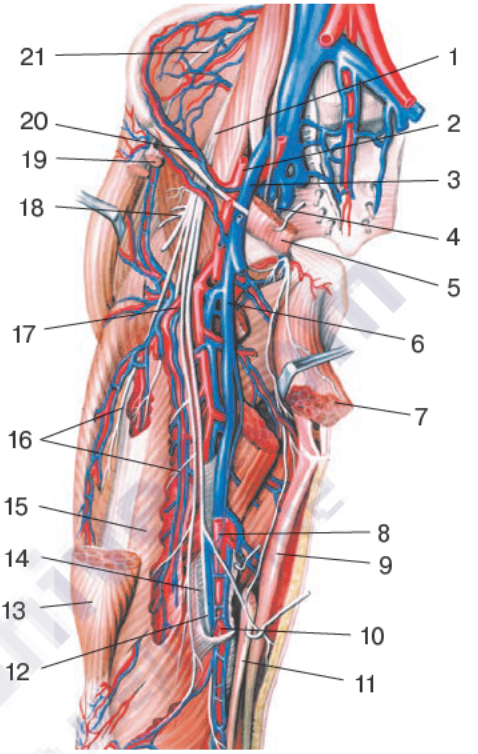

Рис. 459. Бедренный нерв и его ветви, правые. Мышцы бедра частично удалены. Вид спереди:

1 — бедренный нерв; 2 — наружная подвздошная артерия; 3 — наружная подвздошная вена; 4 — запирательный нерв; 5 — гребенчатая мышца; 6 — бедренная вена; 7 — длинная приводящая мышца; 8 — бедренная артерия; 9 — тонкая мышца; 10 — нисходящая коленная артерия; 11 — портняжная мышца (удалена); 12 — подкожный нерв; 13 — прямая мышца бедра; 14 — приводящий канал; 15 — медиальная широкая мышца; 16 — мышечные ветви бедренного нерва; 17 — латеральная артерия, огибающая бедренную кость; 18 — передние кожные ветви бедренного нерва (отрезаны); 19 — портняжная мышца; 20 — глубокая артерия, огибающая подвздошную кость; 21 — латеральный кожный нерв бедра

Вопросы для повторения и самоконтроля

1. Назовите ветви (нервы) поясничного сплетения. Что иннервирует каждый нерв?
2. Через какие отверстия запирательный и бедренный нервы выходят из полости таза на бедро?
3. Расскажите анатомию и топографию бедренного нерва.
4. Какие нервы иннервируют капсулу тазобедренного сустава?

Крестцовое сплетение (plexus sacralis) образуется частью передних ветвей четвертого и пятого поясничных ($L_{IV–V}$), передними ветвями I—III крестцовых ($S_{I–III}$) спинномозговых нервов. Сплетение находится в полости малого таза, на фасции, покрывающей переднюю поверхность грушевидной мышцы (см. рис. 457). У крестцового сплетения различают короткие и длинные ветви. Короткие ветви заканчиваются в области тазового пояса, длинные ветви идут к мышцам, суставам, костям и коже свободной части нижней конечности (табл. 41).

Таблица 41

Крестцовое и копчиковое сплетения, их ветви и области иннервации

Нервы (ветви)	Сегменты спинного мозга	Иннервируемые органы (области)
Крестцовое сплетение		
Мышечные ветви	L_{IV}—S_{II}	Внутренняя запирательная мышца; грушевидная мышца; верхняя и нижняя близнецовые мышцы, квадратная мышца бедра
Нерв внутренней запирательной мышцы	L_{IV}—S_{II}	Внутренняя запирательная, близнецовые мышцы
Нерв грушевидной мышцы	S_{I}—S_{II}	Грушевидная мышца
Нерв квадратной мышцы бедра	L_{IV}—S_{II}	Квадратная мышца бедра
Верхний ягодичный нерв	L_{IV}—S_{I}	Средняя и малая ягодичные мышцы; мышца, напрягающая широкую фасцию бедра
Нижний ягодичный нерв	L_{V}—S_{II}	Большая ягодичная мышца
Половой нерв	S_{I}—S_{IV}	Наружный сфинктер заднего прохода; мышца, поднимающая задний проход; копчиковая мышца; седалищно-пещеристая и луковично-губчатая мышцы; поверхностная и глубокая поперечные мышцы промежности; наружный сфинктер уретры; кожа вокруг заднего прохода, промежности, задней стороны мошонки, пещеристые тела, головка полового члена (клитора), кожа полового члена (большие и малые половые губы)
Задний кожный нерв бедра	S_{I}—S_{V}	Кожа задне-медиальной стороны бедра, промежности, нижней части ягодичной области
Седалищный нерв	L_{IV}—S_{II}	Внутренняя запирательная, близнецовые мышцы, квадратная мышца бедра, полусухожильная и полуперепончатая мышцы; длинная головка двуглавой мышцы бедра; задняя часть большой приводящей мышцы и др.
Большеберцовый нерв	—	Задняя большеберцовая мышца; длинный сгибатель большого пальца стопы; мышца, отводящая большой палец стопы; короткий сгибатель большого пальца стопы; червеобразные мышцы; тыльные и подошвенные межкостные мышцы; квадратная мышца подошвы; мышца, отводящая мизинец; мышца, приводящая большой палец стопы; кожа медиальной части задней области голени, пяточной области и подошвы

Таблица 41 (продолжение)

Нервы (ветви)	Сегменты спинного мозга	Иннервируемые органы (области)
Крестцовое сплетение		
Общий малоберцовый нерв	—	Длинная и короткая малоберцовые мышцы; передняя большеберцовая мышца; длинный и короткий разгибатели пальцев; длинный и кроткий разгибатели большого пальца стопы; кожа латеральной части задней стороны голени, тыла стопы; капсула голеностопного сустава и суставов стопы
Копчиковое сплетение		
Заднепроходно-копчиковые нервы	S_V—Co_I	Кожа в области копчика и вокруг заднего прохода

К **коротким ветвям** крестцового сплетения относят внутренний запирательный и грушевидный нервы, нерв квадратной мышцы бедра, верхний и нижний ягодичные и половые нервы, которые выходят из полости таза в ягодичную область (рис. 460).

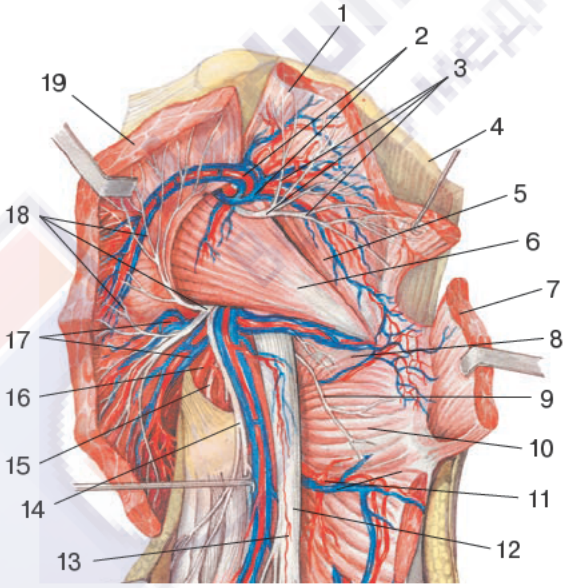

Рис. 460. Нервы и ветви крестцового сплетения. Большая и средняя ягодичные мышцы разрезаны и отвернуты в сторону. Вид сзади:

1 — средняя ягодичная мышца; 2 — верхние ягодичные артерия и вена; 3 — верхний ягодичный нерв; 4 — подвздошный гребень; 5 — малая ягодичная мышца; 6 — грушевидная мышца; 7 — большая ягодичная мышца; 8 — внутренняя запирательная мышца; 9 — нерв квадратной мышцы бедра; 10 — квадратная мышца бедра; 11 — глубокие ветви медиальных артерии и вены, огибающих бедренную кость; 12 — седалищный нерв; 13 — артерия, сопровождающая седалищный нерв; 14 — задний кожный нерв бедра; 15 — половой нерв; 16 — внутренняя половая артерия; 17 — нижние ягодичные артерия и вена; 18 — нижний ягодичный нерв; 19 — большая ягодичная мышца

Верхний ягодичный нерв (n. gluteus superior) вместе с одноименной артерией выходит из полости таза через надгрушевидное отверстие. *Верхняя ветвь* (r. superior) нерва иннервирует малую ягодичную мышцу, *нижняя ветвь* (r. inferior) проходит между малой и средней ягодичными мышцами и их иннервирует, а также отдает ветвь к мышце, напрягающей широкую фасцию бедра.

Нижний ягодичный нерв (n. gluteus inferior) из полости малого таза выходит через подгрушевидное отверстие вместе с одноименной артерией, седалищным, задним ножным нервом бедра и половым нервами. Его мышечные ветви иннервируют большую ягодичную мышцу и капсулу тазобедренного сустава.

Половой нерв (n. pudendus) из полости таза выходит через подгрушевидное отверстие, огибает сзади седалищную кость и через малое седалищное отверстие входит в седалищно-прямокишечную ямку, располагаясь на ее латеральной стенке (рис. 461, 462). В этой ямке половой нерв отдает нижние прямокишечные и промежностные нервы.

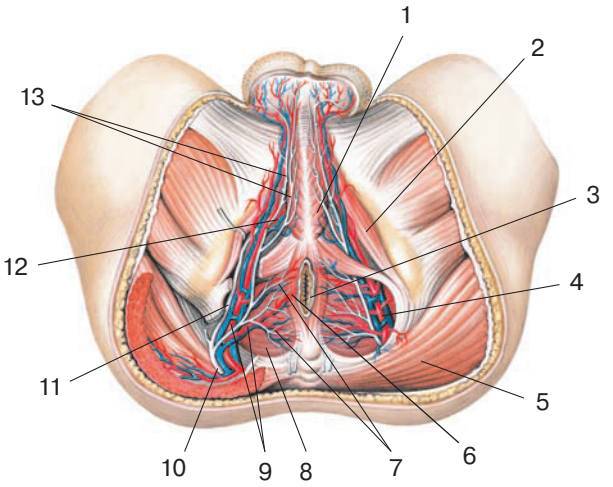

Рис. 461. Нервы промежности мужчины. Вид снизу:

1 — луковично-губчатая мышца; 2 — седалищно-пещеристая мышца; 3 — задний проход; 4 — внутренняя половая артерия; 5 — большая ягодичная мышца; 6 — наружный сфинктер заднего прохода; 7 — нижние прямокишечные нервы; 8 — мышца, поднимающая задний проход; 9 — нижняя прямокишечная артерия; 10 — половой нерв; 11 — дорсальный нерв полового члена; 12 — артерия луковицы полового члена; 13 — задние мошоночные нервы

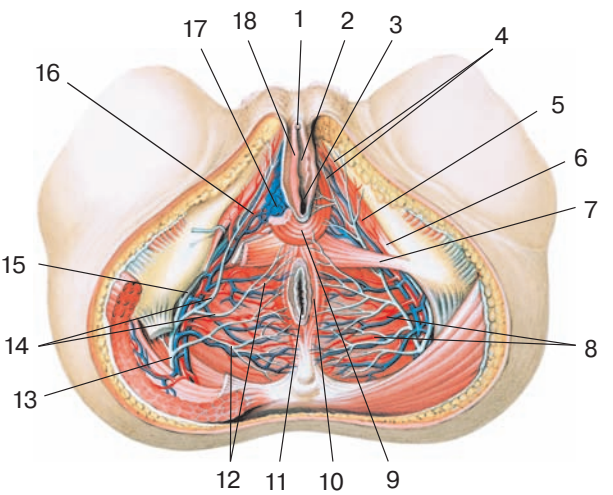

Рис. 462. Нервы промежности женщины. Вид снизу:

1 — головка клитора; 2 — преддверие влагалища; 3 — отверстие влагалища; 4 — задние губные ветви полового нерва; 5 — задняя губная ветвь внутренней половой артерии; 6 — седалищно-пещеристая мышца; 7 — поверхностная поперечная мышца промежности; 8 — нижние прямокишечные артерии; 9 — луковично-губчатая мышца; 10 — наружный сфинктер заднего прохода; 11 — задний проход; 12 — нижние прямокишечные нервы; 13 — половой нерв; 14 — промежностные нервы; 15 — дорсальный нерв клитора; 16 — артерия луковицы преддверия; 17 — луковица преддверия; 18 — малая половая губа

Нижние прямокишечные нервы (nn. rectales inferiores) иннервируют наружный сфинктер заднего прохода и кожу анальной области; *промежностные нервы* (nn. perinealis) идут к мышцам и коже промежности и мошонки у мужчин или большой половой губы у женщин. Конечной ветвью полового нерва является *дорсальный нерв полового члена* (*клитора*) (n. dorsalis penis, s. clitoridis), который отдает ветви к пещеристым телам, головке полового члена (клитора), коже полового члена у мужчин, большой и малой половых губ (у женщин), а также ветви к глубокой поперечной мышце промежности и сфинктеру уретры.

К **длинным ветвям** крестцового сплетения относят задний кожный нерв бедра и седалищный нерв (рис. 463).

Задний кожный нерв бедра (n. cutaneus femoris posterior) выходит из полости малого таза через подгрушевидное отверстие и спускается вниз рядом с седалищным нервом. Возле нижнего края большой ягодичной мышцы от заднего кожного нерва бедра отходят *нижние нервы ягодиц* (nn. clunium inferiores), которые иннервируют кожу нижней части ягодичной области, и *промежностные нервы* (rr. perineales) — к коже промежности. Затем задний кожный нерв бедра идет вниз в борозде между полусухожильной и двуглавой мышцами бедра, прободает широкую фасцию, разветвляется в коже заднемедиальной стороны бедра вплоть до подколенной ямки.

Седалищный нерв (n. ischiadicus) покидает полость таза через подгрушевидное отверстие, вместе с нижним ягодичным, половым нервами, задним кожным нервом бедра и внутренней половой артерией. Далее нерв идет вниз между седалищным бугром и большим вертелом бедренной кости, по задней стороне близнецовых мышц, внутренней запирательной и квадратной мышц бедра, затем по задней стороне большой приводящей мышцы и кпереди от длинной головки двуглавой мышцы бедра. На уровне верхнего угла подколенной ямки или выше седалищный нерв разделяется на большеберцовый и общий малоберцовый нервы. От седалищного нерва отходят *мышечные ветви* (rr. musculares) к внутренней запирательной, близнецовым мышцам, к квадратной мышце бедра, к полусухожильной, полуперепончатой мышцам, длинной головке двуглавой мышцы бедра, задней части большой приводящей мышцы.

Большеберцовый нерв (n. tibialis) идет вниз вертикально в подколенной ямке, проходит между головками икроножной мышцы, кзади и чуть латеральнее от подколенных артерии и

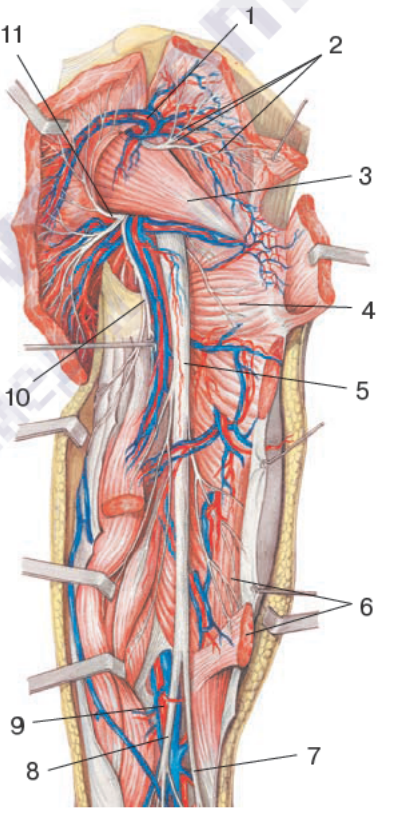

Рис. 463. Нервы бедра правого. Большая и средняя ягодичные мышцы и длинная головка двуглавой мышцы бедра разрезаны и отвернуты в сторону. Вид сзади:

1 — верхняя ягодичная артерия; 2 — верхний ягодичный нерв; 3 — грушевидная мышца; 4 — квадратная мышца бедра; 5 — седалищный нерв; 6 — двуглавая мышца бедра; 7 — общий малоберцовый нерв; 8 — большеберцовый нерв; 9 — подколенная артерия; 10 — задний кожный нерв бедра; 11 — нижний ягодичный нерв

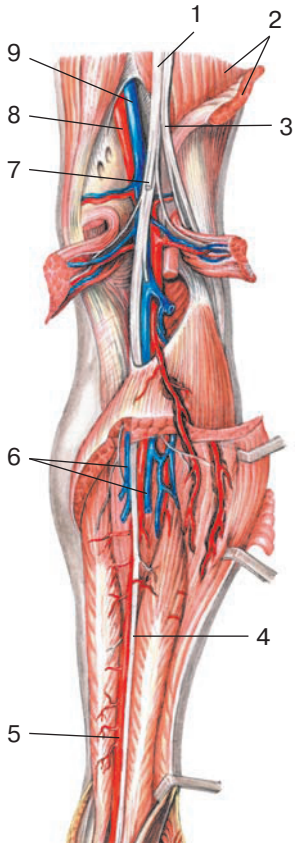

Рис. 464. Нервы голени, правой. Поверхностные мышцы задней стороны голени частично удалены. Вид сзади:

1 — большеберцовый нерв; 2 — двуглавая мышца бедра; 3 — общий малоберцовый нерв; 4 — большеберцовый нерв; 5 — задняя большеберцовая артерия; 6 — задние большеберцовые вены (отрезаны); 7 — медиальный кожный нерв икры; 8 — подколенная артерия; 9 — подколенная вена

вены (рис. 464). Вместе с задней большеберцовой артерией нерв направляется под камбаловидную мышцу в голено-подколенный канал. В нижних отделах голено-подколенного канала большеберцовый нерв проходит более поверхностно, позади медиальной лодыжки он разделяется на медиальный и латеральный подошвенные нервы. Большеберцовый нерв на своем пути отдает *мышечные ветви* (rr. musculares) к трехглавой мышце голени, к длинным сгибателям пальцев и большого пальца стопы, подошвенной и подколенной мышцам. Чувствительные ветви большеберцового нерва идут к капсуле коленного сустава, межкостной перепонке голени, голеностопному суставу, костям голени (*межкостный нерв голени*, n. interosseus cruris). Крупной чувствительной ветвью большеберцового нерва является *медиальный кожный нерв икры* (n. cutaneus surae medialis), отходящий от большеберцового нерва на уровне подколенной ямки. Этот нерв проходит между головками икроножной мышцы, прободает фасцию голени, выходит под кожу, где соединяется с латеральным кожным нервом икры (из общего малоберцового нерва). При соединении этих двух нервов образуется *икроножный нерв* (n. suralis), который идет вначале позади латеральной лодыжки, затем по латеральному краю стопы под названием *латеральный тыльный кожный нерв* (n. cutaneus dorsalis lateralis). Этот нерв иннервирует кожу латеральной части тыла стопы, а возле пяточной кости отдает кожные *латеральные пяточные ветви* (rr. calcanei laterale).

Медиальный подошвенный нерв (n. plantaris medialis) на стопе идет в медиальной подошвенной борозде, возле медиальной подошвенной артерии, отдает *мышечные ветви* (rr. musculares) к коротким сгибателям пальцев и большого пальца стопы, к мышце, отводящей большой палец стопы, 1-й и 2-й червеобразным мышцам (рис. 465). На уровне основания плюсневых костей медиальный подошвенный нерв отдает первый *собственный подошвенный пальцевый нерв* (n. digitalis plantaris proprius) к коже медиального края стопы и большого пальца, а также три *общих подошвенных пальцевых нерва* (nn. digitales plantares communes). Каждый из общих подошвенных пальцевых нервов на уровне плюснефаланговых суставов разделяется на два *собственных подошвенных пальцевых нерва* (nn. digitales plantares proprii), которые иннервируют кожу обращенных друг к другу I—IV пальцев.

Латеральный подошвенный нерв (n. plantaris lateralis) следует в латеральной подошвенной борозде между квадратной мышцей подошвы и коротким сгибателем

пальцев. Этот нерв отдает ветви к квадратной мышце подошвы, мышце, отводящей мизинец, к короткому сгибателю мизинца и к мышце, противопоставляющей мизинец, к 3-й и 4-й червеобразным мышцам, к межкостным мышцам, к мышце, приводящей большой палец стопы, и к латеральной головке короткого сгибателя большого пальца стопы (*глубокая ветвь*, r. profundus). Латеральный подошвенный нерв (его *поверхностная ветвь*, r. superficialis) иннервирует также кожу латеральной стороны мизинца и обращенных друг к другу сторон IV и V пальцев (*общий подошвенный пальцевый нерв*, n. digitalis plantaris communis), разделившись на два *собственных подошвенных пальцевых нерва* (nn. digitales plantares proprii).

Общий малоберцовый нерв (n. fibularis (peroneus) communis) — крупная ветвь седалищного нерва, направляется косо вниз и латерально, занимает латеральную часть подколенной ямки, отдает ветви к коленному и межберцовому суставам, к короткой головке двуглавой мышцы бедра. На уровне подколенной ямки от этого нерва отходит *латеральный кожный нерв икры* (n. cutaneus surae lateralis), отдающий ветви к коже латеральной стороны голени. На уровне середины задней стороны голени этот нерв прободает фасцию голени, выходит под кожу и, соединяясь с медиальным кожным нервом икры, образует икроножный нерв.

Общий малоберцовый нерв возле латерального угла подколенной ямки прободает начало длинной малоберцовой мышцы и разделяется на поверхностный и глубокий малоберцовые нервы (рис. 466). ***Поверхностный малоберцовый нерв*** (n. peroneus, s.fibularis, superficialis) идет латерально и вниз в верхнем мышечно-малоберцовом канале, иннервирует короткую и длинную малоберцовые мышцы (*мышечные ветви*, rr. musculares). На границе средней и нижней третей голени нерв выходит из мышечно-малоберцового канала, прободает фасцию голени и направляется на тыл стопы. В верхнелатеральной области стопы поверхностный малоберцовый нерв делится на медиальный и промежуточный тыльные кожные нервы (рис. 467). *Медиальный тыльный кожный нерв* (n. cutaneus dorsalis medialis) иннервирует кожу тыла стопы возле ее медиального края и кожу тыла обращенных друг к другу II и III пальцев. *Промежуточный тыльный*

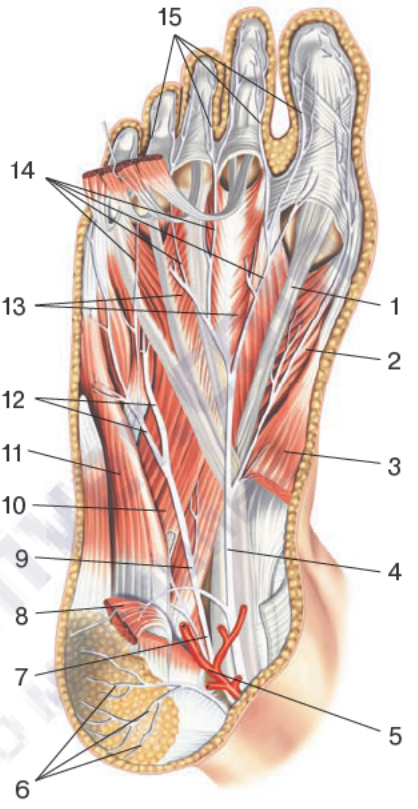

Рис. 465. Нервы стопы, правой:
1 — сухожилие длинного сгибателя большого пальца стопы; 2 — короткий сгибатель большого пальца стопы; 3 — мышца, отводящая большой палец стопы (отрезана); 4 — медиальный подошвенный нерв; 5 — задняя большеберцовая артерия; 6 — пяточные ветви; 7 — латеральный подошвенный нерв; 8 — короткий сгибатель пальцев (отрезан); 9 — латеральный подошвенный нерв; 10 — квадратная мышца подошвы; 11 — мышца-сгибатель мизинца стопы; 12 — глубокая и поверхностная ветви латерального подошвенного нерва; 13 — межкостные подошвенные мышцы; 14 — общие подошвенные пальцевые нервы; 15 — собственные подошвенные пальцевые нервы

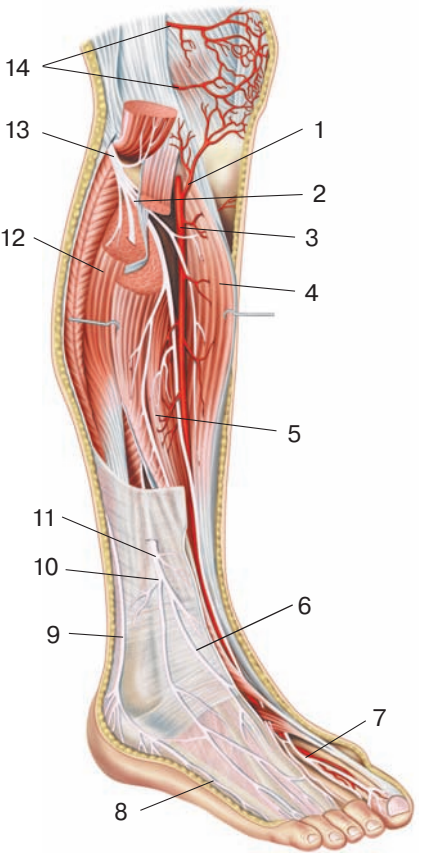

Рис. 466. Нервы голени и стопы, правой. Вид спереди и справа:

1 — передняя большеберцовая возвратная артерия; 2 — глубокий малоберцовый нерв; 3 — передняя большеберцовая артерия; 4 — передняя большеберцовая мышца; 5 — длинный разгибатель большого пальца стопы; 6 — медиальный тыльный кожный нерв; 7 — глубокий малоберцовый нерв; 8 — латеральный тыльный кожный нерв; 9 — икроножный нерв; 10 — промежуточный тыльный кожный нерв; 11 — поверхностный малоберцовый нерв; 12 — длинная малоберцовая мышца; 13 — общий малоберцовый нерв; 14 — коленная суставная сеть (от подколенной артерии)

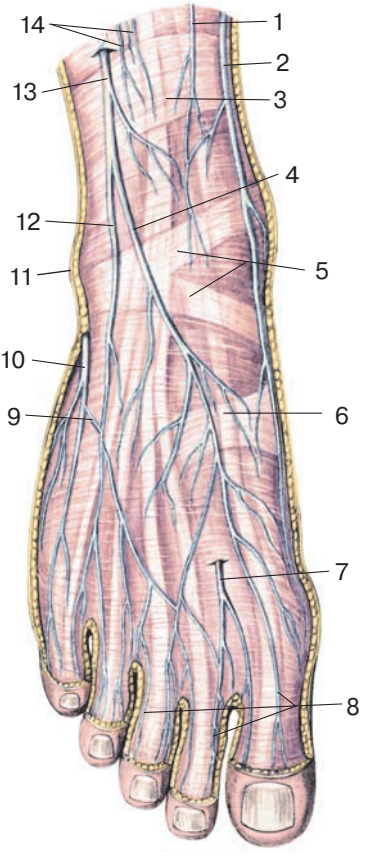

Рис. 467. Кожные нервы стопы, правой. Тыльная поверхность:

1 — медиальные кожные ветви голени подкожного нерва; 2 — подкожный нерв; 3 — верхний удерживатель мышц-разгибателей; 4 — медиальный тыльный кожный нерв; 5 — нижний удерживатель мышц–разгибателей; 6 — тыльная фасция стопы; 7 — глубокий малоберцовый нерв; 8 —тыльные пальцевые нервы стопы; 9 — анастомотическая ветвь; 10 — латеральный тыльный кожный нерв; 11 — латеральная лодыжка; 12 —промежуточный тыльный кожный нерв; 13 — поверхностный малоберцовый нерв; 14 — ветви латерального кожного нерва икры

кожный нерв (n. cutaneus dorsalis intermedius) иннервирует кожу верхнелатеральной стороны тыла стопы, а также обращенных друг к другу сторон III, IV и V пальцев (*тыльные пальцевые нервы стопы*, nn. digitales dorsales pedis).

Глубокий малоберцовый нерв (n. fibularis (peroneus) profundus) следует в медиальном направлении, проходя через отверстие в передней межмышечной перегородке

голени. Вместе с передней большеберцовой артерией нерв спускается по передней стороне межкостной перепонки голени, между передней большеберцовой мышцей и длинной мышцей, разгибающей пальцы, далее идет вниз рядом с сухожилием длинной мышцы, разгибающей большой палец стопы, иннервируя эти мышцы. На тыле стопы нерв проходит под короткой мышцей, разгибающей большой палец стопы, иннервирует короткие мышцы, разгибающие пальцы и большой палец стопы, отдает чувствительные ветви к голеностопному суставу, к суставам и костям стопы. На пути к первому межплюсневому промежутку глубокий малоберцовый нерв делится на два тыльных пальцевых нерва — *латеральный нерв большого пальца стопы* и *медиальный нерв II пальца* (nn. digitales dorsales hallicis lateralis et digiti secundi medialis), иннервирующих кожу обращенных друг к другу сторон I и II пальцев.

Копчиковое сплетение

Копчиковое сплетение (plexus coccygeus) располагается на передней поверхности копчиковой мышцы и крестцово-копчиковой связке. Отходящие от копчикового сплетения *заднепроходно-копчиковые нервы* (nn. anococcygei) идут по передней стороне копчиковой мышцы до конца копчика. Эти нервы иннервируют кожу в области копчика и вокруг заднего прохода. *Мышечные ветви* (rr. musculares) этого сплетения иннервируют копчиковую мышцу и заднюю часть мышцы, поднимающей задний проход.

Вопросы для повторения и самоконтроля

1. Назовите нервы, образующие крестцовое сплетение.
2. Укажите короткие ветви крестцового сплетения и область иннервации каждой из них.
3. Назовите ветви седалищного нерва и укажите, что они иннервируют.
4. Расскажите об иннервации кожи нижней конечности.
5. Назовите положение копчикового сплетения и его ветви. Что эти ветви иннервируют?

Возрастные особенности строения спинномозговых нервов

Передние корешки спинномозговых нервов у новорожденных миелинизированы полностью, в отличие от задних корешков. Корешки грудных спинномозговых нервов миелинизируются позднее, чем шейных и поясничных. В целом процессы миелинизации у спинномозговых нервов завершаются в возрасте 3—5 лет, т. е. позднее, чем у черепных нервов. Двигательные нервные окончания (моторные бляшки) вначале образуются у ребенка у наиболее активно действующих мышц туловища и нижних конечностей. Спинномозговые узлы начиная с периода новорожденности в целом имеют строение, как у взрослого человека, однако включения жировой ткани в них появляются в возрасте 3 лет, а пигмент липофусцин в 6—8 лет. У новорожденных клетки Шванна многочисленные, к 2 годам их количество уменьшается. Нервные волокна полностью дифференцируются в возрасте 3 лет.

Главные нервные стволы сплетений имеют относительно бóльшую толщину, чем у взрослых людей, особенно у нервов плечевого и крестцового сплетений. Шейное, плечевое, поясничное, крестцовое и копчиковое сплетения к рождению ребенка сформированы.

Шейное и плечевое сплетения у новорожденных располагаются чуть выше, чем у взрослых людей.

Границы поясничного сплетения у новорожденных и детей более старшего возраста очень изменчивы, уровень его верхней границы колеблется от Th_{XI} до L_{II}, нижней — от L_{IV} до L_{V}. Поясничное сплетение в период новорожденности довольно четко отделено от крестцового. Ветви поясничного сплетения довольно крупные, количество их варьирует от 5 до 10.

Крестцовое сплетение у новорожденных располагается на передней поверхности крестца вместе с крестцовым отделом симпатического ствола и пояснично-крестцовым стволом; имеет вид треугольной пластинки, вершина которой направлена к подгрушевидному отверстию. Все ветви крестцового сплетения тонкие.

До 20—30 лет увеличивается количество нервных ветвей, усложняются связи между ними. Диаметр спинномозговых нервов увеличивается на протяжении жизни человека.

Варианты и аномалии строения черепных и спинномозговых нервов

Строение, пути ветвления, характер и зоны ветвления черепных и спинномозговых нервов весьма вариабельны. Варьируют переплетения нервных стволов, пучков при образовании сплетений, мест отхождения ветвей от сплетений и от черепных и спинномозговых нервов. Иннервация мышц и зоны ветвления кожных нервов также индивидуально вариабельны. И у черепных, и у спинномозговых нервов прослеживаются различные по расположению и по протяженности соединения соседних нервов друг с другом, разнообразные формы обмена пучками нервных волокон.

Направление, количество и состав волокон черепных нервов крайне вариабельны. Многие черепные нервы имеют соединительные ветви. Значительно варьируют зоны чувствительной иннервации черепных нервов.

Большой затылочный нерв иногда отдает ушную ветвь к коже ушной раковины, а также соединительную ветвь с малым затылочным нервом. Большой затылочный нерв может иннервировать затылочное брюшко затылочно-лобной мышцы. Малый затылочный нерв может отсутствовать или быть удвоен, замещая отсутствующий большой затылочный нерв.

Возможно наличие добавочных диафрагмальных нервов, отходящих от передней ветви III шейного спинномозгового нерва, от плечевого сплетения или от подключичного нерва (наиболее часто). Диафрагмальный нерв в 38% случаев начинается от IV шейного спинномозгового нерва, в 16% — от IV и V, в 22% — от III—V и в 19% — от III и IV шейных спинномозговых нервов.

Известны две крайние формы строения плечевого сплетения. Для первой типична более широкая расстановка ветвей и большой угол их схождения — относительно узкое и короткое плечевое сплетение. При второй форме наблюдается близкое расположение нервных ветвей сплетения, которые соединяются под острым углом друг к другу; само сплетение относительно широкое и длинное.

Надлопаточный нерв может иннервировать среднюю или заднюю лестничные мышцы. Медиальный кожный нерв предплечья иногда отдает чувствительные ветви к локтевому суставу. Мышечно-кожный нерв может изредка отсутствовать, замещаясь ветвями срединного нерва. Часто мышечно-кожный нерв отдает ветви к локтевому суставу. Подмышечный нерв может располагаться в толще подлопаточной мышцы, иннервировать ее и длинную головку трехглавой мышцы плеча.

Срединный нерв часто берет начало от шейных спинномозговых нервов.

Локтевой нерв часто формируется из передних ветвей V—VIII шейных спинномозговых нервов. Лучевой нерв часто образован волокнами передних ветвей нижних шейных спинномозговых нервов. Почти в 50% случаев анатомическая граница области иннервации тыла кисти кожными ветвями локтевого и лучевого нервов не соответствует середине III пальца, а смещается в одну из сторон.

Расположение пояснично-крестцового сплетения, его форма и размеры изменчивы. Подвздошно-паховый нерв может отсутствовать. Бедренная и половая ветви бедренно-полового нерва могут отходить непосредственно из поясничного сплетения. От средней части поясничного сплетения иногда отходят передние и средние медиальные кожные нервы бедра. Латеральный кожный нерв бедра в 6% случаев проходит вместе с бедренным нервом под паховой связкой. В 10% случаев имеется добавочный запирательный нерв, проходящий возле медиального края большой поясничной мышцы, позади гребенчатой мышцы.

Известны две крайние формы деления бедренного нерва. При первой бедренный нерв делится на немногочисленные, но крупные ветви; при второй он отдает значительное число длинных и тонких ветвей. Бедренный нерв может отдавать конечные ветви выше уровня паховой связки.

Седалищный нерв иногда прободает грушевидную мышцу, часто делится на большеберцовый и общий малоберцовый нервы уже в полости малого таза или в области большого седалищного отверстия. Число и направления ветвей общего малоберцового нерва варьируют. Иногда промежуточный тыльный нерв стопы оканчивается на тыле стопы, не достигая пальцев. Медиальный подошвенный нерв вместо латерального подошвенного может отдавать ветви к короткой мышце, сгибающей пальцы стопы.

Вопросы для повторения и самоконтроля

1. Назовите особенности анатомии и топографии спинномозговых нервов у детей.
2. Назовите варианты и аномалии черепных нервов и их ветвей.
3. Назовите варианты и аномалии спинномозговых нервов.
4. Назовите две разные формы плечевого сплетения.
5. Назовите варианты и аномалии нервов (ветвей) поясничного и крестцового сплетений.
6. Расскажите о вариантах анатомии бедренного нерва.

ВЕГЕТАТИВНАЯ (АВТОНОМНАЯ) НЕРВНАЯ СИСТЕМА

Вегетативная нервная система (systema nervosum autonomicum) — это часть нервной системы, контролирующая функции внутренних органов, желез и сосудов; осуществляет адаптационно—трофическое влияние на все органы человека; поддерживает постоянство внутренней среды организма (гомеостаз). Функция вегетативной нервной системы не подконтрольна сознанию, однако она находится в подчинении спинного и головного мозга. У вегетативной нервной системы имеются особенности строения, к ним относят:

1) очаговость расположения вегетативных ядер в спинном и головном мозге (рис. 468);

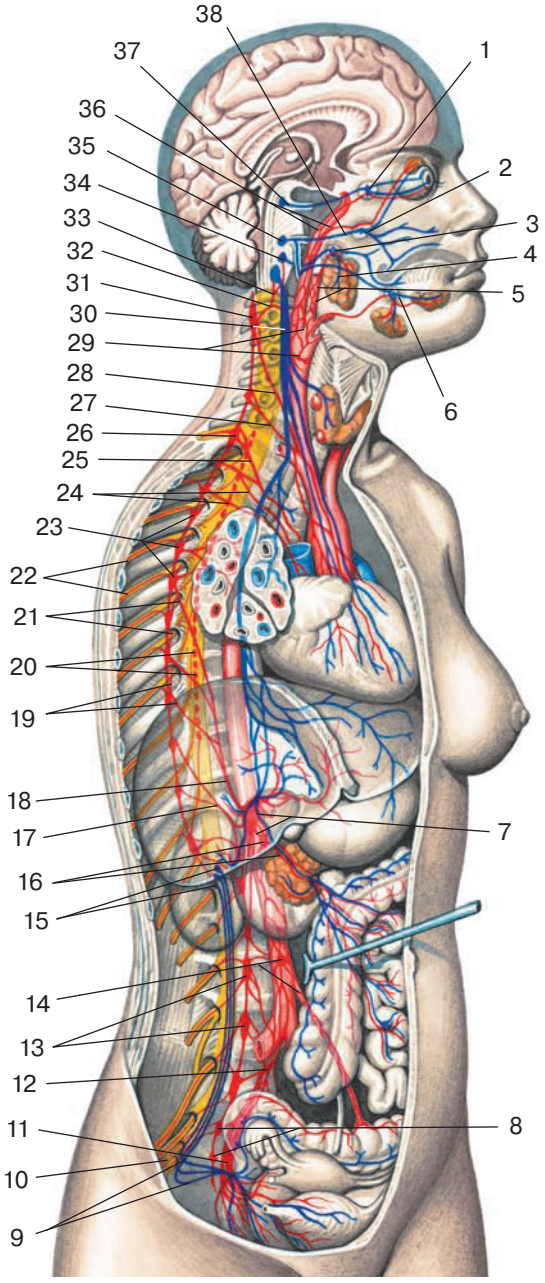

2) скопление тел нейронов в составе вегетативных нервных сплетений;

3) скопление эффекторных нейронов, образующих нервные узлы (ганглии);

4) двухнейронность нервного пути от ядра в центральной нервной системе к иннервируемому органу (рис. 469).

Вегетативную нервную систему подразделяют на центральный и периферический отделы. К ***центральному отделу*** относят: парасимпатические ядра III, VII, IX и X черепных нервов, лежащие в стволе головного мозга (средний мозг, мост и продолговатый мозг); *парасимпатические крестцовые ядра* (nuclei parasympathici sacrales), залегающие в сером веществе трех крестцовых сегментов спинного мозга; вегетативное (симпатическое) *латеральное промежуточное ядро* (n. intermediolateralis), расположенное в боковом

Рис. 468. Автономная нервная система. Красным цветом обозначена симпатическая часть, синим — парасимпатическая. Схема:

1 — ресничный узел; 2 — крылонебный узел; 3 — ушной узел; 4 — барабанная струна; 5 — наружное сонное сплетение; 6 — поднижнечелюстной узел; 7 — чревное сплетение; 8 — крестцовые узлы; 9 — парасимпатический корешок; 10 — крестцовое сплетение; 11 — нижнее подчревное сплетение; 12 — верхнее подчревное сплетение; 13 — поясничные узлы; 14 — нижнее брыжеечное сплетение; 15 — крестцовые парасимпатические ядра; 16 — верхнее брыжеечное сплетение; 17 — малый внутренностный нерв; 18 — большой внутренностный нерв; 19 — соединительные ветви; 20 — центральный отдел симпатической части (латеральное промежуточное вещество); 21 — симпатический ствол; 22 — межреберные нервы; 23 — грудные узлы; 24 — грудные сердечные ветви; 25 — нижний шейный сердечный нерв; 26 — шейно-грудной узел; 27 — средний шейный сердечный нерв; 28 — верхний шейный сердечный нерв; 29 — общее сонное сплетение; 30 — блуждающий нерв; 31 — верхний шейный узел; 32 — внутренний сонный нерв; 33 — яремный нерв; 34 — языкоглоточный нерв; 35 — промежуточный нерв; 36 — внутреннее сонное сплетение; 37 — глазодвигательный нерв; 38 — большой каменистый нерв

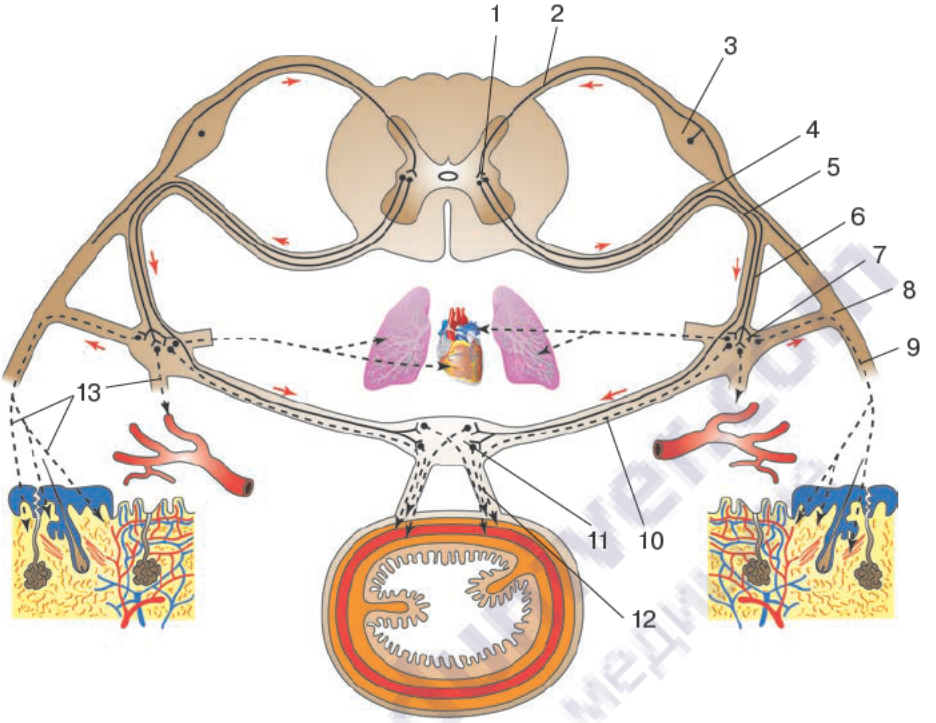

Рис. 469. Вегетативная рефлекторная дуга. Схема:

1 — промежуточное латеральное ядро; 2 — задний корешок спинномозгового нерва; 3 — спинномозговой узел; 4 — преганглионарные волокна первого (вставочного) нейрона (в составе переднего корешка спинномозгового нерва); 5 — спинномозговой нерв; 6 — белая соединительная ветвь; 7 — узел симпатического ствола; 8 — серая соединительная ветвь; 9 — постганглионарные волокна второго (эффекторного) нейрона (в составе ветвей спинномозгового нерва); 10 — постганглионарные волокна второго (эффекторного) нейрона (в составе внутренностного нерва); 11 — узел вегетативного (симпатического) сплетения; 12 — постганглионарные волокна второго (эффекторного) нейрона (в составе висцеральных и сосудистых нервных сплетений); 13 — постганглионарные волокна к сальным железам кожи, мышцам волос и сосудам

столбе VIII шейного, всех грудных и двух верхних поясничных сегментов спинного мозга.

К ***периферическому отделу*** вегетативной нервной системы относятся: вегетативные нервы, ветви и нервные волокна, направляющиеся из головного и спинного мозга; вегетативные висцеральные нервные сплетения; узлы вегетативных висцеральных сплетений; симпатический ствол (правый и левый) с его узлами, межузловыми и соединительными ветвями и симпатическими нервами; периферические узлы парасимпатической части вегетативной нервной системы; вегетативные волокна (парасимпатические и симпатические), следующие от вегетативных узлов, входящие в состав сплетений и расположенные в стенках внутренних органов; нервные окончания.

Вегетативные нервы, выходящие из спинного и головного мозга в составе корешков спинномозговых и черепных нервов, а затем их ветвей, образованы отростками нейронов боковых рогов спинного мозга или вегетативных ядер че-

репных нервов. Аксоны нейронов этих ядер направляются на периферию к узлам вегетативных нервных сплетений, на нейронах которых эти волокна заканчиваются. К органам, кровеносным и лимфатическим сосудам, тканям для их иннервации направляются отростки нейронов, образующих периферические вегетативные узлы. Путь вегетативной иннервации от мозга до рабочего органа состоит из двух нейронов. Аксоны первого нейрона, следующие от вегетативного ядра в мозге и до вегетативного узла на периферии, получили название *предузловых (преганглионарных) нервных волокон* (neurofibrae preganglionares). Аксоны нейронов, тела которых располагаются в периферическом вегетативном узле, направляются к рабочему органу; они получили названия *послеузловых (постганглионарных) нервных волокон* (neurofibrae postganglionares). Вегетативные нервные волокна входят в состав всех черепных и спинномозговых нервов и их ветвей.

На основании особенностей строения и функций вегетативную нервную систему подразделяют на симпатическую и парасимпатическую части.

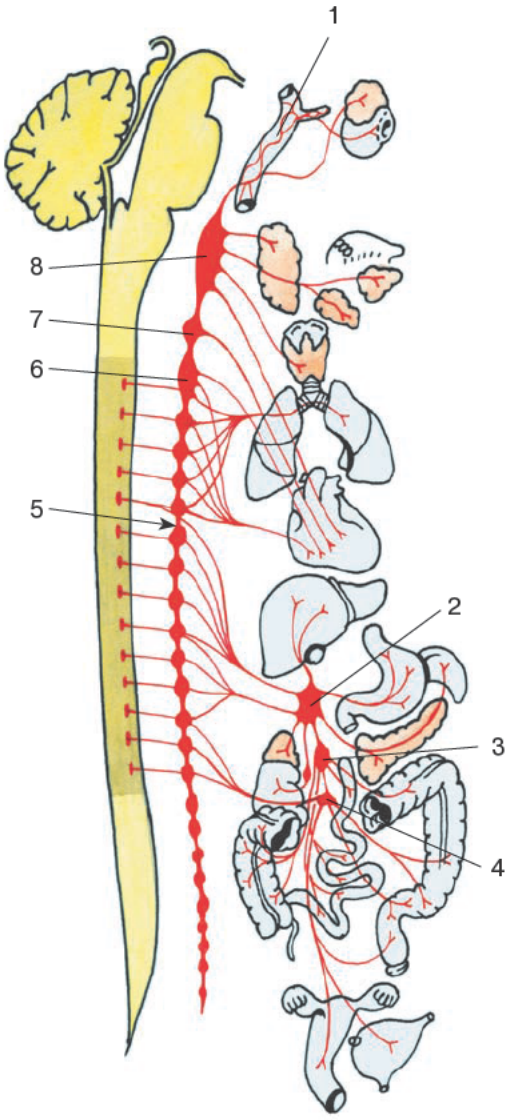

Рис. 470. Симпатическая часть вегетативной (автономной) нервной системы. Схема:

1 — внутренняя сонная артерия; 2 — чревное сплетение; 3 — верхнее брыжеечное сплетение; 4 — нижнее брыжеечное сплетение; 5 — симпатический ствол; 6 — шейно-грудной узел; 7 — средний шейный узел; 8 — верхний шейный узел

Симпатическая часть вегетативной (автономной) нервной системы

Симпатическую часть (pars sympathica) образуют латеральное промежуточное вещество в боковых столбах спинного мозга от VIII шейного сегмента (C_{VII}) до второго поясничного (L_{II}), а также нервные волокна и нервы, идущие от клеток латерального промежуточного вещества к узлам симпатического ствола и вегетативных сплетений брюшной полости и таза (рис. 470). В состав симпатической части входят также правый и левый симпатический стволы; соединительные ветви; узлы вегетативных сплетений, расположенные кпереди от позвоночника в брюшной полости и полости таза; нервы, сопровождающие кровеносные сосуды

(вокругсосудистые сплетения); нервы, направляющиеся от этих сплетений к органам и тканям.

Симпатический ствол (truncus sympathicus), парный, располагается по бокам от позвоночника, образован 20—25 узлами, соединенными *межузловыми ветвями* (rr. interganglionares) (рис. 471). Узлы симпатического ствола имеют веретенообразную, овоидную форму. К симпатическому стволу подходят белые соединительные ветви от нижнего шейного, всех грудных и верхних двух поясничных спинномозговых нервов. Из симпатического ствола выходят серые соединительные ветви к спинномозговым нервам, нервы к внутренним органам, кровеносным сосудам и крупным сплетениям брюшной полости и таза.

Белой соединительной ветвью (ramus communicans albus) называется пучок преганглионарных нервных волокон, ответвляющийся от восьмого шейного, всех грудных и двух верхних поясничных спинномозговых нервов и вступающий в расположенный рядом узел симпатического ствола. В составе белых соединительных ветвей идут преганглионарные нервные волокна — отростки нейронов боковых столбов спинного мозга, которые проходят через передние рога спинного мозга, выходят из него в составе передних корешков, а затем идут в спинномозговом нерве, от которого ответвляются по выходе его из межпозвоночного отверстия. Белые

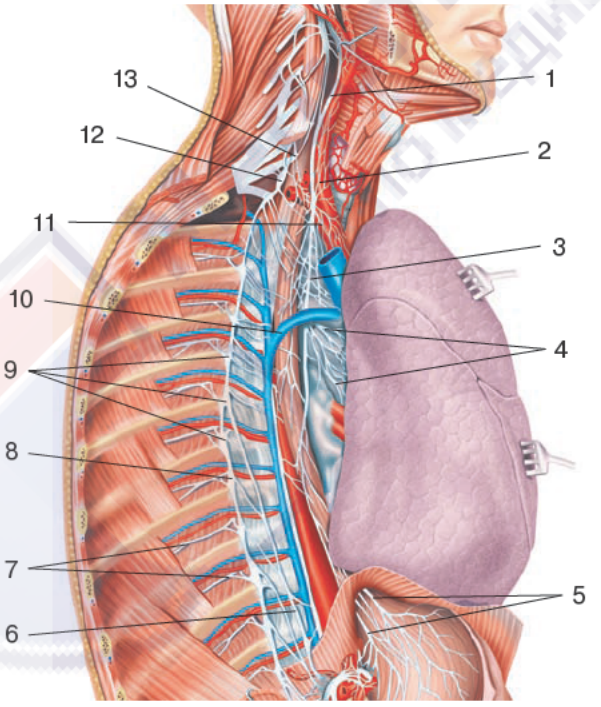

Рис. 471. Грудной отдел симпатического ствола. Париетальная плевра и внутренняя грудная фасция удалены. Вид справа:

1 — блуждающий нерв; 2 — общее сонное сплетение; 3 — блуждающий нерв; 4 — легочное сплетение; 5 — передний и задний блуждающие стволы; 6 — большой внутренностный нерв; 7 — межреберные нервы; 8 — симпатический ствол; 9 — грудные узлы симпатического ствола; 10 — непарная вена; 11 — плечеголовной ствол; 12 — звездчатый узел; 13 — средний шейный узел

соединительные ветви подходят лишь ко всем грудным (включая шейно-грудной) и двум верхним поясничным узлам симпатического ствола. К шейным, нижним поясничным, крестцовым и копчиковым узлам симпатического ствола преганглионарные волокна поступают по межузловым ветвям.

Из узлов симпатического ствола на всем его протяжении выходят *серые соединительные ветви* (rami communicates grisei), которые направляются к ближайшему спинномозговому нерву. Серые соединительные ветви содержат постганглионарные нервные волокна — отростки нейронов, лежащих в узлах симпатического ствола. В составе спинномозговых нервов и их ветвей постганглионарные симпатические волокна следуют к коже, мышцам, органам и тканям, кровеносным и лимфатическим сосудам, потовым и сальным железам, к мышцам, поднимающим волосы, где осуществляют их симпатическую иннервацию. От симпатического ствола кроме серых соединительных ветвей отходят нервы к внутренним органам и сосудам (сердечные, пищеводные, аортальные и др.), которые содержат также постганглионарные волокна. От симпатического ствола отходят также нервы, следующие к узлам вегетативных сплетений и содержащие преганглионарные волокна, прошедшие транзитом через узлы симпатического ствола. Топографически у симпатического ствола выделяют четыре отдела: шейный, грудной, поясничный и крестцовый.

Шейный отдел симпатического ствола

Шейный отдел симпатического ствола образован тремя узлами и соединяющими их межузловыми ветвями, которые располагаются на глубоких мышцах шеи позади предпозвоночной пластинки шейной фасции (рис. 472). К шейным узлам преганглионарные волокна подходят по межузловым ветвям из грудного отдела симпатического ствола, куда они поступают от вегетативных ядер латерального промежуточного (серого) вещества VIII шейного и шести — семи верхних грудных сегментов спинного мозга.

Верхний шейный узел (ganglion cervicale superius) — самый крупный у симпатического ствола, имеет веретенообразную форму, длина его достигает 2 см и более. Он располагается впереди поперечных отростков верхних шейных позвонков. От верхнего шейного узла отходит ряд ветвей, содержащих постганглионарные симпатические волокна, в том числе к сонным артериям и сердцу. *Серые соединительные ветви* идут к шейным спинномозговым нервам. *Внутренний сонный нерв* (n. caroticus internus) направляется к одноименной артерии и по ее ходу формирует *внутреннее сонное сплетение* (plexus caroticus internus), которое вместе с внутренней сонной артерией вступает в сонный канал, затем в полость черепа. В сонном канале от сплетения отходят *сонно-барабанные нервы* (nn. caroticotympanici) к слизистой оболочке среднего уха. После выхода внутренней сонной артерии из канала от внутреннего сонного сплетения отделяется *глубокий каменистый нерв* (n. petrosus profundus), который вступает в крыловидный канал клиновидной кости, где соединяется с большим каменистым нервом, образуя *нерв крыловидного канала* (n. canalis pterygoidei), входящий в крылонебный узел. Пройдя транзитом через крылонебный узел, симпатические волокна входят в верхнечелюстной нерв и распространяются в составе его ветвей, осуществляя симпатическую иннервацию сосудов, тканей, желез слизистой оболочки полости рта и полости носа, конъюнктивы нижнего века и кожи лица. В глазницу симпатические волокна проходят в виде периартериального сплетения глазной артерии — ветви внутренней сонной

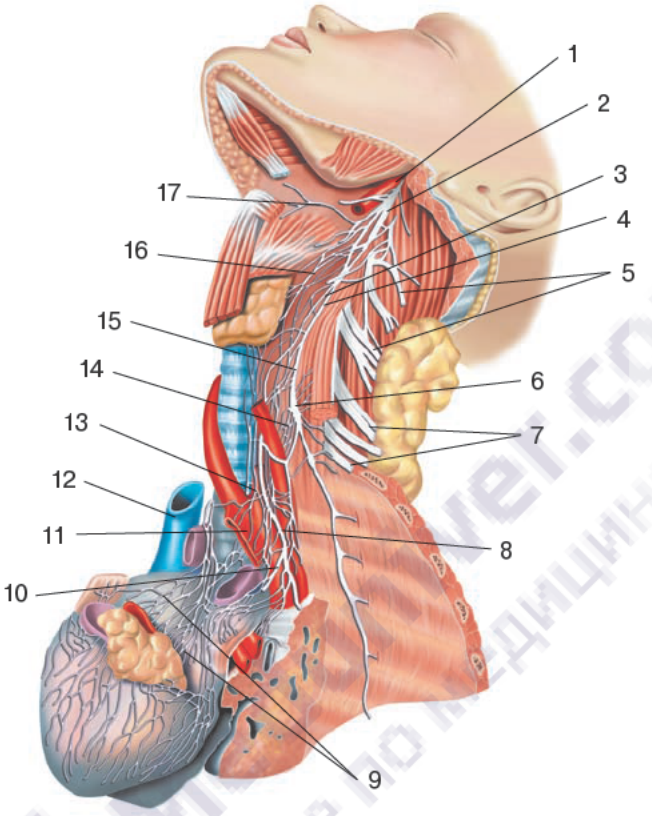

Рис. 472. Шейный отдел симпатического ствола и его ветви к сердечному сплетению. Вид слева. Схема:

1 — внутренняя сонная артерия; 2 — верхний шейный узел; 3 — блуждающий нерв; 4 — симпатический ствол; 5 — шейное сплетение; 6 — шейно-грудной узел; 7 — плечевое сплетение; 8 — блуждающий нерв; 9 — сердечное сплетение; 10 — возвратный гортанный нерв; 11 — дуга аорты; 12 — верхняя полая вена; 13 — левая общая сонная артерия; 14 — нижний шейный сердечный нерв; 15 — средний шейный сердечный нерв; 16 — верхний шейный сердечный нерв; 17 — верхний гортанный нерв

артерии. От глазного сплетения ответвляется *симпатический корешок* (radix sympathicus) к ресничному узлу, волокна которого проходят транзитом через этот узел и в составе *коротких ресничных нервов* достигают глазного яблока, где иннервируют сосуды глаза и мышцу, расширяющую зрачок. В полости черепа внутреннее сонное сплетение продолжатся в вокругсосудистые сплетения ветвей внутренней сонной артерии.

Наружные сонные нервы (nn. carotici externi, 2—3 стволика) следуют к наружной сонной артерии, образуя по ее ходу *наружное сонное сплетение* (plexus caroticus externus), которое распространяется по ветвям этой артерии, осуществляя симпатическую иннервацию сосудов, желез, гладкомышечных элементов, органов и тканей головы. Внутреннее и наружное сонные сплетения соединяются на общей сонной артерии, где находится *общее сонное сплетение* (plexus caroticus communis).

Яремный нерв (n. jugularis) поднимается по стенке внутренней яремной вены к яремному отверстию, где разделяется на ветви, идущие к верхнему и нижнему

узлам языкоглоточного и блуждающего нервов и к подъязычному нерву. Поэтому симпатические волокна распространяются в составе ветвей IX, X и XII черепных нервов.

Гортанно-глоточные нервы (nn. laryngopharyngei) участвуют в формировании *гортанно-глоточного сплетения,* иннервируют сосуды, слизистую оболочку глотки и гортани, их мышцы и другие ткани.

Верхний шейный сердечный нерв (n. cardiacus cervicalis superior) спускается кпереди от предпозвоночной пластинки шейной фасции. Правый нерв проходит вдоль плечеголовного ствола и вступает в глубокую часть сердечного сплетения на задней стороне дуги аорты. Левый верхний шейный сердечный нерв прилежит к левой общей сонной артерии, входит в поверхностную часть сердечного сплетения, расположенную между дугой аорты и бифуркацией легочного ствола.

Средний шейный узел (ganglion cervicale medium) располагается кпереди от поперечного отростка VI шейного позвонка, соединен с шейно-грудным узлом двумя — тремя межузловыми ветвями. Одна из этих ветвей проходит впереди подключичной артерии, другая — позади, образуя *подключичную петлю* (ansa subclavia). От среднего шейного узла отходят соединительные ветви к V и VI шейным спинномозговым нервам, а также *средний шейный сердечный нерв* (n. cardiacus cervicalis medius). Правый шейный сердечный нерв следует вдоль плечеголовного ствола, а левый нерв — вдоль левой общей сонной артерии. Оба нерва вступают в глубокую часть сердечного сплетения. От среднего шейного узла отходят 2—3 нерва, участвующих в образовании общего сонного сплетения и сплетения вокруг нижней щитовидной артерии, которые иннервируют щитовидную и околощитовидные железы.

Шейно-грудной (звездчатый) узел (ganglion cervicothoracicum) располагается позади подключичной артерии, у места начала позвоночной артерии. Узел образован в результате соединения нижнего шейного узла с первым грудным узлом. От узла отходит ряд ветвей: соединительные ветви направляются к VI, VII и VIII шейным спинномозговым нервам; несколько стволиков отходят к подключичной артерии, где образуют *подключичное сплетение* (plexus subclavius), продолжающееся на сосуды плечевого пояса и свободной части верхней конечности; симпатические ветви присоединяются также к блуждающему нерву и его ветвям, к диафрагмальному нерву.

Позвоночный нерв (n. vertebralis) подходит к позвоночной артерии и участвует в образовании симпатического *позвоночного сплетения* (plexus vertebralis), из которого иннервируются сосуды головного и спинного мозга.

Нижний шейный сердечный нерв (n. cardiacus cervicalis inferior) проходит справа позади плечеголовного ствола, а слева — позади аорты; эти нервы вступают в глубокую часть сердечного сплетения.

Грудной отдел симпатического ствола

Грудной отдел симпатического ствола включает 9—12 грудных узлов, находящихся на стороне тел позвонков позади внутригрудной фасции и париетальной плевры (см. рис. 471). К грудным узлам симпатического ствола от всех грудных спинномозговых нервов подходят белые соединительные ветви, содержащие преганглионарные волокна. От грудных узлов симпатического ствола отходят несколько видов ветвей.

Серые соединительные ветви содержат постганглионарные волокна, которые присоединяются к рядом лежащим спинномозговым нервам.

Грудные сердечные нервы (nn. cardiaci thoracici) отходят от II—V грудных узлов симпатического ствола, направляются кпереди и медиально, участвуют в образовании сердечного сплетения. От грудных узлов симпатического ствола отходят тонкие симпатические нервы (легочные, пищеводные, аортальные), которые вместе с ветвями блуждающего нерва образуют, соответственно, *легочное сплетение* (plexus pulmonalis), *пищеводное сплетение* (plexus oesophagealis) и *грудное аортальное сплетение* (plexus aorticus thoracicus). Нервы грудного аортального сплетения продолжаются на межреберные сосуды и другие ветви грудной части аорты, образуя по их ходу периартериальные сплетения. Симпатические нервы подходят к стенкам непарной и полунепарной вен, грудного лимфатического протока и участвуют в их иннервации. Крупными ветвями симпатического ствола в грудном отделе являются большой и малый внутренностные нервы.

Большой внутренностный нерв (n. splanchnicus major) образуется из ветвей, отходящих от V—X грудных узлов симпатического ствола; направляется вниз и медиально, проникает в брюшную полость между мышечными пучками поясничной части диафрагмы рядом с непарной веной справа и полунепарной слева и заканчивается в узлах чревного сплетения.

Малый внутренностный нерв (n. splanchnicus minor) образован ветвями X—XI грудных узлов симпатического ствола; спускается латеральнее большого внутренностного нерва вместе с симпатическим стволом и проходит между мышечными пучками поясничной части диафрагмы.

Рядом с малым внутренностным нервом идет *низший внутренностный нерв* (n. splanchnicus imus), начинающийся от XII грудного узла симпатического ствола и заканчивающийся в брюшном аортальном сплетении.

Поясничный отдел симпатического ствола

Поясничный отдел симпатического ствола образован 3—5 поясничными узлами, соединенными межузловыми ветвями. Поясничные узлы располагаются на переднебоковой стороне тел поясничных позвонков, медиальнее большой поясничной мышцы; покрыты внутрибрюшной фасцией. Между узлами правого и левого симпатических стволов расположены поперечно соединительные ветви, лежащие на передней поверхности поясничных позвонков, позади аорты и нижней половой вены.

От каждого поясничного узла отходят два вида ветвей: *серые соединительные ветви*, содержащие постганглионарные волокна, направляющиеся к поясничным спинномозговым нервам, а также *поясничные внутренностные нервы* (nn. splanchnici lumbales), направляющиеся к чревному, брюшному аортальному и подчревным сплетениям и к органным (сосудистым) вегетативным сплетениям (селезеночному, желудочному, почечному и надпочечниковому).

Тазовый отдел симпатического ствола образован четырьмя крестцовыми узлами, лежащими на тазовой поверхности крестца, медиально от тазовых отверстий. Внизу правый и левый симпатический стволы сближаются и заканчиваются на передней стороне первого копчикового позвонка, образуя *непарный узел* (ganglion impar). От крестцовых узлов отходят два вида ветвей: *серые соединительные ветви*, в составе которых послеузловые симпатические волокна направляются к крестцовым и копчиковым спинномозговым нервам; *крестцовые внутренностные нервы* (nn. splanchnici sacrales), которые следуют к верхнему и нижнему подчревным (тазовым) вегетативным сплетениям, а также к органным и сосудистым сплетениям малого таза.

Вегетативные сплетения брюшной полости и таза

В брюшной полости и в полости таза располагаются вегетативные сплетения, состоящие из вегетативных узлов и соединяющих их пучков нервных волокон. В вегетативных узлах находятся тела вторых нейронов эфферентного пути, отростки которых (постганглионарные волокна) следуют из этих сплетений к внутренним органам и сосудам, осуществляя их иннервацию.

Одним из самых крупных вегетативных сплетений брюшной полости является ***брюшное аортальное сплетение*** (plexus aorticus abdominalis), которое находится на аорте и продолжается на ее ветви. Самым крупным в его составе является ***чревное сплетение*** (plexus coeliacus), расположенное на передней поверхности брюшной части аорты вокруг чревного ствола (рис. 473). Чревное сплетение состоит из пяти круп-

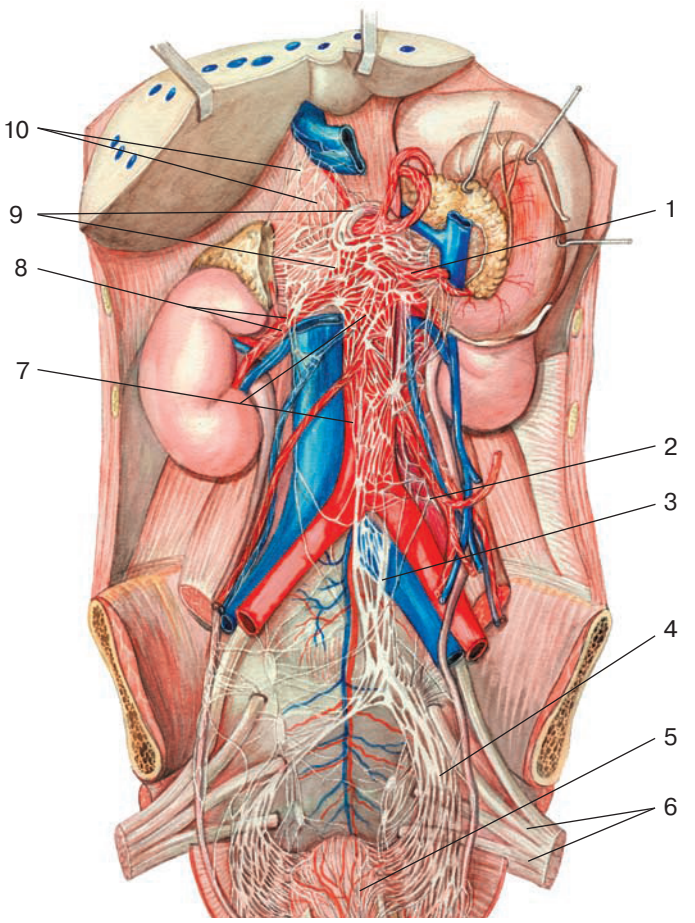

Рис. 473. Вегетативные (автономные) сплетения брюшной полости и полости таза. Вид спереди:

1 — верхнее брыжеечное сплетение; 2 — нижнее брызжеечное сплетение; 3 — верхнее подчревное сплетение; 4 — нижнее подчревное сплетение; 5 —нижнее прямокишечное сплетение; 6 — крестцовое сплетение; 7 — брюшное аортальное сплетение; 8 — почечное сплетение; 9 — чревное сплетение; 10 — нижнее диафрагмальное сплетение

ных узлов и многочисленных ветвей, их соединяющих. Различают два полулунной формы *чревных узла* (ganglia coeliaca), расположенных справа и слева от чревного ствола. В состав чревного сплетения входят также два *аортопочечных узла* (ganglia aorticorenalia), каждый из которых находится у места отхождения от аорты соответствующей почечной артерии, и непарный *верхний брыжеечный узел* (ganglion mesentericum superior). К чревному сплетению подходят правые и левые большой и малый внутренностные нервы, поясничные внутренностные нервы.

От чревного сплетения отходят волокна, которые вместе с сосудами направляются к органам и формируют вокруг сосудов сосудистые (периартериальные) вегетативные сплетения (вокруг общей печеночной, селезеночной, левой желудочной артерий, надпочечниковых артерий). В составе надпочечниковых ветвей имеются преганглионарные нервные волокна, иннервирующее мозговое вещество надпочечника, имеющее общее происхождение с нейронами узлов вегетативной нервной системы.

Собственно брюшное аортальное сплетение является непосредственным продолжением чревного сплетения. Оно состоит из нервных волокон и узлов от верхней до нижней брыжеечных артерий, находящихся на передней поверхности аорты. Брюшное аортальное сплетение отдает тонкие ветви к почечным сосудам, где образуется парное *почечное сплетение* (plexus renalis). Это сплетение переходит также на мочеточник, участвуя в формировании *мочеточникового сплетения* (plexus ureteric us). Ветви брюшного аортального сплетения сопровождают кровеносные сосуды половых желез. У мужчин по ходу яичковой артерии образуется *яичковое сплетение* (plexus testicularis). У женщин по ходу яичниковой артерии спускается в малый таз *яичниковое сплетение* (plexus ovaricus).

Ветви верхнего брыжеечного узла и брюшного аортального сплетения идут к верхней брыжеечной артерии, где образуют *верхнее брыжеечное сплетение* (plexus mesentericus superior), которое продолжается на тонкокишечные и ободочно-кишечные артерии (рис. 474). Они достигают тонкой, слепой, восходящей и поперечной ободочной кишок. Частью брюшного аортального сплетения, находящейся между верхней и нижней брыжеечными артериями, является *межбрыжеечное сплетение* (plexus intermesentericus), от которого начинается *нижнее брыжеечное сплетение* (plexus mesentericus inferior), расположенное по ходу одноименной артерии и ее ветвей. У начала этой артерии имеется *нижний брыжеечный узел* (ganglion mesentericus inferior). По ветвям нижней брыжеечной артерии нервы этого сплетения достигают сигмовидной ободочной, нисходящей и левой половины поперечной ободочной кишок, где образуют в их стенках сплетения. От нижнего брыжеечного сплетения берет начало *верхнее прямокишечное сплетение* (plexus rectalis superior), сопровождающее одноименную артерию и ее ветви.

Брюшное аортальное сплетение продолжается на общие подвздошные артерии, образуя *правое* и *левое подвздошные сплетения* (plexus iliaci), а также отдает несколько довольно крупных нервов, которые переходят в *верхнее подчревное сплетение* (plexus hypogastricus superior). Верхнее подчревное сплетение расположено на передней поверхности аорты, а после ее бифуркации — на телах нижних поясничных позвонков и на крестце. К верхнему подчревному сплетению подходят также внутренностные нервы от нижних поясничных и верхних крестцовых узлов правого и левого симпатических стволов.

Несколько ниже мыса верхнее подчревное сплетение разделяется на правое и левое нижние подчревные сплетения, которые спускаются в полость малого таза. *Нижнее подчревное сплетение* (plexus hypogastricus inferior), или *тазовое сплете-*

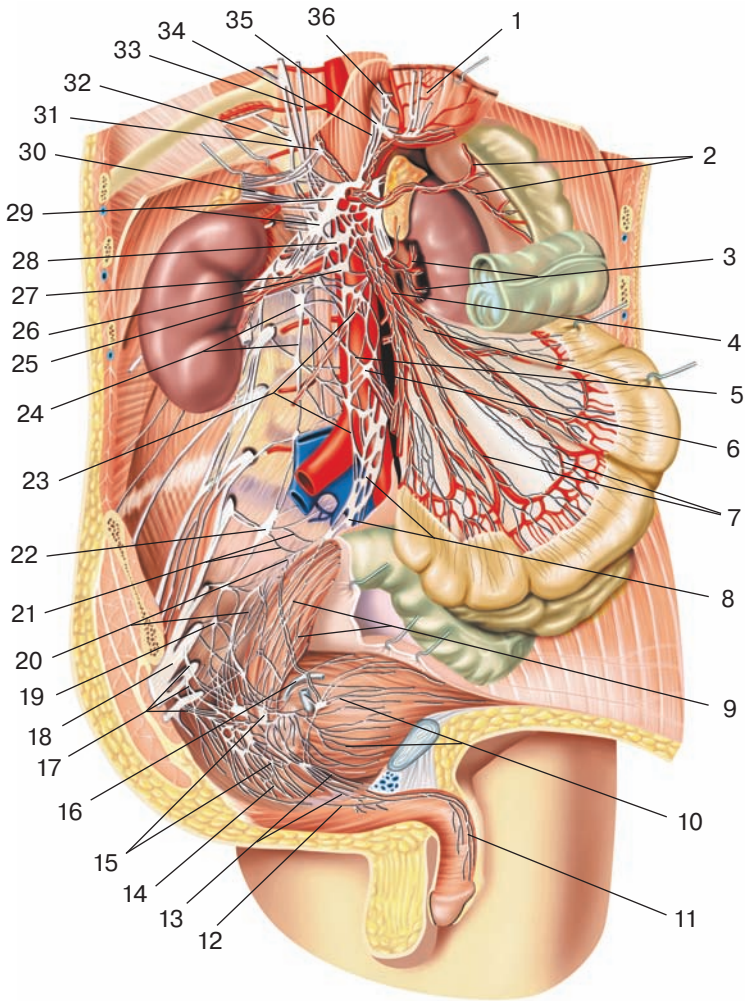

Рис. 474. Автономные сплетения и узлы брюшной полости и полости малого таза. Сагиттальный распил. Левая сторона. Поджелудочная железа, правый мочеточник и частично брюшина, желудок, тонкая и толстая кишка удалены. Вид справа:

1 — левое желудочное сплетение; 2 — селезеночное сплетение; 3 — левое почечное сплетение; 4 — верхнее брыжеечное сплетение; 5 — межбрыжеечное сплетение; 6 — нижний брыжеечный узел; 7 — тощекишечные артерии; 8 — верхнее подчревное сплетение; 9 — верхнее прямокишечное сплетение; 10 — мочепузырное сплетение; 11 — дорсальный нерв полового члена; 12 — половой нерв; 13 — простатическое сплетение; 14 — среднее прямокишечное сплетение; 15 — тазовое сплетение и тазовые узлы; 16 — сплетение семявыносящего протока; 17 — крестцовые внутренностные нервы; 18 — крестцовое сплетение; 19 — крестцовый узел; 20 — нижнее подчревное сплетение; 21 — поясничные внутренностные нервы; 22 — поясничный узел; 23 — брюшное аортальное сплетение; 24 — симпатический ствол; 25 — правое почечное сплетение; 26 — аортопочечный узел; 27 — почечный узел; 28 — верхний брыжеечный узел; 29 — чревное сплетение (правый чревный узел); 30 — надпочечниковое сплетение; 31 — диафрагмальный узел; 32 — грудной внутренностный узел; 33 — большой внутренностный нерв; 34 — чревные ветви заднего блуждающего ствола; 35 — задний блуждающий ствол; 36 — передний блуждающий ствол

ние (plexus pelvicus), образовано ветвями, идущими от верхнего подчревного сплетения, от узлов крестцового отдела симпатических стволов, и волокнами *крестцовых* (парасимпатических) *внутренностных нервов* (nn. splanchnici sacrales). Правое и левое нижние подчревные сплетения расположены на задней стенке малого таза, справа и слева от прямой кишки. У мужчин оно продолжается на мочевой пузырь и предстательную железу в виде *мочепузырного* (plexus vesicalis), *предстательного* (plexus prostaticus), *среднего* и *нижнего прямокишечных* (plexus rectalis medius et inferior) и других органных сплетений. От нижнего прямокишечного сплетения отходят *верхние заднепроходные нервы (*nn. anales superiores) к коже, окружающей задний проход. У женщин нижние подчревные сплетения достигают шейки матки и свода влагалища, образуют *маточно-влагалищное сплетение* (plexus uterovaginalis), переходят на мочевой пузырь. Латеральный край нижнего подчревного сплетения достигает крупных сосудов таза и участвует в образовании вокругсосудистых сплетений таза и нижней конечности.

Парасимпатическая часть вегетативной (автономной) нервной системы

Парасимпатическая часть (pars parasympathica) вегетативной (автономной) нервной системы подразделяется на *головной* и *крестцовый отделы* (рис. 475). К головному отделу относят вегетативные ядра и парасимпатические волокна глазодвигательного (III), лицевого (VII), языкоглоточного (IX) и блуждающего (X) нервов, ресничный, крылонебный, поднижнечелюстной, подъязычный, ушной и другие узлы и их ветви (рис. 476). Крестцовый отдел парасимпатической части образован *крестцовыми парасимпатическими ядрами* (nuclei parasymphatici sacrales) II, III и IV крестцовых сегментов спинного мозга, *внутренностными тазовыми нервами* (nn. splanchnici pelvici) и *парасимпатическими тазовыми узлами* (ganglia pelvica) с их ветвями.

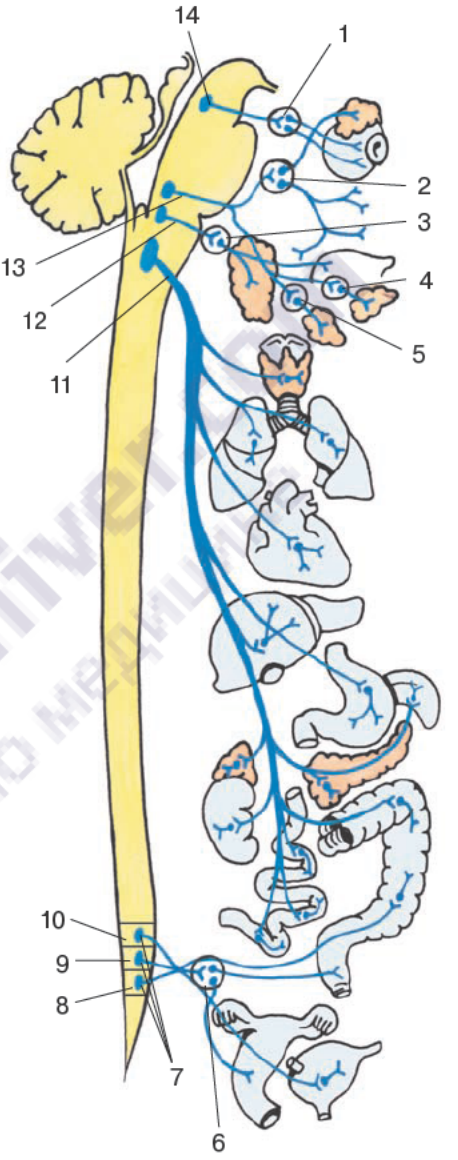

Рис. 475. Парасимпатическая часть вегетативной (автономной) нервной системы. Схема.

1 — ресничный узел; 2 — крылонебный узел; 3 — ушной узел; 4 — поднижнечелюстной узел; 5 — подъязычный узел; 6 — тазовые узлы; 7 — крестцовые парасимпатические ядра; 8 — крестцовый сегмент (S_{IV}); 9 — крестцовый сегмент (S_{III}); 10 — крестцовый сегмент (S_{II}); 11 — блуждающий нерв; 12 — языкоглоточный нерв; 13 — лицевой нерв; 14 — глазодвигательный нерв

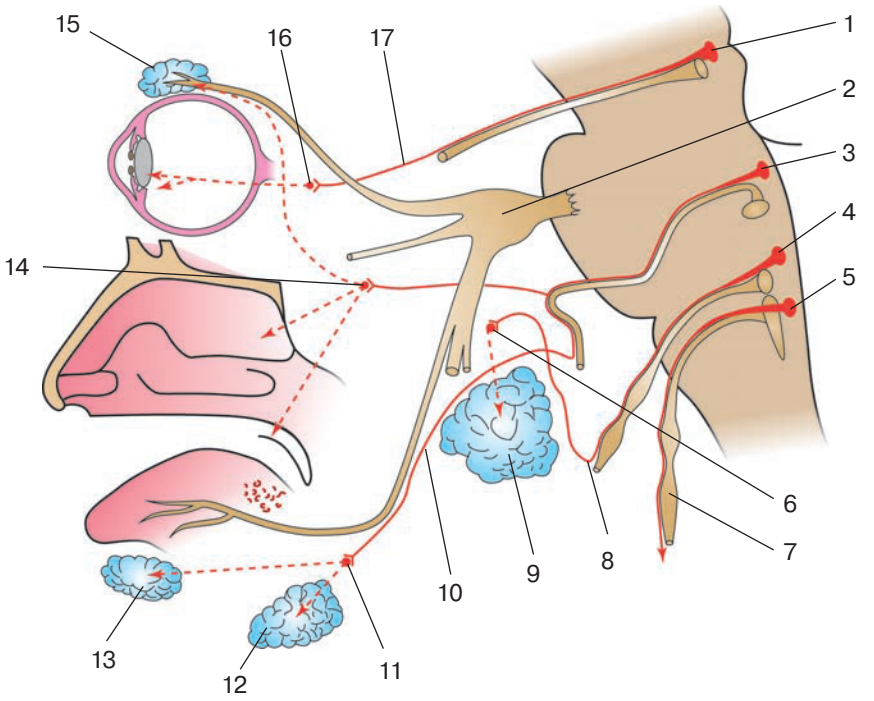

Рис. 476. Парасимпатическая иннервация слюнных и слезных желез, слизистой оболочки полости носа и рта, и других органов головы. Схема:

1 — добавочное ядро глазодвигательного нерва; 2 — тройничный узел; 3 — верхнее слюноотделительное ядро; 4 — нижнее слюноотделительное ядро; 5 — заднее ядро блуждающего нерва; 6 — ушной узел; 7 — блуждающий нерв; 8 — барабанный нерв; 9 — околоушная слюнная железа; 10 — барабанная струна; 11 — поднижнечелюстной узел; 12 — поднижнечелюстная слюнная железа; 13 — подъязычная слюнная железа; 14 — крылонебный узел; 15 — слезная железа; 16 — ресничный узел; 17 — глазодвигательный нерв

Головной отдел

Парасимпатическую часть глазодвигательного нерва образуют *добавочное* (*парасимпатическое) ядро* (nucleus oculomotorius accessories), ядро Якубовича (Эдингера—Вестфаля), ресничный узел и отростки нейронов, тела которых находятся в этом ядре и в узле. Аксоны клеток добавочного ядра, залегающего в покрышке среднего мозга, проходят в составе глазодвигательного нерва. В глазнице эти волокна отделяются от глазодвигательного нерва в виде *глазодвигательного корешка* (radix oculomotoria), вступающего в ресничный узел, и заканчиваются на его клетках.

Ресничный узел (ganglion ciliare), размерами около 2 мм, находится возле верхней глазничной щели, у латеральной полуокружности зрительного нерва. Этот узел образован телами вторых нейронов парасимпатической части вегетативной нервной системы. Преганглионарные парасимпатические волокна заканчиваются синапсами с клетками ресничного узла. Постганглионарные нервные волокна в составе трех — пяти *коротких ресничных нервов* (nn. ciliares breves) направляются к задней части глазного яблока и проникают в него; иннервируют ресничную мышцу и сфинктер зрачка.

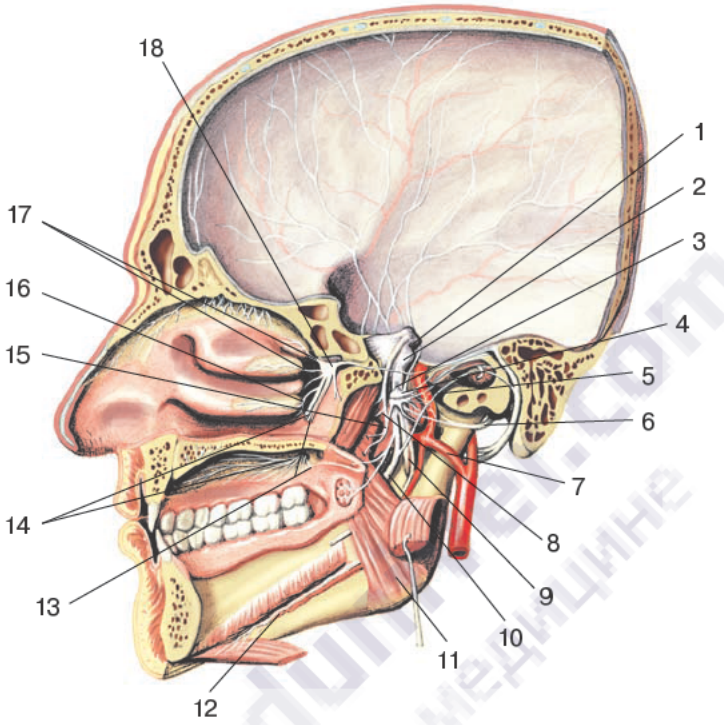

Рис. 477. Крылонебный узел и его ветви. Сагиттальный распил головы. Правая сторона. Вид слева:

1 — тройничный нерв; 2 — тройничный узел; 3 — нижнечелюстной нерв; 4 — ушной узел; 5 — барабанная струна; 6 — ушно-височный нерв; 7 — верхнечелюстная артерия; 8 — нерв мышцы, напрягающей небную занавеску; 9 — нижний альвеолярный нерв; 10 — язычный нерв; 11 — медиальная крыловидная мышца; 12 — челюстно-подъязычный нерв; 13 —малые небные нервы; 14 — большой небный нерв; 15 — медиальный крыловидный нерв; 16 — нижние задние носовые ветви; 17 — латеральные верхние задние носовые ветви; 18 — крылонебный узел

Парасимпатическая часть лицевого нерва состоит из верхнего слюноотделительного ядра, крылонебного, поднижнечелюстного и подъязычного узлов и парасимпатических нервных волокон. Аксоны нейронов верхнего слюноотделительного ядра, расположенного в покрышке моста в виде преганглионарных волокон, проходят в составе лицевого нерва. В области коленца лицевого нерва часть парасимпатических волокон отделяется в виде большого каменистого нерва и выходит из лицевого канала. Большой каменистый нерв идет в крыловидный канал, где вместе с симпатическим глубоким каменистым нервом образует *нерв крыловидного канала*; этот нерв выходит в крылонебную ямку к ***крылонебному узлу*** (ganglion pterygopalatinum) (рис. 477). Отростки нейронов этого узла (постганглионарные парасимпатические волокна) присоединяются к верхнечелюстному нерву и идут в составе его ветвей. Из скулового нерва парасимпатические нервные волокна переходят в слезный нерв и иннервируют слезную железу. Также нервные волокна из крылонебного узла через его ветви (*носонебный*, *большой* и *малые небные нервы*, *задние латеральные* и *медиальные носовые нервы, глоточную ветвь*) направляются к железам и сосудам в стенках полости носа, неба и глотки.

Другая часть преганглионарных парасимпатических волокон отходит от лицевого нерва в барабанную струну, которая присоединяется к язычному нерву (см. «Тройничный нерв») и с ним направляется к поднижнечелюстному и подъязычному узлам. ***Поднижнечелюстной узел*** (ganglion submandibulare) расположен на медиальной стороне поднижнечелюстной слюнной железы; образован телами парасимпатических нейронов. ***Подъязычный узел*** (ganglion sublinguale), состоящий из парасимпатических нейронов, располагается на наружной стороне подъязычной слюнной железы.

Парасимпатическая часть языкоглоточного нерва образована нижним слюноотделительным ядром, ушным узлом и отростками залегающих в них клеток. Аксоны нейронов нижнего слюноотделительного ядра, находящегося в продолговатом мозге, идут в составе языкоглоточного нерва, затем на уровне нижнего края яремного отверстия ответвляются в составе *барабанного нерва*, проникающего в барабанную полость и участвующего в образовании барабанного сплетения. Волокна из барабанной полости выходят в виде *малого каменистого нерва*, который покидает полость черепа, прободая хрящ рваного отверстия, подходит к ушному узлу, где преганглионарные нервные волокна заканчиваются на нейронах ушного узла. ***Ушной узел*** (ganglion oticum) прилежит к медиальной стороне нижнечелюстного нерва под овальным отверстием, он образован телами парасимпатических нейронов. Постганглионарные волокна этого узла направляются к околоушной слюнной железе в составе околоушных ветвей ушно-височного нерва.

Парасимпатическая часть блуждающего нерва состоит из заднего (парасимпатического) ядра блуждающего нерва, многочисленных узлов, входящих в состав органных вегетативных сплетений, и отростков нейронов, расположенных в ядре и этих узлах. Преганглионарные волокна этого нерва достигают околоорганных и внутриорганных парасимпатических узлов вегетативных сплетений (сердечного, пищеводного, легочного, желудочного, кишечного и др.), где располагаются нейроны эфферентного пути. Аксоны этих нейронов образуют постганглионарные волокна, иннервирующие гладкую мускулатуру и железы внутренних органов груди и живота.

Крестцовый отдел

Крестцовый отдел парасимпатической части вегетативной нервной системы образован *крестцовыми парасимпатическими ядрами* (nuclei parasymphatici sacrales), находящимися в латеральном промежуточном веществе II—IV крестцовых сегментов спинного мозга, а также *тазовыми* (парасимпатическими) *узлами* (ganglia pelvica) и отростками залегающих в них нейронов. Аксоны нейронов крестцовых парасимпатических ядер выходят из спинного мозга в составе передних корешков, затем идут в составе передних ветвей крестцовых спинномозговых нервов, образующих *тазовые внутренностные нервы* (nn. splanchnici pelvini), которые подходят к парасимпатическим узлам нижнего подчревного сплетения и к узлам вегетативных сплетений, расположенных возле внутренних органов, находящихся в полости малого таза. На нейронах этих узлов преганглионарные волокна тазовых внутренностных нервов заканчиваются. Аксоны нейронов тазовых узлов, являющиеся постганглионарными парасимпатическими волокнами, направляются к органам и иннервируют их гладкие мышцы и железы.

Сводная информация об иннервации элементами вегетативной нервной системы различных органов человеческогот тела представлена в таблице 42. (Примечание — С — симпатическая иннервация, Пс — парасимпатическая иннервация).

Таблица 42

Иннервация органов вегетативной (автономной) нервной системой

Иннервируемые органы	Вегетативные ядра в ЦНС (расположение тел первых нейронов)	Топография преганглионарных волокон	Вегетативные узлы на периферии (расположение тел вторых нейронов)	Топография постганглионарных волокон
Слезная железа	Латеральное промежуточное (серое) вещество спинного мозга (Th_I—Th_{IV}) (С)	Передние корешки спинномозговых нервов, белые соединительные ветви, межузловые ветви симпатического ствола (С)	Верхний шейный узел (С)	Внутренний сонный нерв, внутреннее сонное сплетение (С)
	Верхнее слюноотделительное ядро (промежуточный нерв) (Пс)	Лицевой нерв, большой каменистый нерв, нерв крыловидного канала	Крылонебный узел (Пс)	Верхнечелюстной нерв, скуловой нерв, соединительная ветвь со скуловым нервом, слезный нерв (Пс)
Мышца, суживающая зрачок, и ресничная мышца	Добавочное ядро глазодвигательного нерва (Пс)	Глазодвигательный нерв, нижняя ветвь глазодвигательного нерва, глазодвигательный корешок (Пс)	Ресничный узел (С)	Короткие ресничные волокна (Пс)
Мышца, расширяющая зрачок	Латеральное промежуточное (серое) вещество спинного мозга (Th_I—Th_{IV}) (С)	Передние ветви спинномозговых нервов, спинномозговые нервы, белые соединительные ветви (С)	Верхний шейный узел (С)	Внутренний сонный нерв, внутреннее сонное сплетение, симпатический корешок ресничного узла, короткие ресничные нервы (С)
Слизистые оболочки полости рта (включая небо)	Латеральное промежуточное (серое) вещество спинного мозга (Th_I—Th_{IV}) (С)	Передние ветви спинномозговых нервов, спинномозговые нервы, белые соединительные ветви, межузловые ветви симпатического ствола (С)	Верхний шейный узел (С)	Внутренний сонный нерв, внутреннее сонное сплетение, глубокий каменистый нерв, нерв крыловидного канала (С)

Таблица 42 (продолжение)

Иннервируемые органы	**Вегетативные ядра в ЦНС (расположение тел первых нейронов)**	**Топография преганглионарных волокон**	**Вегетативные узлы на периферии (расположение тел вторых нейронов)**	**Топография постганглионарных волокон**
Слизистые оболочки полости рта (включая небо)	Верхнее слюноотделительное ядро (промежуточный нерв) (Пс)	Лицевой нерв, большой каменистый нерв, нерв крыловидного канала (Пс)	Крылонебный узел (Пс)	Верхнечелюстной нерв, латеральные и медиальные верхние задние носовые ветви, носонебный нерв, малые и задние носовые ветви (Пс)
Поднижнечелюстная слюнная железа, подъязычная слюнная железа	Латеральное промежуточное (серое) вещество спинного мозга (Th_I—Th_{IV}) (С)	Передние ветви спинномозговых нервов, белые соединительные ветви, межузловые ветви симпатического ствола (С)	Верхний шейный узел (С)	Наружные сонные нервы, наружное сонное сплетение, периартериальное сплетение язычной артерии (С), железистые ветви (Пс)
	Верхнее слюноотделительное ядро (промежуточный нерв) (Пс)	Лицевой нерв, барабанная струна, язычный нерв, узловые ветви (Пс)	Поднижнечелюстной узел (Пс) Подъязычный узел (Пс)	Узловые ветви (Пс)
Околоушная слюнная железа	Латеральное промежуточное (серое) вещество спинного мозга (Th_I—Th_{IV})	Передние ветви спинномозговых нервов, белые соединительные ветви, межузловые ветви симпатического ствола	Верхний шейный узел (С)	Наружные сонные нервы, наружное сонное сплетение, периартериальное сплетение поверхностной височной артериии и ее ветвей к околоушной слюнной железе (С)
	Нижнее слюноотделительное ядро языкоглоточного нерва (Пс)	Языкоглоточный нерв, барабанный нерв, барабанное сплетение, малый каменистый нерв (Пс)	Ушной узел (Пс)	Соединительные ветви ушно-височного нерва, ушно-височный нерв (Пс)

Иннервируемые органы	Вегетативные ядра в ЦНС (расположение тел первых нейронов)	Топография преганглионарных волокон	Вегетативные узлы на периферии (расположение тел вторых нейронов)	Топография постганглионарных волокон
Сердце	Латеральное промежуточное (серое) вещество спинного мозга (Th_I—Th_{IV}) (С)	Передние ветви спинномозговых нервов, спинномозговые нервы, белые соединительные ветви, межузловые ветви симпатического ствола (С)	Верхний шейный узел, средний шейный узел, шейно-грудной узел, грудные узлы симпатического ствола (С)	Верхний шейный сердечный нерв, средний шейный сердечный нерв, нижний шейный сердечный нерв, грудные сердечные нервы (С)
	Заднее ядро блуждающего нерва (Пс)	Блуждающий нерв, верхняя и нижняя шейные сердечные ветви (Пс)	Сердечные узлы (парасимпатические) сердечных сплетений (Пс)	Сердечное сплетение (Пс)
Трахея, бронхи, легкие, пищевод	Латеральное промежуточное (серое) вещество спинного мозга (Th_I—Th_{IV}) (С)	Передние ветви спинномозговых нервов, спинномозговые нервы, белые соединительные ветви, межузловые ветви симпатического ствола (С)	Шейно-грудной (звездчатый) узел, грудные узлы (3—5) (С)	Легочные ветви, легочное сплетение, пищеводные волокна, пищеводное сплетение (С)
	Заднее ядро блуждающего нерва (Пс)	Блуждающий нерв, бронхиальные ветви, легочное сплетение, пищеводные ветви (Пс)	Парасимпатические узлы вегетативных внутриорганных сплетений (Пс)	Легочное сплетение, пищеводное сплетение (Пс)

Таблица 42 (продолжение)

Иннервируемые органы	**Вегетативные ядра в ЦНС (расположение тел первых нейронов)**	**Топография преганглионарных волокон**	**Вегетативные узлы на периферии (расположение тел вторых нейронов)**	**Топография постганглионарных волокон**
Желудок, двенадцатиперстная, тощая, подвздошная, ободочная кишки, печень, поджелудочная железа, почка, селезенка	Латеральное промежуточное (серое) вещество спинного мозга (С)	Передние ветви спинномозговых нервов, спинномозговые нервы, белые соединительные ветви, межузловые ветви, большой и малый грудные внутренностные нервы, поясничные внутренностные нервы, надпочечниковое сплетение (С)	Чревный узел, аортопочечный узел, верхний брыжеечный узел, нижний брыжеечный узел (С)	Чревное сплетение, верхнее и нижнее брыжеечные сплетения. Печеночное, селезеночное, почечное, надпочечниковое и другие сплетения органов (С)
Надпочечник (корковое вещество), печень, желудок и другие внутренние органы	Заднее ядро блуждающего нерва (Пс)	Блуждающий нерв, передний ствол блуждающего нерва, задний ствол блуждающего нерва, печеночные ветви, чревные ветви (Пс)	Парасимпатические узлы, внутренностное сплетение (Пс)	Печеночное, селезеночное сплетения, сплетение поджелудочной железы, подсерозное, подслизистое и межмышечное сплетения желудка, тонкой и толстой кишок и других полых органов
Надпочечник (мозговое вещество)	Латеральное промежуточное (серое) вещество спинного мозга (Th_{VI}—Th_{XII}) (С)	Передние корешки спинномозговых нервов, спинномозговые нервы, белые соединительные ветви, межузловые ветви, большой и малый грудные внутренностные нервы, надпочечниковое сплетение (С)	Аксоэпителиальные синапсы окончаний 1-го нейрона с клетками мозгового вещества надпочечников (С)	
	Заднее ядро блуждающего нерва (Пс)	Блуждающий нерв, задний ствол блуждающего нерва, чревные ветви, почечные ветви (Пс)	Парасимпатические узлы вегетативных сплетений (Пс)	Почечное и надпочечниковое сплетения (Пс)

Иннервируемые органы	**Вегетативные ядра в ЦНС (расположение тел первых нейронов)**	**Топография преганглионарных волокон**	**Вегетативные узлы на периферии (расположение тел вторых нейронов)**	**Топография постганглионарных волокон**
Прямая кишка, мочевой пузырь, яички (яичники) и их придатки, предстательная железа, матка, влагалище, мужские и женские наружные половые органы	Латеральное промежуточное (серое) вещество спинного мозга (Th_{IV}—Th_{XII}, L_I—L_{II}) (С)	Передние корешки спинномозговых нервов, белые соединительные ветви, межузловые ветви симпатического ствола, крестцовые внутренностные нервы, верхнее и нижнее подчревные сплетения (С)	Крестцовые узлы симпатических стволов (С).	Нижнее прямокишечное сплетение, простатическое сплетение, сплетение семявыносящего протока (маточно-влагалищное), мочепузырное сплетение (С).
	Парасимпатические ядра крестцового отдела спинного мозга (S_{II}—S_{IV}) (Пс)	Передние корешки спинномозговых нервов и их передние ветви, крестцовое сплетение, тазовые внутренностные нервы (Пс)	Тазовые (парасимпатические узлы), внутренностные узлы нижнего прямокишечного сплетения (Пс)	Нижнее прямокишечное сплетение, сплетение семявыносящего протока (маточно-влагалищное сплетение), внутренностные сплетения (Пс)
Кровеносные сосуды тела человека	Латеральное промежуточное (серое) вещество спинного мозга (C_I—C_{III}, Th_I—Th_{III}, L_I—L_{II}) (С)	Передние корешки спинномозговых нервов, спинномозговые нервы, белые соединительные ветви, межузловые ветви симпатического ствола (С)	Узлы симпатического ствола (С)	Симпатические нервы (волокна) к кровеносным сосудам от симпатического ствола и крупных вегетативных сплетений брюшной полости и таза (чревные, подчревные и т. д.); черепные и спинномозговые нервы, околососудистые сплетения (С)

Развитие периферической и вегетативной нервных систем

Периферическая и вегетативная нервные системы развиваются из наружного зародышевого листка — эктодермы. Черепные и спинномозговые нервы у плода закладываются очень рано (5—6-я недели). Миелинизация нервных волокон происходит позже (у преддверного нерва — в 4 мес.; у большинства нервов — на 6—7-м мес.).

Спинномозговые и периферические вегетативные узлы закладываются одновременно с развитием спинного мозга. Исходным материалом для них служат клеточные элементы ганглиозной пластинки, дифференцирующиеся в нейробласты и глиобласты, из которых образуются клеточные элементы спинномозговых узлов. Часть их смещается на периферию в места локализации вегетативных нервных узлов.

Возрастные особенности строения периферической и вегетативной нервных систем

Компоненты вегетативной нервной системы у новорожденных соответствуют таковым у взрослых людей. Возрастные особенности вегетативной нервной системы у новорожденных заключаются в ее незрелости, что выражается в очень низкой дифференцировке нейронов внутриорганных сплетений, особенно у пищеварительной и сердечно-сосудистой систем, что объясняет частую их патологию в этом возрасте. Нейроны мелкие, характеризуются высоким ядерно-цитоплазматическим отношением, базофилией цитоплазмы, малым числом коротких аксонов и дендритов у нейронов. В периферических узлах у нейронов новорожденных дендриты почти не развиты.

В узлах симпатического ствола у новорожденных содержатся и мелкие нейроны (20—25 мкм диаметром), и более крупные (30—45 мкм). Нейроны располагаются компактно, имеют оба типа отростков.

Для новорожденных типична высокая концентрация периартериальных симпатических нервов (периартериальные сплетения).

Созревание периферического отдела вегетативной нервной системы заключается в увеличении их размеров за счет содержания цитоплазмы, увеличения числа органелл, базофильной субстанции (вещество Ниссля), длины и количества отростков, формирования новых синапсов. Окончательное созревание периферического отдела вегетативной нервной системы происходит к 3—4-м годам.

Узлы и межузловые связи симпатического ствола у новорожденных уже сформированы. Нервные клетки, образующие узлы, дифференцированы в разной степени, имеются и нейробласты, и функционально зрелые нейроны. Количество крестцовых узлов симпатического ствола составляет 2—4 (концентрированный тип строения) или 5—6 (сегментарный тип строения). Хорошо выражены соединительные ветви, отходящие от него, особенно отчетливо — связи между узлами симпатического ствола и блуждающим нервом. Четко прослеживаются внеорганные нервные сплетения.

Вегетативные сплетения брюшной полости и таза у детей характеризуются непостоянством входящих в их состав узлов, формой, связями с соседними сплетениями. У новорожденных количество узлов у чревного сплетения варьирует, размеры узла — от 1×1 мм до 3×9 мм. Образующие его компоненты — большой и малый внутренностные нервы, висцеральные ветви симпатического ствола — выражены хорошо.

Верхнее подчревное сплетение и тазовые внутренностные нервы у новорожденных уже выражены хорошо, имеются их связи с тазовым сплетением. Тазовое сплетение в этом возрасте расположено в клетчатке около семенных пузырьков (у девочек — в околоматочной клетчатке), образовано нервными узлами, симпатическими, парасимпатическими и афферентными волокнами. В составе нервных узлов имеются и нейробласты, и зрелые нейроны.

Узлы парасимпатической части вегетативной нервной системы, их нервные связи у новорожденных в основном сформированы.

Варианты и аномалии строения вегетативной нервной системы

Шейная часть симпатического ствола иногда раздвоена. Число узлов шейной части симпатического ствола может достигать шести. Узлы симпатического ствола варьируют по форме и размерам.

Верхний шейный узел варьирует по величине и форме, иногда он разделен на три промежуточных узла, соединенных ветвями. Верхний шейный сердечный нерв часто соединен с ветвями возвратного гортанного нерва, с ветвями нижнего шейного узла симпатического ствола. Средний шейный узел часто имеет соединительные ветви с диафрагмальным нервом своей стороны. Шейно-грудной узел иногда разделяется на два, редко — три узла, может образовывать соединительную ветвь с диафрагмальным нервом. Наружное сонное сплетение иногда отдает ветви к крылонебному узлу.

Количество грудных узлов у симпатического ствола варьирует от 5 до 13. От первого грудного узла часто отходит соединительная ветвь к нижнему шейному сердечному нерву. Большой внутренностный нерв иногда начинается от второго — третьего грудных симпатических узлов. Число поясничных узлов у симпатического ствола варьирует от 1 до 7, крестцовых узлов — от 2 до 6. Редко симпатический ствол прерывается на уровне между V поясничным и I крестцовым позвонками.

Ресничный узел иногда замещен небольшим сплетением нервов, иногда имеются добавочные крыловидно-небный, поднижнечелюстной и подъязычный узлы. Подъязычный узел может отсутствовать.

В период новорожденности и в более старшем возрасте в составе тазового сплетения может иметься один нервный узел (*компактный тип строения*), мелкие и многочисленные нервные узлы (рассыпной тип строения) или же одновременно присутствовать крупный и большое количество мелких нервных узлов (смешанный тип строения).

Вопросы для повторения и самоконтроля

1. Назовите ядра (центры) вегетативной нервной системы. Где находится каждое из этих ядер?
2. Какие анатомические образования относят к периферическому отделу вегетативной нервной системы?
3. Проследите путь нервного импульса из боковых столбов спинного мозга (центров симпатической регуляции) до одного из органов (например, поднижнечелюстной, околоушной, подъязычной желез, слизистой оболочки губы, глотки и др.).
4. Назовите нервы, отходящие от шейного и грудного отделов симпатического ствола.

5. Назовите узлы чревного сплетения. Где они располагаются?
6. Какие узлы входят в состав парасимпатической части вегетативной нервной системы? Откуда к каждому из этих узлов подходят преганглионарные волокна и куда следуют постганглионарные волокна?
7. Назовите особенности строения вегетативной нервной системы у новорожденных.
8. Расскажите о дифференцировке нейронов вегетативной нервной системы после рождения.
9. В каком возрасте происходит окончательное «созревание» периферического отдела вегетативной нервной системы?

ОРГАНЫ ЧУВСТВ

В области головы располагаются *органы чувств* (organa sensuum), воспринимающие внешнее воздействие, преобразующие его энергию в нервный импульс и передающие этот импульс в головной мозг. Органы чувств обеспечивают ориентацию во внешней среде. В коре головного мозга внешние воздействия и взаимоотношения организма с внешней средой анализируются, в результате чего моделируется поведение, ответные реакции организма. К органам чувств относят органы зрения, слуха и равновесия, обоняния и вкуса, а также кожное чувство. Наиболее сложно устроены орган зрения и орган слуха и равновесия.

ОРГАН ЗРЕНИЯ

Орган зрения получает информацию о состоянии внешней среды. Световое раздражение трансформируется в нервный импульс, который по зрительному проводящему пути поступает в головной мозг, в кору большого мозга, где происходит высший анализ видимых картин. Орган зрения, парный, расположен в глазнице и включает ***глаз*** и ***вспомогательные структуры глаза*** (глазодвигательные мышцы, слезный аппарат, веки) (oculus et structurae pertinentes).

Глазное яблоко

Глазное яблоко (bulbus oculi) расположено в глазнице. У него различают *передний* и *задний полюса* (polus anterior, polus posterior) — наиболее выпуклые, отдаленные друг от друга точки. *Наружная ось глазного яблока* (axis bulbi externus) — это линия между самым передним местом передней поверхности роговицы и серединой наружной поверхности склеры. *Внутренней осью глазного яблока* (axis bulbi internus) считают линию, соединяющую переднюю поверхность середины роговицы и точку сетчатки, соответствующую заднему полюсу глаза (рис. 478). Средняя длина наружной оси глазного яблока равна 24 мм, внутренней оси — 21,75 мм. *Зрительная ось глаза* (axis optica) — это линия между вершиной переднего полюса и дном центральной ямки сетчатки. *Экватором* глазного яблока считают наибольшую ширину яблока, перпендикулярную его наружной оси.

Различают три оболочки глазного яблока, окружающие ядро глаза, к которому относят хрусталик, стекловидное тело и водянистую влагу в передней и задней камерах. Наружная оболочка глазного яблока — фиброзная, средняя — сосудистая, внутренняя — (светочувствительная) сетчатка.

Фиброзная оболочка (tunica fibrosa bulbi) состоит из роговицы (передней части) и склеры, разграниченных *круговой бороздой склеры* (sulcus sclerae) (рис. 479). Прозрачная *роговица* (cornea) не имеет сосудов, она выпуклая кпереди и вогнутая сзади. Наиболее выпуклая спереди точка роговицы называется *вершиной роговицы*. Через роговицу свет проходит внутрь глаза. Диаметр роговицы составляет около 11,65 мм. Периферический край — *лимб роговицы* (limbus corneae) — фиксирован в переднем отделе склеры. У роговицы имеются *передняя* и *задняя поверхности* (facies anterior, facies posterior). В составе роговицы имеются *передний эпителий* (epithelium anteri-

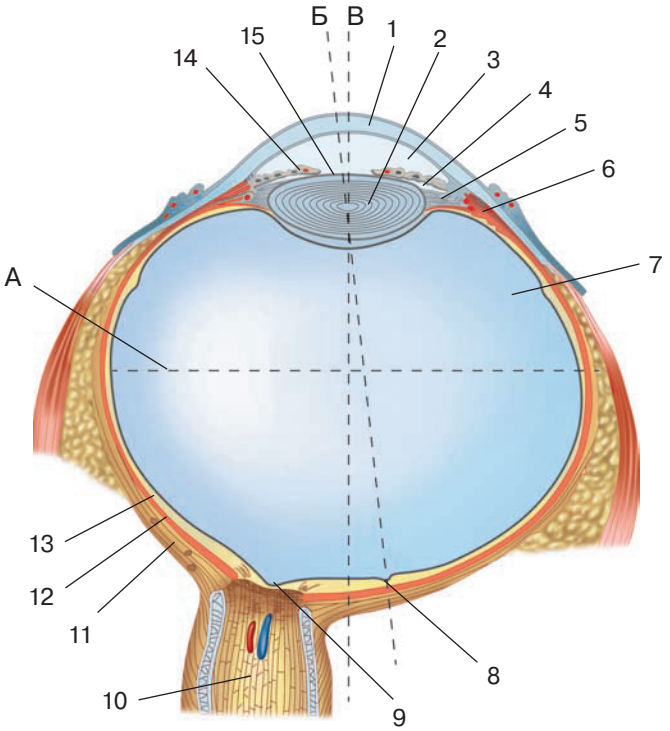

Рис. 478. Строение глазного яблока. Горизонтальный разрез. Схема:

А — экватор; Б — зрительная ось; В — наружная ось глазного яблока.

1 — роговица; 2 — хрусталик; 3 — передняя камера глаза; 4 — задняя камера глаза; 5 — ресничный поясок; 6 — ресничное тело; 7 — стекловидное тело; 8 — центральная ямка; 9 — диск зрительного нерва; 10 — зрительный нерв; 11 — склера; 12 — собственно сосудистая оболочка; 13 — сетчатка глаза; 14 — радужка; 15 — зрачок

us), *передняя пограничная пластинка* (lamina limitans anterior), *собственное вещество* (substantia propria), *задняя пограничная пластинка* (lamina limitans posterior) и *задний эпителий* (epithelium posterius).

Склера (sclera) — бóльшая задняя часть фиброзной оболочки глазного яблока — состоит из плотной соединительной ткани. Внутренняя поверхность склеры на всем протяжении примыкает к сосудистой оболочке, между которыми находится узкое *околососудистое пространство* (spatium perichoroideale). На границе с роговицей в склере имеется круговой канал — *венозный синус склеры* (sinus venosus sclerae), или Шлеммов канал, в который оттекает жидкость (*водянистая влага*) из глазного яблока. У заднего полюса глазного яблока склера имеет вид *решетчатой пластинки* (lamina cribrosa sclerae), через отверстия которой проходят волокна зрительного нерва.

Сосудистая оболочка глазного яблока (tunica vasculosa bulbi) непосредственно прилежит к внутренней стороне склеры, с которой прочно сращена у места выхода из глазного яблока зрительного нерва и у границы склеры с роговицей. У сосудистой оболочки различают собственно сосудистую оболочку, ресничное тело и радужку (рис. 480). *Собственно сосудистая оболочка* (choroidea), занимающая большую заднюю

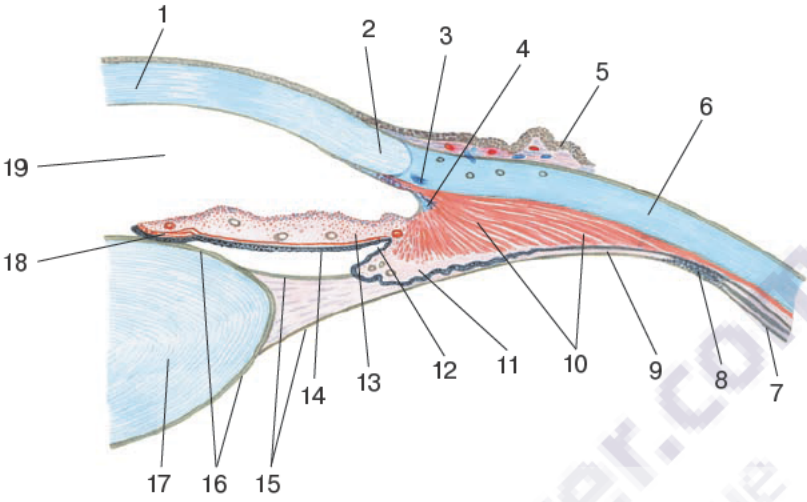

Рис. 479. Переднебоковая часть глазного яблока. Горизонтальный разрез. Вид сверху:
1 — роговица; 2 — лимб роговицы; 3 — венозный синус склеры; 4 — радужно-роговичный угол; 5 — конъюнктива; 6 — склера; 7 — зрительная часть сетчатки; 8 — зубчатый край сетчатки; 9 — ресничная часть сетчатки; 10 — ресничная мышца; 11 — ресничные отростки; 12 — задняя камера глаза; 13 — радужка; 14 — задняя поверхность радужки; 15 — ресничный поясок; 16 — капсула хрусталика; 17 — хрусталик; 18 — сфинктер зрачка; 19 — передняя камера глаза

часть глазного яблока, богата кровеносными сосудами. *Ресничное тело* (corpus ciliare) — средний утолщенный отдел сосудистой оболочки, расположенный в виде кругового валика у перехода роговицы в склеру. Кпереди от ресничного тела находится радужка — передний отдел сосудистой оболочки. Основу ресничного тела образует гладкая ресничная мышца. При сокращении ресничной мышцы

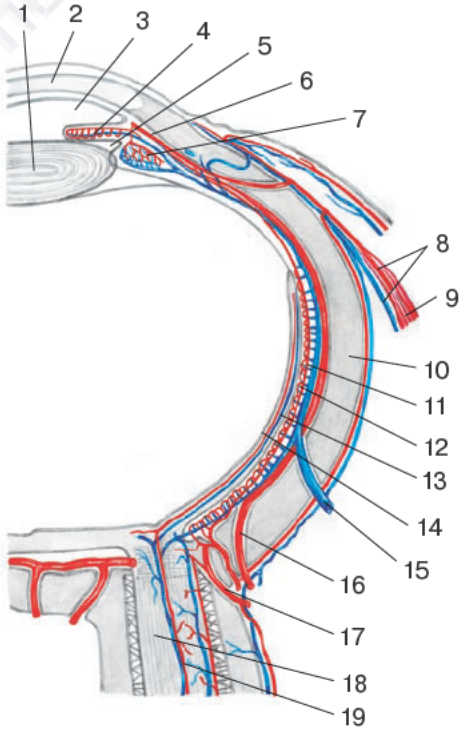

Рис. 480. Сосудистая оболочка глазного яблока, правого. Горизонтальный разрез. Вид сверху:
1 — хрусталик; 2 — роговица; 3 — передняя камера глаза; 4 — малый артериальный круг радужки; 5 — задняя камера глаза; 6 — большой артериальный круг радужки; 7 — ресничное тело; 8 — передние ресничные артерия и вена; 9 — латеральная прямая мышца глаза; 10 — склера; 11 — сосудистая пластинка; 12 — сосудисто-капиллярная пластинка; 13 — верхняя носовая венула сетчатки; 14 — сетчатка; 15 — вортикозная вена; 16 — длинная задняя ресничная артерия; 17 — короткая задняя ресничная артерия; 18 — зрительный нерв; 19 — центральная артерия сетчатки

происходит аккомодация (изменение кривизны хрусталика) — приспособление к четкому видению предметов, находящихся на различном расстоянии. У ресничной мышцы выделяют *меридиональные*, *циркулярные* и *радиальные пучки* гладкомышечных клеток. Передняя часть ресничного тела (*ресничный венец*, corona ciliaris) образован 70—75 радиально ориентированными утолщенными *ресничными складками* (plicae ciliares) с их ресничными отростками. *Ресничные отростки* (processus ciliares) богаты кровеносными сосудами, выделяющими в заднюю камеру глаза водянистую влагу. От ресничных отростков кпереди отходят соединительнотканные волокна, образующие *ресничный поясок* (Циннова связка), который вплетается в капсулу хрусталика. Заднюю часть ресничного тела называют *ресничным кружком* (orbiculus ciliaris). Он имеет вид пояска шириной около 4 мм.

Радужка (iris) — передняя часть сосудистой оболочки, видимая через прозрачную роговицу, имеет форму фронтально расположенного диска. В центре радужки имеется круглое отверстие — *зрачок* (pupilla), ограниченное *зрачковым краем* (margo pupillaris) радужки. Диаметр зрачка в среднем равен 4 мм, при ярком свете он суживается до 2 мм, в темноте расширяется до 6 мм. Наружный *ресничный край* (margo ciliaris) радужки соединяется с ресничным телом и склерой при помощи *гребенчатой связки* (lig. pectinatum), которая располагается в пространстве *радужко-роговичного угла* (angulus iridocornealis), образованного радужкой и роговицей. У радужки имеются передняя и задняя поверхности. *Передняя поверхность* (facies anterior) радужки направлена к передней камере глазного яблока, *задняя поверхность* (facies posterior) — к задней камере и к хрусталику. В заднем отделе радужки располагается *пигментный эпителий* (epithelium pigmentosum), придающий радужке определенный цвет. В ванной рыхлой волокнистой соединительной тканью, находятся две гладкие мышцы: циркулярный *сфинктер* (суживатель) *зрачка* (m. sphincter pupillae) и *дилататор* (расширитель) *зрачка* (m. dilatator pupillae), имеющий радиальное направление волокон (рис. 481).

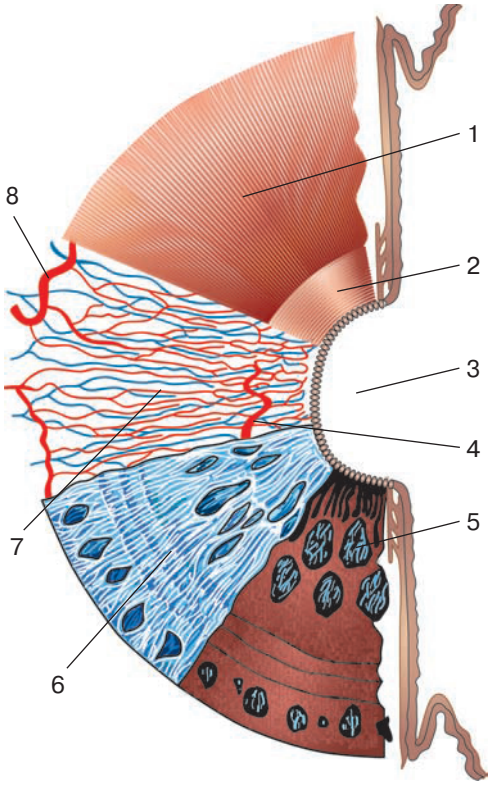

Рис. 481. Строение радужки глазного яблока. Вид спереди. Схема:

1 — расширитель (дилататор) зрачка; 2 — сфинктер зрачка; 3 — зрачок; 4 — малый артериальный круг радужки; 5 — пигментный эпителий; 6 — внутренний пограничный слой; 7 — сосудистый слой; 8 — большой артериальный круг радужки

Внутренняя оболочка глазного яблока (tunica interna bulbi), или ***сетчатка*** (retina), плотно прилежит с внутренней стороны к сосудистой оболочке на всем ее протяжении. У сетчатки выделяют два слоя (листка): наружную *пигментную часть* (pars pigmentosa) и сложно устро-

енную внутреннюю светочувствительную, получившую название *нервной части* (pars nervosa). По функции выделяют бóльшую заднюю *зрительную часть сетчатки* (pars optica retinae) и меньшую переднюю *«слепую» часть сетчатки* (pars caeca retinae), прилежащую сзади к ресничному телу. Зрительная часть сетчатки содержит светочувствительные клетки («палочки» и «колбочки»). «Слепая» часть сетчатки этих клеток не имеет. В заднем отделе сетчатки на дне глазного яблока находится беловатого цвета пятно диаметром около 1,7 мм — *диск зрительного нерва* (discus nervi optici), который является местом выхода из глазного яблока зрительного нерва. В центре диска видна входящая в сетчатку центральная артерия сетчатки. Латеральнее диска зрительного нерва (примерно на 4 мм) находится *центральная ямка* (fovea centralis) — место наилучшего видения (рис. 482).

У нервной части сетчатки различают следующие слои: наружный пограничный слой, пигментный слой, слой палочек и колбочек, внутренний зернистый слой, ганглионарный слой, слой нервных волокон и внутренний пограничный слой (рис. 483).

К внутренней части (ядру) глазного яблока принадлежат хрусталик, стекловидное тело и водянистая влага, составляющие вместе с роговицей светопреломляющие среды глазного яблока. *Передняя камера* (camera anterior) глазного яблока находится между роговицей спереди и передней поверхностью радужки сзади. По окружности, там, где сходятся края роговицы и радужки, камера ограничена *гребенчатой связкой,* между пучками волокон которой находятся щели — *пространства* (Фонтановы) *радужно-роговичного угла.* Через эти пространства водянистая влага из передней камеры оттекает в венозный синус склеры и далее в передние ресничные вены. Через зрачок передняя камера сообщается с *задней камерой* глазного яблока, расположенной позади радужки и впереди хрусталика. Задняя камера сообщается с пространствами между *волокнами пояска*, соединяющими капсулу хрусталика с ресничным телом. *Пространства пояска* имеют вид круговой щели, лежащей по периферии хрусталика.

Хрусталик (lens), расположенный позади камер глазного яблока, имеет форму двояковыпуклой линзы и высокую светопреломляющую способность. Снаружи хрусталик покрыт тонкой прозрачной эластичной *капсулой* (capsula lentis), которая ресничным пояском прикрепляется к ресничному телу. *Передняя поверхность* (facies anterior) хрусталика обращена в сторону задней камеры глазного яблока, *задняя поверхность* (facies posterior) прилежит к передней поверхности стекловидного тела. Крайнюю точку передней поверхности называют *передним полюсом* (polus anterior) хрусталика, задней поверхности — *задним полюсом* (polus posterior). Передний и задний полюсы хрусталика соединяет его *ось* (axis), круглый край хрусталика называют его *экватором* (equator). *Веще-*

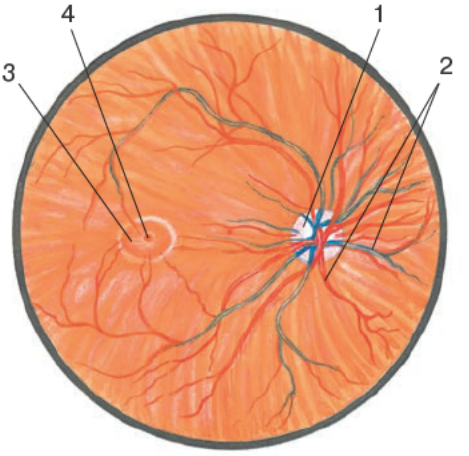

Рис. 482. Задняя часть сетчатки глаза, правого. Офтальмоскопическая картина глазного дна:

1 — диск зрительного нерва (слепое пятно); 2 — кровеносные сосуды; 3 — желтое пятно; 4 — центральная ямка

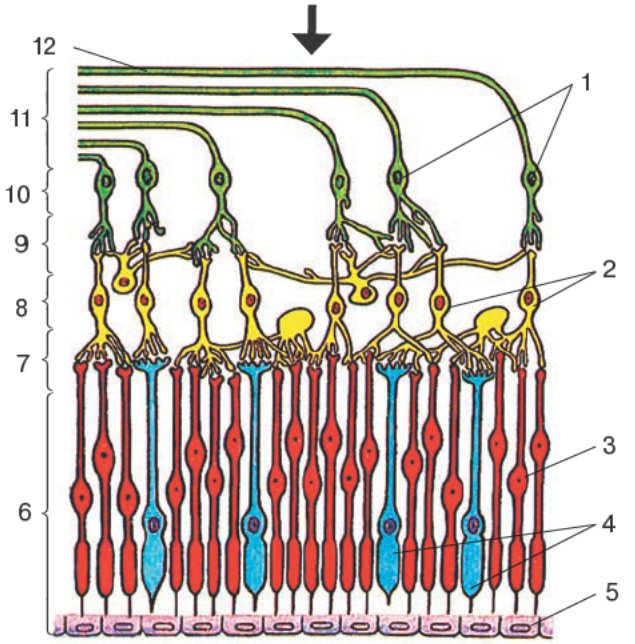

Рис. 483. Строение сетчатки глаза. Стрелка указывает направление пучка света. Схема:
1 — ганглиозные клетки; 2 — биполярные клетки; 3 — палочки; 4 — колбочки; 5 — пигментный слой; 6 — слой палочек и колбочек; 7 — наружный сетчатый слой; 8 — внутренний зернистый слой; 9 — внутренний сетчатый слой; 10 — ганглионарный слой; 11 — слой нервных волокон; 12 — нервное волокно

ство хрусталика прозрачное, плотное, не содержит сосудов и нервов. Его менее плотную наружную часть называют *корой хрусталика*, более плотную срединную часть — *ядром хрусталика* (nucleus lentis). Хрусталик состоит из волокон (*волокна хрусталика*, fibrae lentis), вытянутых в длину и идущих в меридиональном направлении.

Стекловидное тело (corpus vitreum), имеющее желеобразную консистенцию, находится позади хрусталика. Объем стекловидного тела составляет 3,9 мл. Снаружи оно покрыто *стекловидной мембраной* (membrana vitrea). Передняя поверхность стекловидного тела вогнута в виде округлой ямки (*стекловидная ямка*, fossa hyaloidea), соответствующей кривизне задней поверхности прилежащего к нему хрусталика. У стекловидного тела различают *стекловидную строму* (stroma vitreum), имеющую опорное значение, и *стекловидную жидкость* (humor vitreus), показатель преломления которой равен показателю преломления водянистой влаги.

Возрастные особенности строения глазного яблока

Глазное яблоко у новорожденного относительно большое. В глазнице оно располагается более поверхностно и латеральнее, чем у взрослых людей, у которых оно находится глубже (связано с малыми размерами глазницы у новорожденных). Передне-задний размер глазного яблока у новорожденных составляет 17,5 мм, масса — 2,3 г, объем — 3,35 см^3 (у взрослого человека — 4,5 см^3). Зрительная ось глазного яблока про-

ходит латеральнее, чем у взрослого человека. Увеличивается глазное яблоко на первом году жизни ребенка быстрее, чем в последующие годы. К 5 годам масса глазного яблока увеличивается на 70%, а к 20—25 годам — в 3 раза по сравнению с новорожденным.

Роговица у новорожденного относительно толстая, кривизна ее в течение жизни почти не меняется. В грудном, детском и подростковом возрастах роговица еще недостаточно дифференцированная. В ней продолжается синтез аморфного вещества и фибрилл. В зрелом возрасте процессы в роговице менее активны.

Ресничное тело у новорожденного развито слабо. Рост и дифференцировка ресничной мышцы идут быстро.

Радужка у новорожденного выпуклая кпереди, пигмента в ней мало, диаметр зрачка равен 2,5 мм. По мере увеличения возраста ребенка толщина радужки увеличивается, количество пигмента в ней возрастает, диаметр зрачка становится больше.

У детей до 6—7 месяцев жизни в сетчатке происходит увеличение количества дифференцированных колбочек. В дальнейшем сетчатка не подвергается выраженным возрастным преобразованиям. В пожилом и старческом возрастах наблюдаются извитость и местное сужение артерий сетчатки, атрофические изменения пигментного эпителия, уплотнение аморфного вещества и дегенерация ганглиозных клеток.

Хрусталик у новорожденного почти круглый, радиусы его передней и задней кривизны примерно равны. Особенно быстро растет хрусталик в течение 1-го года жизни, в дальнейшем темпы роста его снижаются.

Вспомогательные органы глаза

К ***вспомогательным органам глаза*** (structurae oculi accessoriae) относят наружные мышцы глазного яблока, веки и слезный аппарат.

Поперечнополосатые мышцы (всего шесть мышц) прикрепляются к наружной поверхности глазного яблока. Различают верхнюю, нижнюю, латеральную и медиальную прямые мышцы, верхнюю и нижнюю косые мышцы (рис. 484). Все прямые и верхняя косая мышцы начинаются в глубине глазницы от *общего сухожильного кольца* (anulus tendineus communis), которое прикрепляется к надкостнице глазницы вокруг зрительного канала. Это кольцо окружает зрительный нерв и глазную артерию. От общего сухожильного кольца начинается также *мышца, поднимающая верхнее веко* (m. levator palpebrae superioris), располагающаяся в глазнице над верхней прямой мышцей глазного яблока и заканчивающаяся в толще верхнего века. Прямые мышцы идут вдоль соответствующих стенок глазницы, по сторонам от зрительного нерва, и короткими сухожилиями вплетаются в склеру впереди экватора глазного яблока, на 5—8 мм кзади от края роговицы. Прямые мышцы поворачивают глазное яблоко вокруг двух взаимно пересекающихся осей — вертикальной и горизонтальной (поперечной). *Латеральная* и *медиальная прямые мышцы* (mm.recti lateralis et medialis) поворачивают глазное яблоко кнаружи или кнутри вокруг вертикальной оси, каждая в свою сторону. *Верхняя* и *нижняя прямые мышцы* (mm. recti superior et inferior) поворачивают глазное яблоко вверх и вниз вокруг поперечной оси. Зрачок при действии верхней прямой мышцы направляется кверху и несколько кнаружи, а при действии нижней прямой мышцы — книзу и кнутри. *Верхняя косая мышца* (m. obliquus superior) находится в верхнемедиальной части глазницы, между верхней и медиальной прямыми мышцами. Вблизи блоковой ямки эта мышца переходит в покрытое синовиальным влагалищем тонкое круглое сухожилие, которое переки-

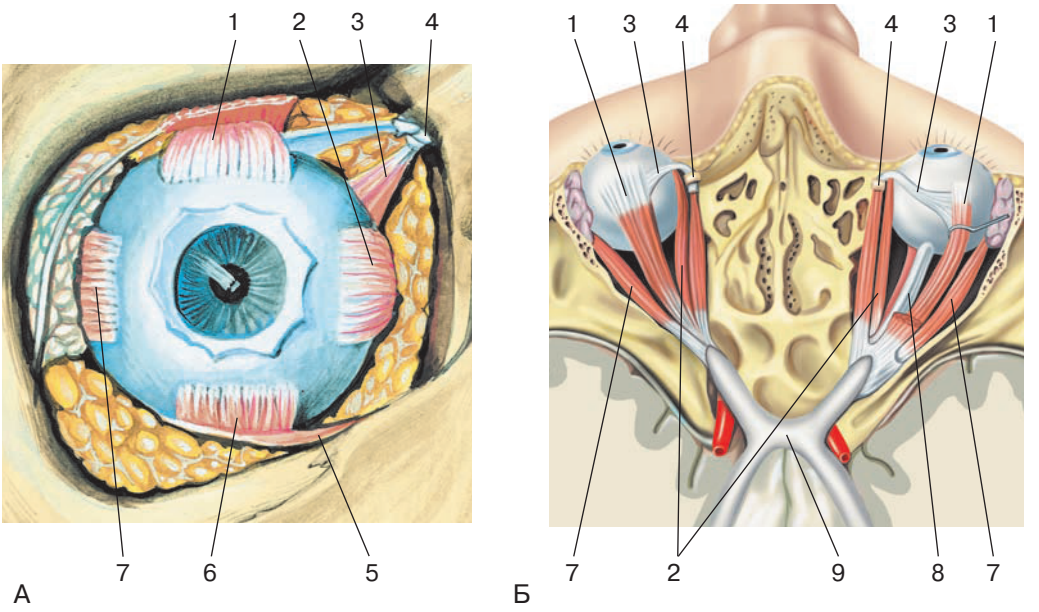

Рис. 484. Наружные мышцы глазного яблока:

А — правого, вид спереди; Б — правого и левого, вид сверху.

1 — верхняя прямая мышца глаза; 2 — медиальная прямая мышца глаза; 3 — верхняя косая мышца глаза; 4 — блок; 5 — нижняя косая мышца глаза; 6 — нижняя прямая мышца глаза; 7 — латеральная прямая мышца глаза; 8 — зрительный нерв; 9 — зрительный перекрест

дывается через *блок* (trochlea) и прикрепляется к верхнелатеральной части глазного яблока. *Нижняя косая мышца* (m. obliquus inferior) начинается на глазничной поверхности верхнечелюстной кости, возле отверстия носослезного канала на нижней стенке глазницы. Короткое сухожилие этой мышцы прикрепляется к глазному яблоку с его латеральной стороны, позади экватора. Обе косые мышцы поворачивают глазное яблоко вокруг переднезадней оси. Верхняя косая мышца поворачивает глазное яблоко и зрачок книзу и латерально, нижняя косая — кверху и латерально.

Веки — парные складки, прикрывающие переднюю поверхность глазного яблока. Различают *верхнее* и *нижнее веки* (palpebrae superior et inferior), между которыми находится *глазная щель* (rima palpebrarum). На границе верхнего века и лба выступает поперечно ориентированный кожный валик, покрытый волосами,— *бровь* (supercilium). У века имеются передняя и задняя поверхности. *Передняя поверхность века* (facies anterior palpebrae) выпуклая, покрыта тонкой кожей с короткими пушковыми волосами; *задняя поверхность века* (facies posterior palpebrae) обращена к глазному яблоку, вогнутая, покрыта конъюнктивой. Веки по бокам сходятся, образуя *латеральную* и *медиальную спайки век* (lig. palpebrale laterale, lig. palpebrale mediale), соответствующие *латеральному* и *медиальному углам глаза* (angulus oculi lateralis, angulus oculi medialis).

Кожа век тонкая и нежная, легко собирается в складки, содержит *сальные железы* (glandulae sebaceae). Вдоль переднего края век в два — три ряда расположены короткие и жесткие волосы — *ресницы* (cilia), корни которых доходят до мышечной основы век. Между корнями ресниц открываются потовые *ресничные железы* (glan-

dulae ciliares), или железы Молля. В толще каждого века имеется плотная пластинка, называемая *хрящом века*. В *верхнем хряще века* насчитывается 30—40 столбчатой формы желез, а в нижнем хряще века — 20—30 желез (Мейбомиевы железы), выделяющих жировой секрет.

Подкожная клетчатка у век рыхлая, мышечный слой образован круговой мышцей глаза. Задняя (внутренняя) поверхность век выстлана соединительнотканной оболочкой — *конъюнктивой* (tunica conjunctiva). Различают конъюнктиву век и *конъюнктиву глазного яблока* (tunica conjunctiva bulbi). *Конъюнктива век* (tunica conjunctiva palpebrarum) покрывает веки изнутри. В месте перехода конъюнктивы с верхнего и нижнего век на глазное яблоко образуются углубления, которые названы *верхним* и *нижним сводами конъюнктивы* (fornix conjunctivae superior, fornix conjunctivae inferior). Пространство, располагающееся кпереди от глазного яблока и ограниченное конъюнктивой, называют *конъюнктивальным мешком* (saccus conjunctivalis). В области медиального угла глаза находится углубление — *слезное озеро* (lacus lacrimalis), где имеется небольшое возвышение — *слезное мясцо* (caruncula lacrimalis). Латеральнее слезного мясца находится *полулунная складка* (plica semilunaris) конъюнктивы. На свободном крае верхнего и нижнего век, возле медиального угла глаза, кнаружи от слезного озера имеется возвышение — слезный сосочек, на вершине которого в слезной точке начинается слезный каналец.

Слезный аппарат (apparatus lacrimalis) включает слезную железу с ее выводными канальцами и слезоотводящие пути (рис. 485). ***Слезная железа*** (glandula lacrimalis), вырабатывающая слезную жидкость (слезу), находится в ямке слезной железы, расположенной в латеральном углу верхней стенки глазницы. Сухожилие мышцы, поднимающей верхнее веко, разделяет железу на большую верхнюю *глазничную часть* (pars orbitalis) и меньшую нижнюю *вековую часть* (pars palpebralis). *Выводные канальцы* (ductuli excretorii) слезной железы в количестве до 15 штук открываются в верхний конъюнктивальный мешок в латеральной части верхнего свода конъюнктивы. Слезная жидкость омывает глазное яблоко и по *слезному ручью* (rivus lacrimalis) по краям век оттекает в область медиального угла глаза в *слезное озеро* (lacus lacrimalis), где берут начало короткие изогнутые верхний и нижний *слезные канальцы* (canaliculi lacrimales), открывающиеся в слезный мешок. *Слезный мешок* (saccus lacrimalis) расположен в ямке слезного мешка, находящейся в нижнемедиальном углу глазницы, который книзу переходит *носослезный проток* (ductus nasolacrimalis), заканчивающийся в носовой полости, в передней части нижнего носового хода.

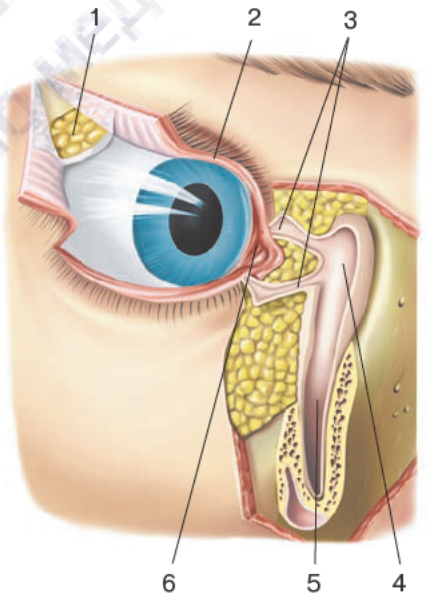

Рис. 485. Слезный аппарат глаза, правого. Кожные покровы верхнебоковой части верхнего века рассечены и отведены, носослезный канал вскрыт. Вид спереди:

1 — слезная железа; 2 — верхнее веко; 3 — слезный каналец; 4 — слезный мешок; 5 — носослезный проток; 6 — слезное озеро

Фасции и клетчаточные пространства глазницы

Фасции глазницы хорошо развиты. *Глазничная перегородка* (septum orbitale) разделяет глазницу на передний (веки, слезовыводящий аппарат, вековая часть слезной железы) и задний отделы (глазное яблоко, жировое тело глазницы). Глазничная перегородка, образующая вместе с хрящами мягкий остов век, в медиальной части своей части более рыхлая, состоит обычно из нескольких фасциальных пластинок со слабо ориентированными коллагеновыми волокнами и прослойками жировой ткани между ними, содержит отверстия для сосудов и нервов. Латеральная часть глазничной перегородки более плотная. Кпереди от глазничной перегородки в толще век находится круговая мышца глаза. Глазное яблоко окружено его оболочкой — *влагалищем глазного яблока* (Теноновой капсулой) (vagina bulbi), рыхло соединяющейся со склерой. Щель между глазным яблоком и его влагалищем называется *эписклеральным пространством* (spatium episclerale). На задней поверхности глазного яблока его влагалище сращено с наружным влагалищем зрительного нерва, спереди влагалище подходит к своду конъюнктивы. Влагалище глазного яблока прободают сосуды и нервы, а также сухожилия глазодвигательных мышц, собственные фасции которых сращены с этим влагалищем.

Глазница выстлана надкостницей, срастающейся в области зрительного канала и верхней глазничной щели с твердой оболочкой головного мозга. *Надкостниц*а (periorbita) образует утолщения на краях отверстий и щелей глазницы и истончена в центральных участках костных стенок. Соединительнотканные футляры (мышечные фасции) прямых мышц глаза окружают их на всем протяжении, от общего сухожильного кольца до глазного яблока.

Между влагалищем глазного яблока и надкостницей глазницы, вокруг глазодвигательных мышц и зрительного нерва, залегает пронизанная соединительнотканными перемычками жировая ткань — *жировое тело глазницы* (corpus adiposum orbitae), выполняющее роль эластичной подушки для глазного яблока. По ходу зрительного нерва также имеется слой жировой клетчатки, у его нижнелатеральной поверхности она толще, чем у верхнемедиальной поверхности.

Иннервация глазного яблока: чувствительная — ветви глазного нерва (из тройничного нерва). Среди них длинные ресничные нервы (из носоресничного нерва — к глазному яблоку). Нижнее веко — подглазничный нерв (из верхнечелюстного нерва — ветви тройничного нерва). Ресничная мышца и сфинктер зрачка — парасимпатические волокна глазодвигательного нерва; расширитель зрачка — симпатические волокна внутреннего сонного сплетения. Двигательная иннервация верхней, нижней и медиальной прямых, нижней косой мышц глаза, а также мышцы, поднимающей верхнее веко,— глазодвигательный нерв; латеральная прямая мышца — отводящий нерв, верхняя косая мышца — блоковый нерв.

Кровоснабжение: глазное яблоко и его вспомогательные органы — ветви глазной артерии (из внутренней сонной артерии); к сетчатке идет центральная артерия сетчатки; к склере глаза — задние короткие ресничные артерии; к векам и конъюнктиве — медиальные и латеральные артерии век, анастомозирующие между собой; слезную железу кровоснабжает артерия слезной железы. У латерального и зрачкового края радужки имеются *большой* и *малый артериальные круги*.

Венозная кровь оттекает по глазным венам в пещеристый синус. *Лимфа* оттекает от век и конъюнктивы в поднижнечелюстные, поверхностные и глубокие околоушные (предушные) лимфатические узлы.

Проводящий путь зрительного анализатора

Свет проходит через прозрачные роговицу, водянистую влагу передней и задней камер глаза, хрусталик, стекловидное тело и направляется на сетчатку (область пятна с его центральной ямкой). С помощью ресничной мышцы хрусталик увеличивает или уменьшает свою кривизну при видении на близкое или дальнее расстояние, что обеспечивает направление пучка света всегда на центральную ямку сетчатки. Смещение глазных яблок в сторону рассматриваемого объекта обеспечивают глазодвигательные мышцы. Свет проникает в глубокие слои сетчатки, где в результате фотохимических превращений зрительных пигментов в палочках и колбочках возникает нервный импульс, который передается сначала биполярным, а затем ганглиозным нейроцитам (рис. 486). Отростки ганглиозных нейроцитов формируют зрительный нерв, который покидает глазницу через зрительный канал и на нижней поверхности мозга образует зрительный перекрест; также перекрещиваются волокна зрительного нерва, следующие от медиальной

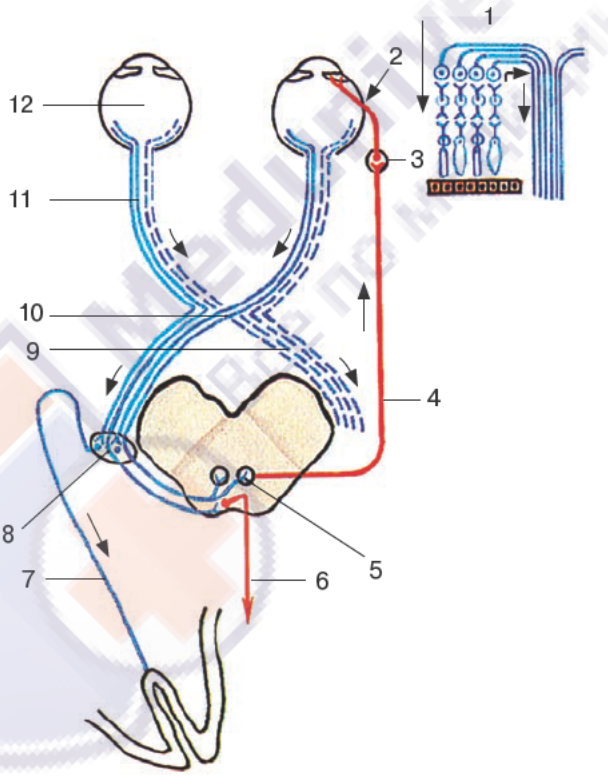

Рис. 486. Проводящий путь зрительного анализатора. Схема:

1 — схема строения сетчатки и формирования зрительного нерва (длинная стрелка показывает направление света в сетчатке); 2 — короткие ресничные нервы; 3 — ресничный узел; 4 — глазодвигательный нерв; 5 — ядро глазодвигательного нерва; 6 — крышеспинномозговой путь; 7 — зрительная лучистость; 8 — латеральное коленчатое тело; 9 — зрительный тракт; 10 — зрительный перекрест; 11 — зрительный нерв; 12 — глазное яблоко

половины сетчатки. Зрительный тракт образуют нервные волокна ганглиозных клеток латеральной части сетчатки своей стороны и медиальной части сетчатки глазного яблока другой стороны. Нервные волокна по зрительному тракту следуют к подкорковым зрительным центрам — латеральному коленчатому телу и верхним холмикам крыши среднего мозга). Аксоны нейроцитов латерального коленчатого тела достигают участка затылочной доли коры большого мозга возле шпорной борозды, где осуществляется высший анализ зрительных восприятий. Часть аксонов ганглиозных клеток проходит до верхнего холмика, откуда импульсы поступают в добавочное ядро глазодвигательного нерва, обеспечивающего иннервацию мышцы, суживающей зрачок, и ресничной мышцы. По этим волокнам в ответ на световое раздражение зрачок суживается (зрачковый рефлекс).

Возрастные особенности строения вспомогательных органов глаза

Мышцы глазного яблока у новорожденных развиты достаточно хорошо. Однако координация движений этих мышц наступает начиная со 2-го месяца жизни ребенка. Слезная железа имеет небольшие размеры, выводные канальцы железы тонкие. Функция слезоотделения появляется также на 2-м месяце жизни ребенка.

Влагалище глазного яблока у новорожденных и детей грудного возраста тонкое, жировое тело глазницы развито слабо.

Зрительный нерв у новорожденных тонкий (0,8 мм), короткий. К 20 годам жизни его диаметр возрастает почти вдвое.

Развитие органа зрения

У человека глазное яблоко развивается из нескольких источников. Светочувствительная оболочка (сетчатка) происходит из боковой стенки мозгового пузыря (будущий промежуточный мозг), хрусталик — непосредственно из эктодермы, сосудистая и фиброзная оболочки — из мезенхимы. На ранней стадии развития зародыша (конец 1-го — начало 2-го месяца внутриутробной жизни) на боковых стенках первичного мозгового пузыря появляется парное выпячивание — глазные пузыри (зародыш длиной 5,5 мм) (рис. 487). Периферические отделы их расширяются, растут в сторону эктодермы, а соединяющие с мозгом ножки суживаются и в дальнейшем превращаются в зрительные нервы. Далее стенка глазного пузыря впячивается внутрь его, и пузырь превращается в двухслойный глазной бокал. Наружная стенка бокала в дальнейшем истончается и трансформируется в наружный пигментный слой, а из внутренней стенки образуется сложно устроенная световоспринимающая часть сетчатки (фотосенсорный слой).

Во время формирования глазного бокала и дифференцировки его стенок прилежащая к глазному бокалу спереди эктодерма превращается в хрусталиковый пузырек. Отделившись от эктодермы, пузырек погружается внутрь глазного бокала. Из него в дальнейшем формируется хрусталик. Из прилежащих к глазному бокалу мезенхимных клеток образуется сосудистая оболочка. Передняя часть фиброзной оболочки становится прозрачной и превращается в роговицу.

В этот же период в глазной бокал через образовавшуюся на нижней его стороне щель проникают мезенхимные клетки, образующие стекловидное тело.

Верхние и нижние веки начинают формироваться на 3-м месяце внутриутробной жизни, вначале в виде складок эктодермы. Эпителий конъюнктивы, в

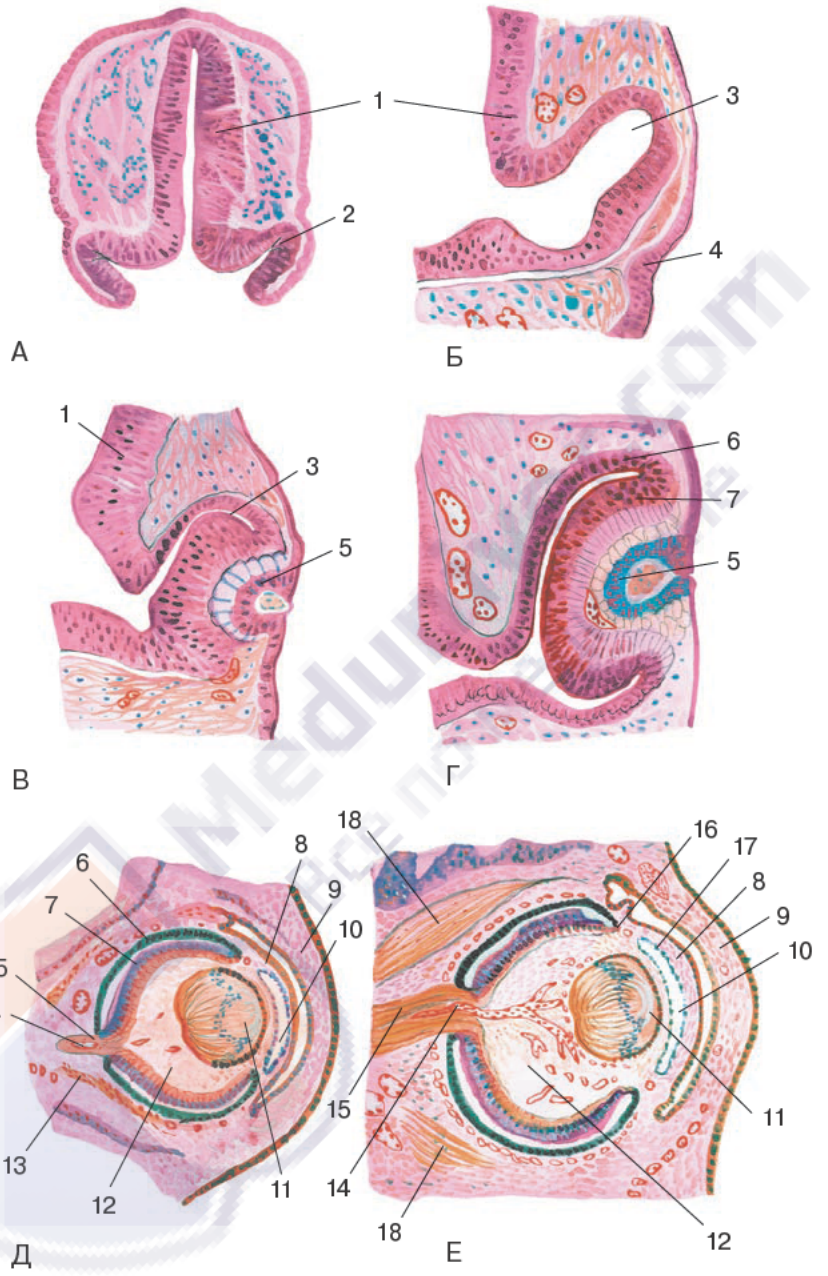

Рис. 487. Развитие глаза:

А — эмбрион 14 сомитов; Б — эмбрион 4,5 мм; В — эмбрион 5 мм; Г — эмбрион 7 мм; Д — 8,5-недельный эмбрион длиной 33 мм; Е — 9,5-недельный эмбрион длиной 48 мм.

1 — стенка переднего мозга; 2 — глазная бороздка; 3 — глазной пузырь; 4 — хрусталиковая плакода; 5 — хрусталиковый пузырек; 6 — пигментный слой; 7 — чувствительный слой; 8 — роговица; 9 — веко; 10 — передняя камера; 11 — хрусталик; 12 — стекловидное тело; 13 — закладка нижней прямой мышцы глаза; 14 — центральная артерия сетчатки; 15 — зрительный нерв; 16 — край радужки; 17 — конъюнктива; 18 — мышцы глазного яблока

том числе и покрывающий спереди роговицу, происходит из эктодермы. Слезная железа развивается из выростов конъюнктивального эпителия, появляющихся на 3-м месяце внутриутробной жизни в латеральной части формирующегося верхнего века.

Варианты и аномалии глазного яблока

При нарушенных пропорциях у глазного яблока появляются врожденные близорукость (зрительная ось удлинена) или дальнозоркость (зрительная ось укорочена). Сложное развитие глазного яблока приводит к появлению врожденных дефектов. Чаще других встречается неправильная кривизна роговицы или хрусталика, из-за чего изображение на сетчатке искажается (астигматизм). У радужки бывает щель (колобома), чаще в ее переднезаднем сегменте. В стекловидном теле могут быть остатки ее сосудов, что мешает прохождению света. Иногда встречается нарушение прозрачности хрусталика (врожденная катаракта). При недоразвитии венозного синуса (Шлеммова канала) или пространств радужко-роговичного угла (Фонтановых пространств) образуется врожденная глаукома.

Вопросы для повторения и самоконтроля

1. Назовите глазодвигательные мышцы. Какой нерв иннервирует каждую из них?
2. Какое анатомическое образование называют Теноновой капсулой? Каковы ее функции?
3. Какие анатомические образования входят в состав слезного аппарата?
4. Нарисуйте и объясните проводящий путь зрительного анализатора.
5. Расскажите о развитии органа зрения у человека.
6. Расскажите о вариантах строения и аномалиях глазного яблока.

ОРГАН СЛУХА И РАВНОВЕСИЯ (ПРЕДДВЕРНО-УЛИТКОВЫЙ ОРГАН)

Орган слуха и равновесия (преддверно-улитковый орган) (organum vestibulocochlearis) воспринимает положение тела и его перемещение в пространстве (преддверный орган) и различного рода звуки (орган слуха). Преддверно-улитковый орган подразделяют на три части: наружное, среднее и внутреннее ухо. Наружное, среднее ухо и часть внутреннего уха (улитка) принадлежат органу слуха. Орган равновесия располагается рядом с внутренним ухом (рис. 488).

Наружное ухо

Наружное ухо (auris externa), состоящее из ушной раковины и наружного слухового прохода, улавливает звуки (ушная раковина) и направляет их к барабанной перепонке через наружный слуховой проход. ***Ушная раковина*** (auricula) в своей основе имеет эластический хрящ сложной формы (*хрящ ушной раковины,* cartilago auriculae), покрытый плотно прилежащей к нему кожей. В нижней части ушной

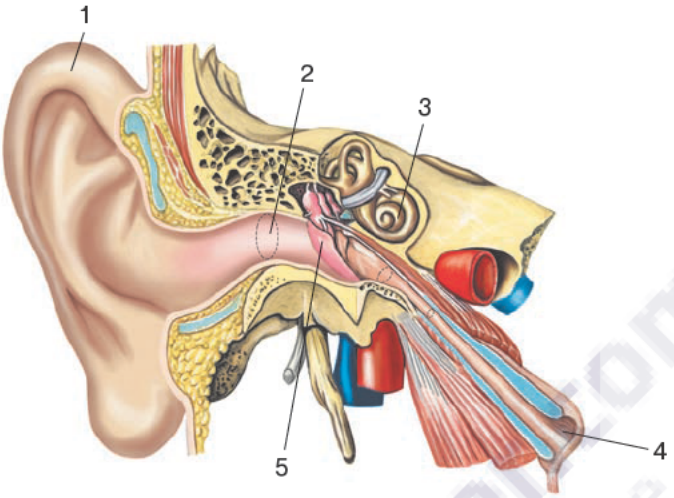

Рис. 488. Орган слуха и равновесия, правый.
Фронтальный распил через наружный слуховой проход:
1 — ушная раковина; 2 — наружный слуховой проход; 3 — улитка; 4 — слуховая труба; 5 — барабанная перепонка

раковины хрящ отсутствует, здесь имеется *долька*, или *мочка, ушной раковины* (lobulus auriculae) (рис. 489). Свободный край раковины образует *завиток* (helix), который в передней части раковины переходит в *ножку завитка* (crus helicis). В середине ушной раковины, кпереди от завитка, расположено возвышение — *противозавиток* (antihelix), который вверху имеет две *ножки* (crura antihelicis). Между завитком и противозавитком находится углубление — *ладья* (scapha), впереди которой расположен обращенный кзади выступ — *козелок* (tragus), а напротив него — *противокозелок* (antitragus). Между козелком спереди и нижней частью противозавитка сзади находится *полость раковины* (cavitas conchae), перехо-

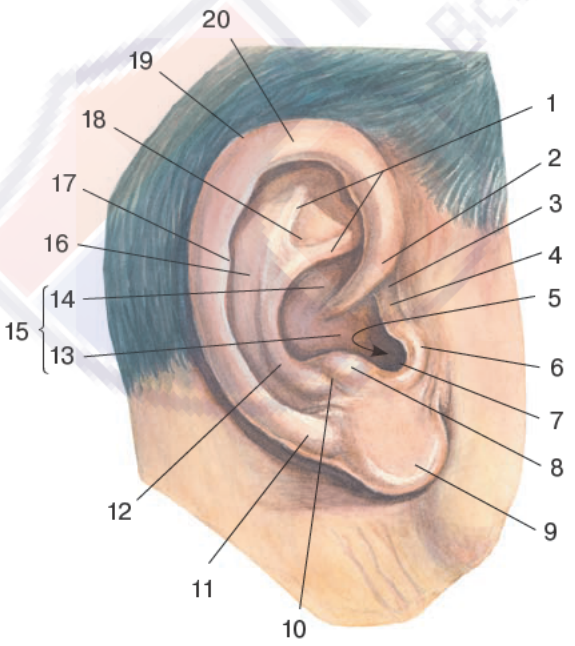

Рис. 489. Ушная раковина пожилого мужчины, правая. Вид снаружи:
1 — ножки противозавитка; 2 — ножка завитка; 3 — передняя вырезка ушной раковины; 4 — надкозелковый бугорок; 5 — наружный слуховой проход; 6 — козелок; 7 — межкозелковая вырезка; 8 — противокозелок; 9 — долька ушной раковины (мочка); 10 — задняя борозда ушной раковины; 11 — завиток; 12 — противозавиток; 13 — полость раковины; 14 - челнок раковины; 15 — раковина уха; 16 — ладья; 17 — бугорок ушной раковины; 18 — треугольная ямка; 19 — верхушка ушной раковины; 20 — завиток

дящая в наружный слуховой проход. У ушной раковины имеется *задняя борозда* (sulcus posterior auriculae). Ушную раковину фиксируют *передняя*, *верхняя* и *задняя связки* (ligg. auriculare anterius, superius, posterius); к ушной раковине также прикрепляется ряд мышц, как правило, выраженных незначительно (*пирамидальная, поперечная* и *косая мышцы ушной раковины*, *противокозелковая* и *козелковая мышцы, большая* и *малая мышцы завитка*).

Наружный слуховой проход (meatus acusticus externus) в глубине слепо заканчивается барабанной перепонкой, отделяющей этот проход от барабанной полости. Длина слухового прохода у взрослого человека равна 35 мм. У наружного слухового прохода различают *наружное слуховое отверстие* (porus acusticus externus), хрящевую (наружную) часть, образующую нижнюю стенку прохода, и костную (внутреннюю) часть, расположенную в толще височной кости. Наружный слуховой проход S-образно изогнут преимущественно в горизонтальной плоскости. Он выстлан кожей, содержащей железы.

Барабанная перепонка (membrana tympani), отделяющая наружный слуховой проход от барабанной полости среднего уха,— тонкая, полупрозрачная пластинка, имеющая вид овала, размерами 11×9 мм. Край барабанной перепонки утолщен и в виде валика вставлен в барабанную борозду барабанной части височной кости, с которой вместе составляет *волокнисто-хрящевое кольцо* (anulus fibrocartilagineus). Верхняя часть барабанной перепонки наклонена к верхней стенке наружного слухового прохода под углом около 140°, а нижняя часть ее наклонена к нижней стенке прохода под углом около 27°. На внутренней поверхности барабанной перепонки имеются *передняя* и *задняя молоточковые складки* (plicae malleares anterior et posterior), начинающиеся от образованного рукояткой молоточка *молоточкового выступа* (prominentia mallearis). Эти складки отделяют друг от друга натянутую и ненатянутую части барабанной перепонки (рис. 490).

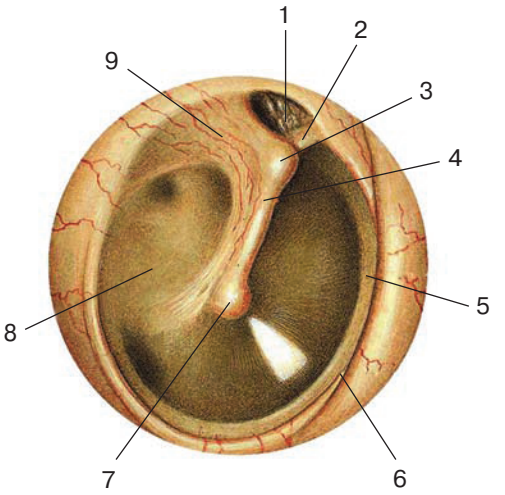

Рис. 490. Барабанная перепонка, правая. Вид снаружи:

1 — ненатянутая часть; 2 — передняя молоточковая складка; 3 — молоточковый выступ; 4 — молоточковая полоска; 5 — волокнисто-хрящевое кольцо; 6 — наружный слуховой проход; 7 — пупок барабанной перепонки; 8 — натянутая часть; 9 — задняя молоточковая складка

Рукоятка молоточка, прилежащая к внутренней поверхности барабанной перепонки, образует на ее наружной поверхности *молоточковую полоску* (stria mallearis). Большая нижняя часть перепонки является *натянутой частью* (pars tensa), а верхняя, шириной примерно 2 мм, получила название *ненатянутой части* (pars flaccida). В центре перепонка имеет углубление — *пупок барабанной перепонки* (umbo membranae tympani). Основу барабанной перепонки составляет фиброзная ткань (отсутствует в ненатянутой части). Снаружи барабанная перепонка покрыта кожей, со стороны барабанной полости — слизистой оболочкой.

Среднее ухо

Среднее ухо (auris media) — это барабанная полость, ее содержимое и слуховая труба. *Барабанная полость* (cavum tympani) находится в толще пирамиды височной кости, выстлана слизистой оболочкой. У этой полости выделяют шесть стенок: верхнюю, нижнюю, латеральную, медиальную, заднюю и переднюю. Верхняя *покрышечная стенка* (paries tegmentalis) образована тонкой костной пластинкой, отделяющей барабанную полость от полости черепа. У этой стенки имеется обращенное кверху *надбарабанное углубление* (recessus epitympanicus), а наиболее глубокий участок ее называется *купольной частью* (pars cupularis).

Нижняя *яремная стенка* (paries jugularis) соответствует нижней стенке пирамиды в области яремной ямки. Эта стенка имеет небольшой *шиловидный выступ* (prominentia styloidea), являющийся основанием шиловидного отростка.

Латеральная *перепончатая стенка* (paries membranaceus) образована барабанной перепонкой и окружающими ее частями височной кости. Медиальная *лабиринтная стенка* (paries labyrinthicus) отделяет барабанную полость от внутреннего уха. На этой стенке имеется выступающий в сторону барабанной полости *мыс* (promontorium), соответствующий основному завитку улитки внутреннего уха (рис. 491). Выше и позади мыса в углублении — *ямочке окна преддверия* (fossula fenestrae vestibuli) — находится овальное *окно преддверия* (fenestra vestibuli), ведущее в преддверие костного лабиринта внутреннего уха. Это окно закрыто основанием стремени — одной из

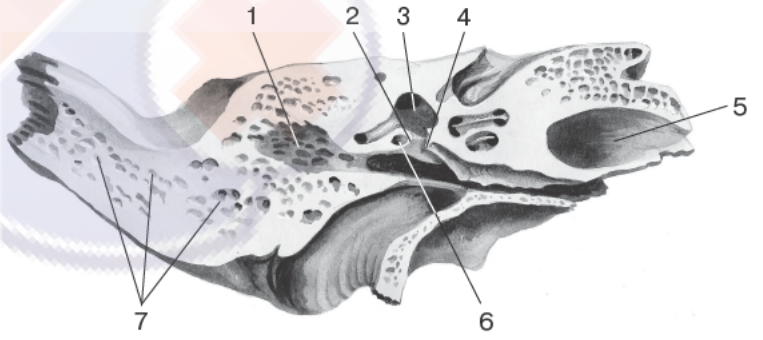

Рис. 491. Височная кость, правая. Горизонтальный распил через наружный слуховой проход. Вид сверху:

1 — сосцевидная пещера; 2 — окно улитки; 3 — окно преддверия; 4 — мыс; 5 — сонный канал; 6 — канал лицевого нерва; 7 — сосцевидные ячейки

слуховых косточек. Выше овального окна находится поперечный выступ стенки канала лицевого нерва, а позади и ниже него, в *ямочке окна улитки* (fossula fenestrae cochleae),— круглое *окно улитки* (fenestra cochleae), закрытое *вторичной барабанной перепонкой* (membrana tympanica secundaria), отделяющей барабанную полость от барабанной лестницы внутреннего уха. Эта перепонка прикрепляется к шероховатому краю окна улитки — *гребешку окна улитки* (crista fenestra cochleae). Ямочку окна улитки сверху и сзади ограничивает костный валик — *подставка мыса* (subiculum promontorii). Над окном улитки и сзади мыса расположено небольшое углубление — *барабанная пазуха* (sinus tympani).

Задняя *сосцевидная стенка* (paries mastoideus) в нижней части имеет *пирамидальное возвышение* (eminentia pyramidalis), где начинается стременная мышца. На поверхности пирамидального возвышения находится небольшая *ямка наковальни* (fossa incudis), в которую входит короткая ножка наковальни. Ниже этой ямки, на передней поверхности пирамидального возвышения, под выступом канала лицевого нерва расположена *задняя пазуха* (sinus posterior). Ниже, над шиловидным выступом, открывается *барабанная апертура канальца барабанной струны* (apertura tympanica canaliculi chordae tympani).

В верхней части задней стенки барабанная полость через *вход в сосцевидную пещеру* (aditus ad antrum mastoideum) сообщается с *сосцевидной пещерой* (antrum mastoideum), у которой имеются сообщения с *сосцевидными ячейками* (cellulae mastoideae) височной кости. На медиальной стенке входа в пещеру располагается миниатюрное возвышение — *выступ латерального полукружного канала* (prominentia canalis semicircularis lateralis), ниже которого находится *выступ канала лицевого нерва* (лицевого канала) (prominentia canalis facialis).

Передняя *сонная стенка* (paries caroticus) барабанной полости отделяет ее от сонного канала. В этой стенке находится барабанное отверстие слуховой трубы.

В барабанной полости располагаются слуховые косточки (молоточек, наковальня и стремя), связки и мышцы. *Слуховые косточки* (ossicula auditus), миниатюрные по размерам, соединенные между собой при помощи суставов (рис. 492), сочленяют барабанную перепонку с овальным окном, ведущим в преддверие внутреннего уха (рис. 493). *Молоточек* (malleus) имеет *головку* (caput mallei) и *шейку* (collum mallei), переходящую в длинную *рукоятку молоточка* (manubrium mallei), от которой отходят *латеральный* и *передний отростки* (processus lateralis, processus anterior). *Наковальня* (incus) состоит из *тела* (corpus incudis) с суставной ямкой для сочленения с головкой молоточка и *короткой* (crus breve) и *длинной ножек* (crus longum). Длинная ножка имеет утолщение — *чечевицеобразный отросток* (processus lenticularis) для сочленения с головкой стремени. *Стремя* (stapes) имеет *головку стремени* (caput stapedis), *переднюю* и *заднюю ножки* (crus anterius, crus posterius), соединенные при помощи *основания стремени* (basis stapedis), которое подвижно закреплено в окне преддверия *кольцевой связкой стремени* (lig. annulare stapediale). Рукоятка молоточка сращена с барабанной перепонкой.

Головка молоточка при помощи *наковальне-молоточкового сустава* (art. incudomallearis) соединена с телом наковальни, а наковальня чечевицеобразным отростком образует с головкой стремени *наковальне-стременной сустав* (art. incudostapedia). Суставы укреплены миниатюрными связками.

Две мышцы регулируют движение косточек, предохраняют их от чрезмерных колебаний при сильном звуке. *Мышца, напрягающая барабанную перепонку* (m. tensor tympani), находится в одноименном полуканале мышечно-трубного канала, ее длинное сухожилие прикрепляется к рукоятке молоточка. Мышца тянет рукоятку

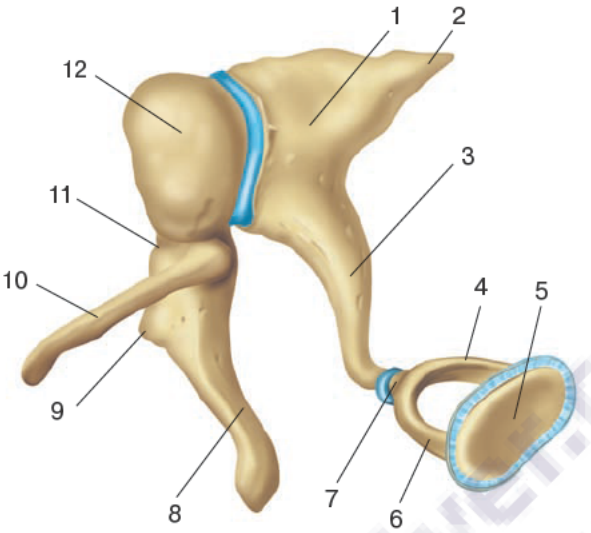

Рис. 492. Слуховые косточки, правые. Вид сверху и изнутри:

1 — наковальня; 2 — короткая ножка наковальни; 3 — длинная ножка наковальни; 4 — задняя ножка стремени; 5 — основание стремени; 6 — передняя ножка стремени; 7 — головка стремени; 8 — рукоятка молоточка; 9 — латеральный отросток молоточка; 10 — передний отросток молоточка; 11 — шейка молоточка; 12 — головка молоточка

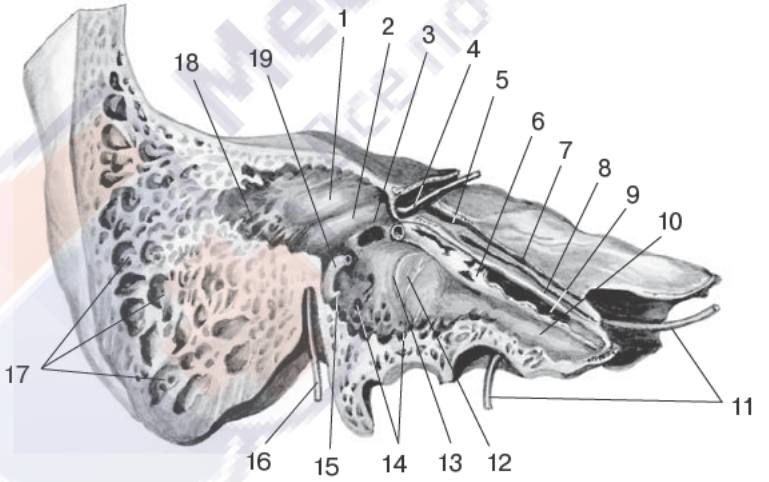

Рис. 493. Слуховая труба, правая. Вертикальный распил параллельно оси пирамиды. Вид спереди:

1 — выступ латерального полукружного канала; 2 — выступ канала лицевого нерва; 3 — окно преддверия; 4 — зонд в коленце канала лицевого нерва; 5 — расщелина канала большого каменистого нерва; 6 — перегородка мышечно-трубного канала; 7 — борозда большого каменистого нерва; 8 — борозда малого каменистого нерва; 9 — полуканал мышцы, напрягающей барабанную перепонку; 10 — полуканал слуховой трубы; 11 — зонд в сонном канале; 12 — мыс; 13 — борозда мыса; 14 — барабанные ячейки; 15 — барабанная полость; 16 — зонд в шилососцевидном отверстии; 17 — сосцевидные ячейки; 18 — сосцевидная пещера; 19 — пирамидальное возвышение

молоточка, напрягает барабанную перепонку. *Стременная мышца* (m. stapedius), начинаясь внутри пирамидального возвышения на задней стенке барабанной полости, прикрепляется к задней ножке стремени, регулирует давление основания стремени в окне преддверия.

Слуховая (евстахиева) ***труба*** (tuba auditiva) длиной 35 мм и шириной 2 мм служит для поступления воздуха из глотки в барабанную полость и поддержания в барабанной полости давления, одинакового с внешним. Слуховая труба состоит из костной и хрящевой частей. На границе между костной и хрящевой частями имеется сужение диаметром около 1 мм — *перешеек слуховой трубы* (isthmus tubae auditivae). Верхняя *костная часть* (pars ossea) слуховой трубы находится в одноименном полуканале мышечно-трубного канала височной кости и открывается на передней стенке барабанной полости *барабанным отверстием слуховой трубы* (ostium tympanicum tubae auditivae). Нижнемедиальная *хрящевая часть* (pars cartilaginea) слуховой трубы, на которую приходится 2/3 длины трубы, имеет вид желоба, открытого книзу. В слизистой оболочке слуховой трубы располагаются *трубные железы* (glandulae tubariae). Слуховая труба открывается на боковой стенке носоглотки *глоточным отверстием слуховой трубы* (ostium pharyngeum tubae auditivae).

Внутреннее ухо

Внутреннее ухо (auris interna) располагается в толще пирамиды височной кости, отделяясь от барабанной полости ее лабиринтной стенкой; состоит из костного и находящегося внутри него перепончатого лабиринтов (рис. 494).

Костный лабиринт (labyrinthus osseus) образован компактным веществом пирамиды височной кости. У костного лабиринта различают преддверие, кпереди от него находится улитка, кзади — три полукружных канала (рис. 495). *Улитка* (cochlea) представляет собой *спиральный канал улитки* (canalis spiralis cochleae), образующий два с половиной оборота вокруг костного стержня. *Основание улитки* (basis cochleae) обращено в медиальную сторону, к внутреннему слуховому проходу. Осью улитки является костный стержень (*стержень улитки*, modiolus cochleae), вокруг которого закручена *костная спиральная пластинка* (lamina spiralis ossea). Она вдается в костный спиральный канал улитки, но не полностью его перегораживает (рис. 496).

Позади улитки располагается небольшая полость неправильной формы — *преддверие* (vestibulum). В латеральной стенке преддверия имеются окно преддверия, в которое вставлено основание стремени, и окно улитки, закрытое вторичной барабанной перепонкой. На передней стенке преддверия имеется отверстие, ведущее в канал улитки. На задней стенке преддверия видны пять отверстий, которыми в преддверие открываются полукружные каналы. На медиальной стенке костного преддверия имеются *сферическое* и *эллиптическое углубления* (recessus sphericus et ellipticus), отделенные друг от друга вертикально расположенным *гребнем преддверия* (crista vestibuli).

Внутреннее ухо имеет передний, задний и латеральный костные полукружные каналы. *Передний* (сагиттальный, верхний) *полукружный канал* (canalis semicircularis anterior) ориентирован перпендикулярно продольной оси пирамиды. *Задний* (фронтальный) *полукружный канал* (canalis semicircularis posterior) расположен параллельно задней поверхности пирамиды. *Латеральный* (горизонтальный) *полукружный канал* (canalis semicircularis lateralis) образует на лабиринтной стенке барабанной полости выступ. Полукружные каналы открываются в преддверие пятью отверстиями.

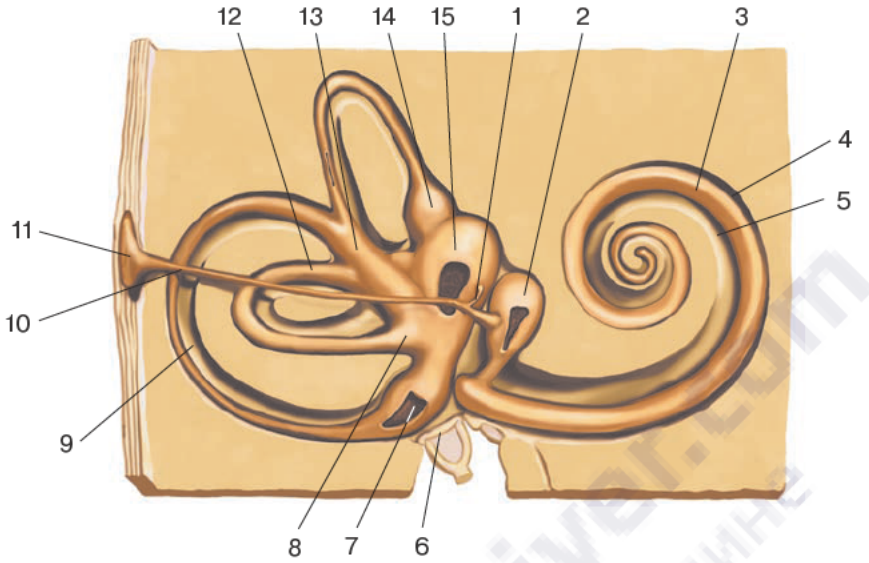

Рис. 494. Костный и перепончатый лабиринты, правые. Схема:

1 — эндолимфатический проток; 2 — сферический мешочек; 3 — улитковый проток; 4 — барабанная лестница; 5 — лестница преддверия; 6 — основание стремени; 7 — задняя перепончатая ампула; 8 — простая перепончатая ножка латерального полукружного протока; 9 — задний полукружный канал; 10 — эндолимфатический проток; 11 — эндолимфатический мешочек; 12 — латеральная перепончатая ампула; 13 — общая перепончатая ножка; 14 — передняя перепончатая ампула; 15 — эллиптический мешочек

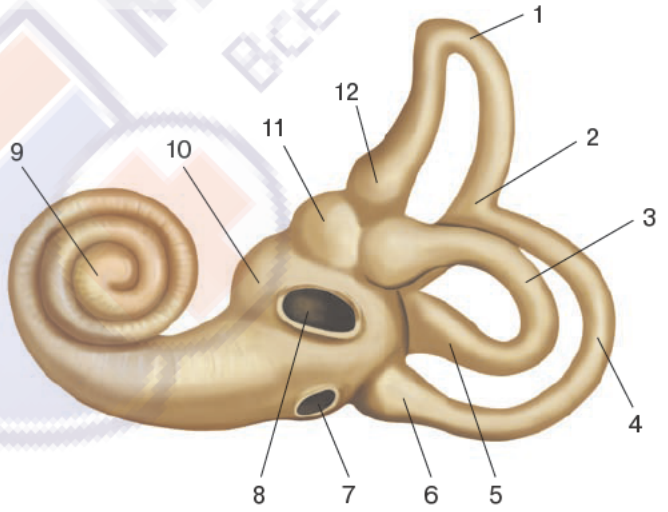

Рис. 495. Костный лабиринт, правый. Вид снаружи:

1 — передний полукружный канал; 2 — общая костная ножка; 3 — латеральный полукружный канал; 4 — задний полукружный канал; 5 — простая ножка; 6 — задняя костная ампула; 7 — окно улитки; 8 — окно преддверия; 9 — улитка; 10 — сферический мешочек; 11 — эллиптический мешочек (маточка); 12 — передняя костная ампула

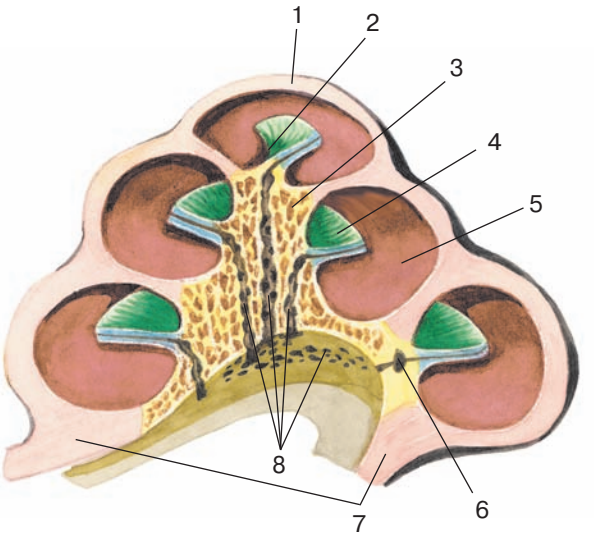

Рис. 496. Улитка. Срединный распил:

1 — купол улитки; 2 — геликотрема; 3 — стержень улитки; 4 — костная спиральная пластинка; 5 — спиральный канал улитки; 6 — спиральный канал стержня; 7 — основание улитки; 8 — продольные каналы стержня

Соседние костные ножки переднего и заднего полукружных каналов образуют *общую костную ножку* (crus osseum commune). Одна из ножек каждого полукружного канала перед впадением ее в преддверие расширяется, образует *костную ампулу* (*ампулярные костные ножки,* crura ossea ampullaria).

Перепончатый лабиринт (labyrinthus membranaceus) располагается внутри костного лабиринта и в основном повторяет его очертания. Стенки перепончатого лабиринта состоят из тонкой соединительнотканной пластинки, покрытой эпителием. Между внутренней поверхностью костного лабиринта и перепончатым лабиринтом находится узкое *перилимфатическое пространство* (spatium perilymphaticum), заполненное жидкостью — *перилимфой* (perilympha). По перилимфатическому протоку, расположенному в канальце улитки, перилимфа оттекает в подпаутинное пространство на нижней поверхности височной кости. Внутри перепончатого лабиринта находится *эндолимфа* (endolympha), которая через *эндолимфатический проток* (ductus endolymphaticus), проходящий в водопроводе преддверия, оттекает в *эндолимфатический мешок* (saccus endolymphaticus), находящийся в толще твердой мозговой оболочки на задней поверхности пирамиды.

Перепончатый лабиринт имеет эллиптический и сферический мешочки, три полукружных протока и улитковый проток (см. рис. 494). Продолговатый *эллиптический мешок* (*маточка*, utriculus) располагается в одноименном углублении преддверия, а округлый, слегка сплющенной формы, *сферический мешочек* (sacculus) занимает сферическое углубление. Сообщение между эллиптическим и сферическим мешочками осуществляется при помощи тонкого *протока эллиптического и сферического мешочков* (ductus utriculosaccularis), от которого отходит эндолимфатический проток, впадающий в эндолимфатический мешок. В нижней своей части сферический мешочек переходит в *соединяющий проток* (ductus reuniens), впадающий

в *улитковый проток* (ductus cochlearis). В эллиптический мешочек открываются пять отверстий переднего, заднего и латерального полукружных протоков, залегающих в одноименных костных полукружных каналах. В костных ампулах перепончатый полукружный проток имеет перепончатую ампулу. Различают *переднюю, заднюю* и *латеральную перепончатые ампулы* (ampullae membranaceae anterior, posterior et lateralis). У эллиптического и сферического мешочков, а также у перепончатых ампул имеются покрытые желеподобным веществом образования, воспринимающие положение головы и тела в пространстве. У эллиптического и сферического мешочков имеются уплощенные возвышения — *пятна эллиптического и сферического мешочков*, где при колебаниях эндолимфы волосковые клетки воспринимают статические положения головы и прямолинейные движения. У перепончатых ампул имеются поперечные складки — *ампулярные гребешки*, улавливающие повороты головы в различных направлениях (рис. 497). Раздражение волосковых чувствительных клеток пятен и гребешков передаются чувствительным окончаниям преддверной части преддверно-улиткового нерва. Тела нейронов нерва находятся в *преддверном узле,* лежащем на дне слухового прохода. Аксоны биполярных нейронов в составе преддверно-улиткового нерва направляются через внутренний слуховой проход в полость черепа, а затем к вестибулярным ядрам нерва. Отростки клеток вестибулярных ядер (следующий нейрон) направляются к ядрам шатра мозжечка и в спинной мозг, образуя преддверно-спинномозговой путь, а также входят в дорсальный продольный пучок (рис. 498).

Улитковый проток (ductus cochlearis) начинается слепо в преддверии, позади впадения в него соединяющего протока, и продолжается вперед внутри спирального канала улитки. В области верхушки улитки улитковый проток заканчивается слепо. На поперечном разрезе он имеет треугольную форму. Наружная стенка улиткового протока срастается со стенкой костного спирального канала улитки, нижняя (барабанная) стенка улиткового протока (*спиральная мембрана*) является продолжением костной спиральной пластинки. Верхняя преддверная стенка улиткового протока (*преддверная мембрана,* мембрана Рейсснера) направлена от свободного края костной спиральной пластинки косо вверх к наружной стенке улиткового протока (рис. 499). Улитковый проток занимает среднюю часть костного спирального канала улитки и отделяет его нижнюю *барабанную лестницу* (scala tympani), граничащую со спи-

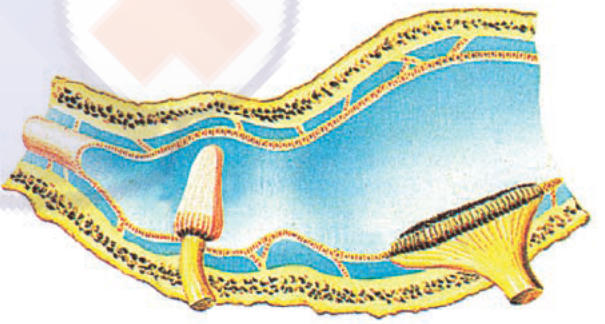

Рис. 497. Пятна и гребешки в стенках перепончатого лабиринта органа равновесия. Схема

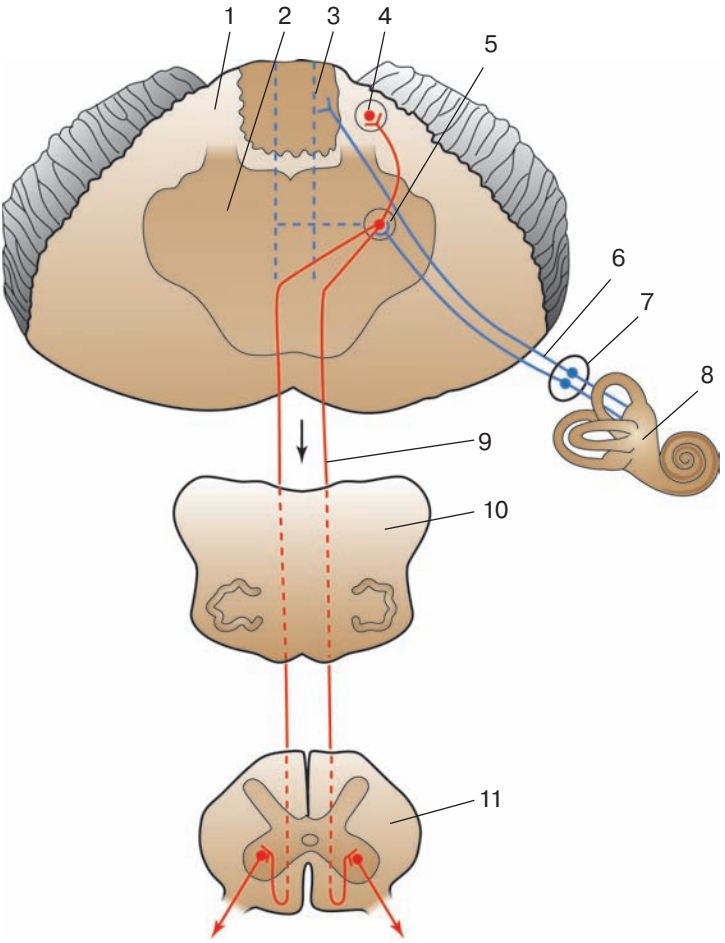

Рис. 498. Приводящий путь статического (вестибулярного) анализатора. Схема:

1 — мозжечок; 2 — мост; 3 — задний продольный пучок; 4 — ядро шара; 5 — преддверные (вестибулярные) ядра; 6 — преддверная часть преддверно-улиткового нерва; 7 — вестибулярный узел; 8 — внутреннее ухо; 9 — преддверно-спинномозговой путь; 10 — разрез продолговатого мозга; 11 — разрез спинного мозга

ральной мембраной, от верхней *лестницы преддверия* (scala vestibuli), прилежащей к преддверной мембране. В области купола улитки обе лестницы сообщаются друг с другом при помощи отверстия улитки (геликотремы). В основании улитки барабанная лестница заканчивается у круглого окна, закрытого вторичной барабанной перепонкой. Лестница преддверия сообщается с перилимфатическим пространством преддверия, овальное окно которого закрыто основанием стремени.

Внутри улиткового протока, на спиральной мембране, располагается слуховой *спиральный* (Кортиев) *орган* (organum spirale) (рис. 500). В основе спирального органа лежит *базилярная пластинка* (мембрана) (lamina basilaris), которая содержит до 24 000 тонких коллагеновых волокон — струн. Струны натянуты от края костной спиральной пластинки до противоположной стенки спирального канала

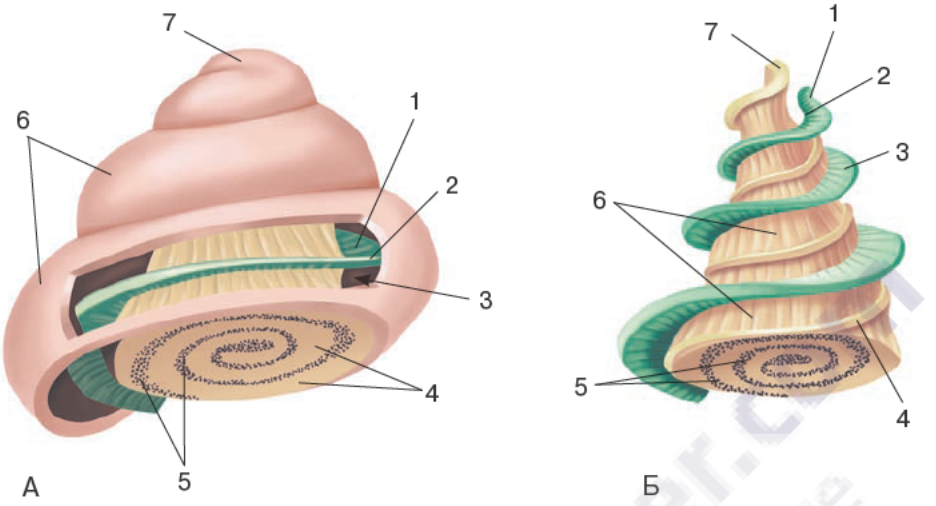

Рис. 499. Улитка, правая. Вид снизу:

А — строение улитки: 1 — лестница преддверия; 2 — костная спиральная пластинка; 3 — барабанная лестница; 4 — стержень улитки; 5 – продырявленный спиральный путь; 6 — улитка; 7 – купол улитки.

Б — стержень и костная спиральная пластинка: 1 — крючок спиральной пластинки; 2 — отверстие улитки; 3 — костная спиральная пластинка; 4 — место срастания стенки витка улитки со стержнем; 5 — продырявленный спиральный путь; 6 — стержень улитки; 7 — пластинка стержня

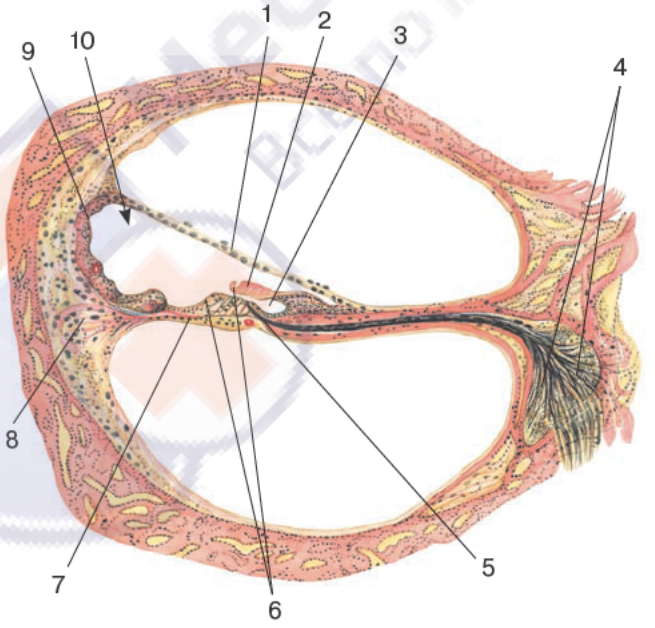

Рис. 500. Строение улиткового протока и спирального органа внутреннего уха. Разрез через основной виток улитки. Схема:

1 — преддверная мембрана; 2 — покровная мембрана; 3 — внутренняя спиральная борозда; 4 — спиральный узел улитки; 5 — нервные волокна; 6 — спиральный орган; 7 — базилярная пластинка; 8 — спиральная связка улиткового протока; 9 — сосудистая полоска; 10 — улитковый проток

улитки, на всем протяжении от ее основания до купола. На базилярной пластинке расположены поддерживающие (опорные) и рецепторные волосковые (чувствительные) клетки, воспринимающие механическое колебание перилимфы, а вместе с ней и эндолимы, находящейся в улитковом протоке. Над спиральным органом внутри улиткового протока в эндолимфе располагается *покровная мембрана* (membrana tectoria). Колебания перилимфы в лестнице преддверия вызываются движениями основания стремени в его овальном окне. Затем эти колебания перилимфы из лестницы преддверия через купол улитки распространяются на барабанную лестницу, закрытую в основании улитки вторичной барабанной перепонкой. Звуковые колебания перилимфы в барабанной лестнице передаются базилярной пластинке, на которой расположен слуховой орган, и эндолимфе в улитковом протоке (рис. 501). При движениях эндолимфы в улитковом протоке волоски чувствительных клеток касаются покровной мембраны, при этом в них возникает нервный импульс, воспринимающийся окончаниями биполярных клеток, тела которых лежат в *улитковом узле* (спиральном узле улитки), а аксоны образуют улитковую часть преддверно-улиткового нерва (рис. 502). Преддверно-улитковый нерв проводит импульсы в мозг к переднему (вентральному) и заднему (дорсальному) улитковым ядрам. Аксоны нейронов переднего ядра направляются на противоположную сторону, образуя пучок нервных волокон (трапециевидное тело). Аксоны заднего ядра выходят на поверхность ромбовидной ямки, в виде мозговых полосок IV желудочка направляются к срединной борозде ромбовидной ямки, погружаются внутрь вещества мозга и присоединяются к волокнам трапециевидного тела. На противоположной стороне моста волокна трапециевидного тела образуют изгиб (латеральную петлю) и следуют к подкорковым центрам слу-

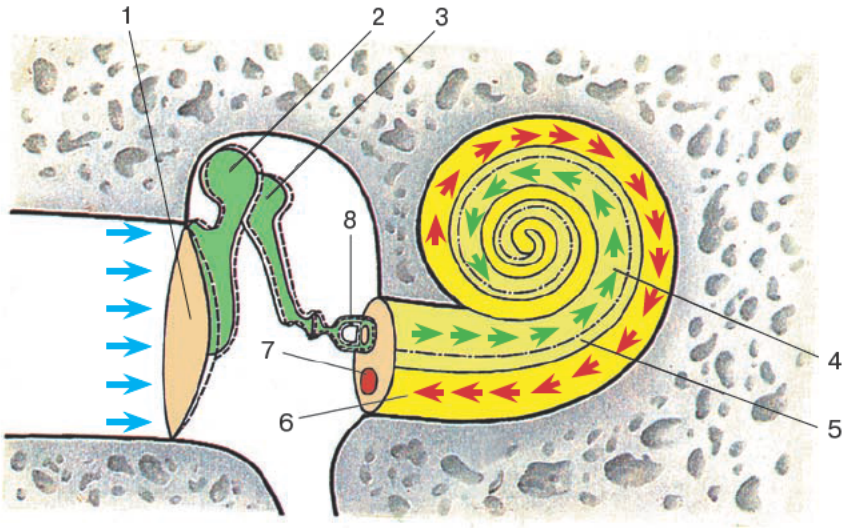

Рис. 501. Пути распространения звука (показано стрелками) в органе слуха. Схема:
1 — барабанная перепонка; 2 — молоточек; 3 — наковальня; 4 — лестница преддверия; 5 — улитковый проток; 6 — барабанная лестница; 7 — окно улитки; 8 — стремечко

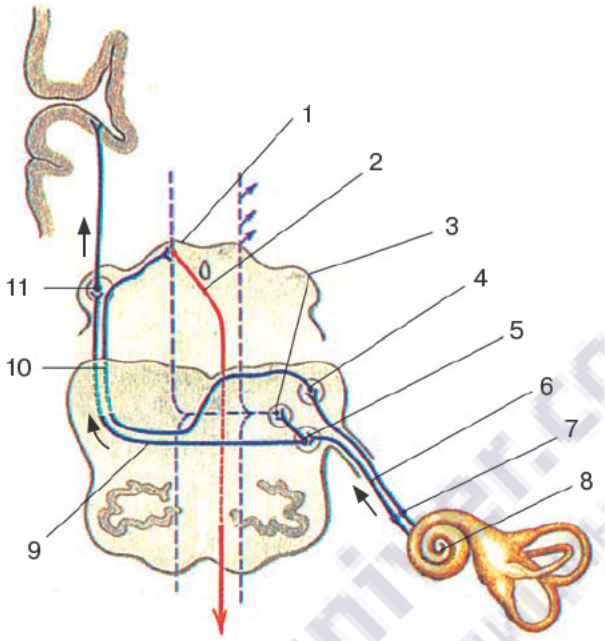

Рис. 502. Проводящий путь слухового анализатора. Схема:

1 — нижний холмик; 2 — крышеспинномозговой путь; 3 — ядро трапециевидного тела; 4 — заднее улитковое ядро; 5 — переднее улитковое ядро; 6 — улитковая часть преддверно-улиткового нерва; 7 — спиральный узел; 8 — улитка; 9 — трапециевидное тело; 10 — латеральная петля; 11 — медиальное коленчатое тело

ха — медиальному коленчатому телу и нижнему бугорку четверохолмия. Отростки клеток подкорковых центров (медиального коленчатого тела и нижнего бугорка) проходят через заднюю часть внутренней капсулы к слуховому центру — коре верхней височной извилины (*поперечные височные извилины,* извилины Гешля), где осуществляется высший анализ импульсов, поступающих из звуковоспринимающего аппарата. От ядра нижнего бугорка начинается покрышечно-спинномозговой (крыше-спинномозговой) проводящий путь, направляющийся к двигательным ядрам передних рогов спинного мозга.

Иннервация преддверно-улиткового органа: наружное ухо — чувствительные ветви тройничного и блуждающего нервов; слизистая оболочка барабанной полости — барабанное сплетение (из языкоглоточного нерва и симпатические волокна сонно-барабанных нервов); слуховая труба — барабанное сплетение, глоточное сплетение; стременная мышца — стременной нерв (из лицевого нерва); мышца, напрягающая барабанную перепонку,— одноименная ветвь из нижнечелюстного нерва.

Кровоснабжение: наружное ухо — передние ушные ветви (из поверхностной височной артерии), ушная ветвь (из затылочной артерии), задняя ушная артерия, глубокая ушная артерия (из верхнечелюстной артерии); стенки барабанной полости — верхняя барабанная артерия (из средней менингеальной артерии), каменистые ветви (из средней менингеальной артерии), нижняя барабанная артерия (из восходящей глоточной артерии), передняя барабанная артерия (из верхнечелюстной артерии), задняя барабанная артерия (из шилососцевидной артерии), сонно-

барабанные артерии (из внутренней сонной артерии); слуховая труба — передняя барабанная и восходящая глоточная артерии, каменистые ветви, артерия крыловидного канала (из верхнечелюстной артерии); внутреннее ухо — артерия лабиринта (из базилярной артерии).

Венозная кровь оттекает от наружного уха по передним ушным венам, задней ушной вене (в занижнечелюстную вену); от среднего уха — по одноименным артериям и венам в глоточное венозное сплетение, в менингеальные вены (притоки внутренней яремной вены), в занижнечелюстную вену; от внутреннего уха — в лабиринтную вену (приток верхнего каменистого синуса), вену канальца улитки, вену водопровода преддверия (в нижний каменистый синус или непосредственно во внутреннюю яремную вену).

Лимфатические сосуды направляются от наружного и среднего уха в околоушные, глубокие латеральные шейные лимфатические узлы; от слуховой трубы — в заглоточные лимфатические узлы.

Развитие органа слуха и равновесия

Зачаток перепончатого лабиринта закладывается в начале 3-й недели внутриутробной жизни в виде утолщения эктодермы головного отдела зародыша по бокам от нервной пластинки. На 4-й неделе эктодермальная пластинка прогибается, образует слуховую ямку, превращающуюся в слуховой пузырек, в дальнейшем обособляющийся от эктодермы и погружающийся внутрь зародыша (6-я неделя). Слуховой пузырек хорошо выражен у зародыша длиной 4—7 мм, он имеет большие размеры, овоидную форму и без четких границ продолжается в эндолимфатический проток. У зародыша длиной 9—11 мм появляется перетяжка между слуховым пузырьком и эндолимфатическим протоком, намечается разделение слухового пузырька на верхнюю и нижнюю части (рис. 503). У зародыша длиной 13 мм хорошо видны закладки задних полукружных каналов. Все полукружные каналы обнаруживаются у зародыша длиной 14 мм. В эти сроки закладывается маточка, а позже — мешочек (зародыш длиной 30 мм). Из задней части слухового пузырька формируются три полукружных протока, маточка и мешочек, развиваются пятна и гребешки. Из передней части пузырька образуется улитковый проток. Улитковый проток, определяющийся у зародышей длиной 11 мм, имеет щелевидную форму, направляется книзу, затем закручивается по спирали. В целом в эмбриогенезе отмечается более ранняя закладка и развитие вестибулярного аппарата (особенно полукружных каналов)

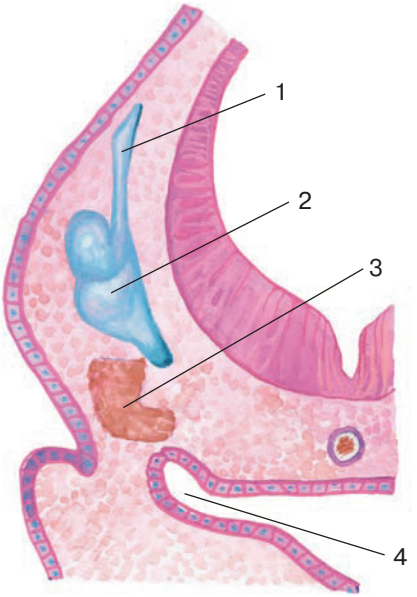

Рис. 503. Развитие уха, 7—8-я нед внутриутробного развития:

1 — эндолимфатический проток; 2 — закладка внутреннего уха; 3 — закладка слуховых косточек; 4 — зачаток полости среднего уха

по сравнению со слуховым аппаратом, что объясняется двигательными реакциями, которые совершает плод.

На 3-м месяце эмбриогенеза перепончатый лабиринт в основном сформирован. В это время начинает формироваться спиральный орган. Из утолщения эпителия улиткового протока образуется покровная мембрана и волосковые сенсорные клетки. К 6-му месяцу строение спирального органа постепенно усложняется. Одновременно с развитием перепончатого лабиринта вокруг него концентрируется мезенхима (слуховая капсула), которая затем превращается в хрящ. Между хрящом и лабиринтом появляется заполненное жидкостью перилимфатическое пространство. Впоследствии хрящевая капсула лабиринта превращается в костную капсулу. Параллельно с развитием звуковоспринимающего аппарата (внутреннее ухо) формируется звукопроводящий аппарат (среднее ухо). Из дистальной части первого висцерального кармана развивается барабанная полость, а проксимальная часть суживается и превращается в слуховую трубу. Из впячивания эктодермы — жаберной борозды — в дальнейшем образуется наружный слуховой проход. Слуховые косточки развиваются из хрящей первой и второй висцеральных дуг. Ушная раковина образуется из мезенхимы, прилегающей к эктодермальной бороздке.

Возрастные особенности строения органа слуха и равновесия

Ушная раковина у новорожденных уплощенная, имеет достаточно твердую хрящевую основу, хорошо выраженные детали строения (козелок, противокозелок, ладью и др.), определяющие ее внешний рельеф. Мочка уха едва намечается. Ушная раковина к рождению достаточно большая, ее ширина — 2,3–3,5 см, длина — в среднем 3,5 см. На 1-м году жизни при росте костной части наружного слухового прохода и смещения его книзу у ребенка перемещается и ушная раковина.

Наружный слуховой проход у новорожденных длинный и узкий, заполнен родовой смазкой. Растет медленно. В возрасте 2 лет его длина равна 22 мм, ширина — 18 мм. В 6 лет размеры наружного слухового прохода соответствуют таковым у взрослого человека.

Стенки наружного слухового прохода у новорожденных хрящевые, кроме барабанного кольца. Наружный слуховой проход следует косо кверху и латерально, он располагается на расстоянии 3—4 мм от височно-нижнечелюстного сустава. Хрящевая часть наружного слухового протока покрыта кожей с очень нежными волосками и церкуминозными железами (их число около 2 тыс.), выводные их протоки открываются в волосяные фолликулы, ушная сера имеет жидкую консистенцию.

Барабанная перепонка у новорожденных крупная (ее размеры составляют 9×8 мм, как у взрослого человека). Ориентирована она горизонтально, составляет продолжение верхней стенки наружного слухового прохода, толстая. Угол между верхней стенкой наружного слухового прохода и барабанной перепонкой у новорожденного и ребенка в возрасте до 3 лет в среднем равен 169,3° (у взрослого человека — 140°). Угол между нижней стенкой наружного слухового прохода и барабанной перепонкой у детей моложе 3 месяцев составляет 12—13,2°, от 1 года до 5 лет — 22,6° (у взрослого человека — 29,7°).

Просвет барабанной полости у новорожденных мал, слизистая оболочка расположена на эмбриональной соединительной ткани. Вскоре после рождения толщина слоя этой ткани уменьшается, просвет барабанной полости увеличивается.

Верхняя стенка барабанной полости особенно тонкая, ее латеральная часть вместе с чешуей височной кости образуют каменисто-чешуйчатую щель, через которую проходят тяжи твердой оболочки головного мозга с мелкими кровеносными

сосудами, поэтому у детей младшего возраста нередко наблюдаются при остром воспалении среднего уха признаки «раздражения» мозговой оболочки («оболочечные явления») и проникновение инфекции в область средней черепной ямки. В возрасте 5—6 лет эта щель зарастает и лишь ее часть, переходящая на наружную поверхность височной кости, остается «открытой» на протяжении всей жизни (через нее инфекция может распространяться в полость височно-нижнечелюстного сустава).

Нижняя и передняя стенки барабанной полости у новорожденных также очень тонкие, местами сформированы не полностью; каналы лицевого нерва и внутренней сонной артерии (сонный канал) отделены от барабанной полости сравнительно тонкими стенками. Активное формирование стенок барабанной полости продолжается на 1-м году жизни. Задняя стенка барабанной полости имеет более широкое, чем у взрослого, отверстие (диаметром 5 х 12 мм), ведущее в сосцевидную пещеру.

Слуховые косточки у новорожденных имеют почти такие же размеры, как у взрослого человека, имеют неокостеневшие участки (в головке молоточка и теле наковальни). Длина молоточка составляет 7,5—8,5 мм, высота стремечка — 3,5 мм, длина его основания — 2,5—3,0 мм, ширина основания стремечка — 1,5—2,0 мм.

До рождения ребенка барабанная полость не содержит воздуха, а заполнена студенистой зародышевой тканью, окружающей слуховые косточки. После появления дыхания эта ткань под действием проникающего в барабанную полость воздуха быстро подвергается жировому перерождению, преобразуется в густую желтовато-зеленую жидкость, которая в течение первых недель после рождения рассасывается и выводится через слуховую трубу. Иногда зародышевая ткань исчезает из барабанной полости в конце внутриутробного развития и в полости среднего уха у новорожденных уже содержится воздух.

Слуховая труба у новорожденных широкая, короткая, прямая. Ее длина — 17—21 мм (у взрослого человека — 34—36 мм). Просвет трубы цилиндрической формы (у взрослых — сплющенный). Слуховая труба направлена косо снизу вверх, спереди назад и изнутри кнаружи. Угол наклона длинной оси трубы к горизонтали у новорожденных равен 10°, у детей в возрасте 4 лет — 20° (у взрослого человека — 45°). Увеличение слуховой трубы в длину сопровождается уменьшением ее просвета. Диаметр просвета трубы в возрасте 6 месяцев равен 0,25 мм, в 2 года — 0,2 мм, в 6-летнем возрасте достигает того же значения, что и у взрослого человека (0,1 мм).

Барабанное отверстие слуховой трубы относительно нижней стенки барабанной полости расположено высоко; в раннем детском возрасте оно шире, чем у взрослого человека. Его высота у новорожденного 3 мм, постепенно увеличивается (у взрослого человека — 5 мм). Глоточное отверстие слуховой трубы у новорожденных и грудных детей мало вдается в полость носоглотки, имеет вид зияющей щели, находится почти на уровне твердого неба. Трубный валик к периоду рождения ребенка не сформирован, поэтому у новорожденных часты отиты — воспаление среднего уха. В возрасте 3 лет глоточное отверстие слуховой трубы смещается кзади и кверху, в 13—15 лет оно приобретает круглую форму, находится на 1 см выше уровня неба.

Внутреннее ухо у новорожденных развито хорошо, костные стенки полукружных каналов тонкие, утолщаются постепенно благодаря слиянию центров окостенения в пирамиде височной кости. Полукружные каналы располагаются поверхностно и заметно контурируют на передней поверхности пирамиды височной кости. Под верхним полукружным каналом четко определяется глубокая поддуговая ямка. Канал улитки к рождению развит, так же как и нервные окончания в мешочке, маточке и полукружных протоках. Эндолимфатический проток и мешок представляют собой еще гладкий пузырек.

Новорожденный слышит лучше, чем видит (слух развивается еще во внутриутробном периоде развития). Он различает даже шепот, особенно реагирует на сильные звуки, через 5 недель различает мать по голосу.

Варианты и аномалии органа слуха и равновесия

Нарушения развития спирального органа и слуховых косточек ведут к врожденной глухоте. Дефекты положения, формы и строения наружного уха, как правило, связаны с недоразвитием нижней челюсти.

Длина эндолимфатического мешка варьирует индивидуально от 2 до 18 мм, ширина — от 5 до 12 мм. В 40% случаев эндолимфатический мешок покрывает сигмовидный синус над местом впадения его в верхнюю яремную луковицу.

Вопросы для повторения и самоконтроля

1. Назовите части (отделы) ушной раковины.
2. Назовите стенки барабанной полости. Чем образована каждая стенка?
3. Какие части имеет костный лабиринт?
4. Назовите части перепончатого лабиринта.
5. Назовите стенки улиткового протока.
6. Расскажите о развитии преддверно-улиткового органа у зародыша.
7. Назовите возрастные особенности наружного слухового прохода и слуховой трубы у новорожденных.
8. Назовите возрастные особенности барабанной перепонки у новорожденных.
9. Расскажите о возрастных особенностях барабанной полости у новорожденных.
10. Расскажите о вариантах и аномалиях органа слуха и равновесия.

ОРГАН ОБОНЯНИЯ

Орган обоняния (organum olfactorium) располагается в стенках верхнего отдела носовой полости. Обонятельная область включает слизистую оболочку, покрывающую верхнюю носовую раковину и верхнюю часть перегородки носа. В эпителии обонятельной области различают обонятельные нейросенсорные и поддерживающие эпителиоциты. Нейросенсорные клетки имеют подвижные обонятельные ресничк, которые способны раздражаться под действием пахнущих веществ — возникает нервный импульс (рис. 504). Обонятельные нервы, образованные отростками этих чувствительных клеток, проникают в полость черепа, входят в обонятельную луковицу, где образуют синапсы с митральными клетками, аксоны которых в составе обонятельного тракта направляются в обонятельный треугольник. Затем нервные волокна в составе обонятельных полосок вступают в переднее продырявленное вещество, в подмозолистое поле и диагональную полоску (полоска Брока). В составе латеральной полоски отростки митральных клеток следуют в парагиппокампальную извилину и крючок, в котором находится корковый центр обоняния (рис. 505).

Ребенок различает резкие запахи в первые месяцы жизни, в возрасте 7—8 месяцев он хорошо ощущает и слабые запахи.

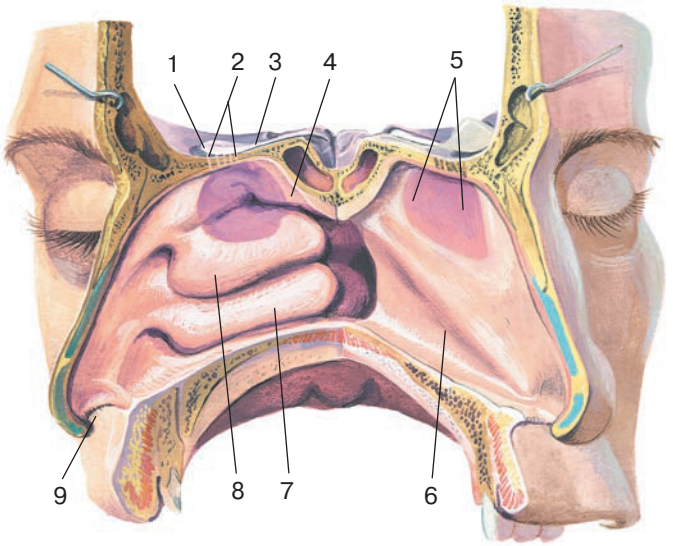

Рис. 504. Обонятельная часть слизистой оболочки носа. Окрашенный участок слизистой оболочки боковой стенки правой половины полости носа и правой поверхности перегородки носа:

1 — обонятельная луковица; 2 — обонятельный нерв; 3 — обонятельный тракт; 4 — верхняя носовая раковина; 5 — обонятельная область; 6 — носовая перегородка; 7 — нижняя носовая раковина; 8 — средняя носовая раковина; 9 — волосы ноздрей

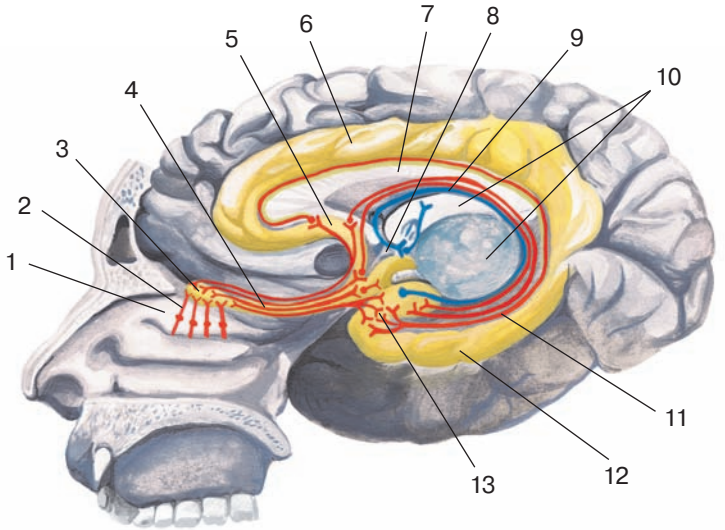

Рис. 505. Проводящие пути органа обоняния. Проекция волокон на поверхность полушария. Схема:

1 — верхняя носовая раковина; 2 — обонятельные нервы; 3 — обонятельная луковица; 4 — обонятельный тракт; 5 — подмозолистое поле (область); 6 — поясная извилина; 7 — мозолистое тело; 8 — сосцевидное тело; 9 — свод; 10 — таламус; 11 — зубчатая извилина; 12 — парагиппокампальная извилина; 13 — крючок

ОРГАН ВКУСА

Орган вкуса (organum gustus) объединяет воспринимающие «чувство вкуса» *вкусовые почки* (caliculi gustatorii), которые находятся в слизистой оболочке языка, а также зева, неба и надгортанника. Особенно много вкусовых почек в желоловатых и листовидных сосочках языка, меньше их в грибовидных сосочках.

Вкусовые почки имеют эллипсовидную форму (рис. 506). На вершине каждой вкусовой почки имеется вкусовое отверстие (пора), ведущее во вкусовую ямку, где находятся вкусовые чувствительные клетки с микроворсинками на верхнем конце, а также поддерживающие и базальные эпителиоциты. На поверхности вкусовых клеток располагаются окончания нервных волокон, воспринимающих вкус. В области передних 2/3 языка чувство вкуса воспринимается волокнами барабанной струны лицевого нерва, в задней трети языка и в области желобовидных сосочков — окончаниями языкоглоточного нерва. Этот нерв осуществляет вкусовую иннервацию также слизистой оболочки мягкого неба и небных дужек. От вкусовых луковиц в слизистой оболочке надгортанника и внутренней поверхности черпаловидных хрящей вкусовые импульсы поступают через верхний гортанный нерв (ветвь блуждающего нерва). Аксоны нейронов, осуществляющих вкусовую иннервацию, направляются в составе соответствующих черепных нервов (VII, IX, X) к ядру одиночного пути, лежащему в задней части продолговатого мозга (рис. 507). Аксоны нейронов ядра направляются в таламус, где импульсы передаются на следующие нейроны, центральные отростки которых оканчиваются в коре крючка парагиппокампальной извилины, где находится корковый конец вкусового анализатора.

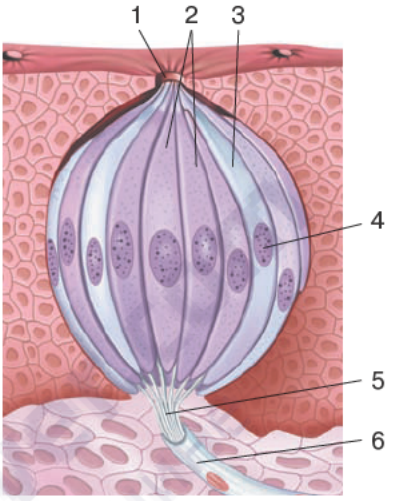

Рис. 506. Строение вкусовой почки. Схема:

1 — вкусовая пора; 2 — вкусовые клетки; 3 — поддерживающая клетка; 4 — базальные клетки; 5 — нервные окончания; 6 — нервное волокно

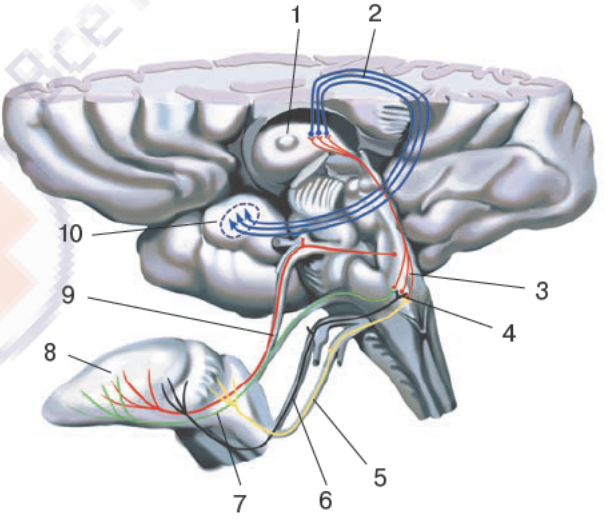

Рис. 507. Проводящие пути органа вкуса. Проекция волокон на поверхность полушария. Схема:

1 — таламус; 2 — волокна, соединяющие таламус и крючок; 3 — волокна, соединяющие ядро одиночного путь и таламус; 4 — ядро одиночного пути; 5 — вкусовые волокна в составе блуждающего нерва; 6 — вкусовые волокна в составе языкоглоточного нерва; 7 — вкусовые волокна в составе барабанной струны; 8 — язык; 9 — вкусовые волокна в составе язычкового нерва; 10 — крючок

Вкусовые почки обнаруживаются впервые у эмбриона длиной 60 мм. К моменту рождения в основном чувство вкуса сформировано, к 4—5 месяцам жизни ребенка оно полностью дифференцировано.

ОБЩИЙ ПОКРОВ ТЕЛА ЧЕЛОВЕКА И ЕГО ПРОИЗВОДНЫЕ

Кожа (cutis), образующая *общий покров тела человека* (integumentum commune), защищает тело от внешних воздействий, участвует в терморегуляции и в обменных процессах, выделяет наружу пот, кожное сало, выполняет дыхательную функцию, содержит энергетические запасы (подкожный жир). Кожа занимает площадь 1,5 — 2,0 м^2 в зависимости от размеров тела человека. В коже выделяют поверхностный слой — эпидермис, образовавшийся из эктодермы, и глубокий слой — дерму (собственно кожу) (рис. 508).

Эпидермис (epidermis) состоит из многих рядов клеток, объединенных в 5 основных слоев: роговой, блестящий, зернистый, шиповатый и базальный. Поверхностный роговой слой эпидермиса представляет собой большое число роговых чешуек.

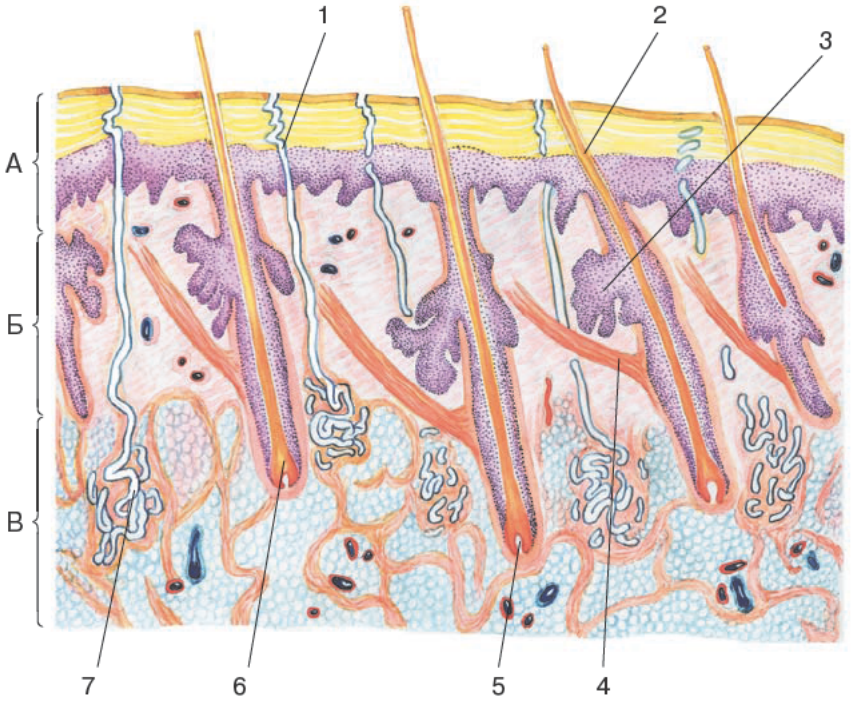

Рис. 508. Строение общего покрова. Схема:

А — эпидермис; Б — дерма (собственно кожа); В — подкожная основа.

1 — выводящий проток потовой железы; 2 — волос; 3 — сальная железа; 4 — пучки миоцитов; 5 — волосяная луковица; 6 — корень волоса; 7 — потовая железа

Этот слой плотный, упругий, не пропускает воду, микроорганизмы и др. Роговые чешуйки постепенно слущиваются и заменяются новыми, которые подходят к поверхности из глубже лежащих слоев. Под роговым слоем находится *блестящий слой*, образованный 3—4 слоями плоских клеток, лишенных ядер, хорошо преломляющих свет. Под блестящим слоем располагаются несколько слоев уплощенных клеток, образующих *зернистый слой кожи*. В глубине покровного эпителия находятся клетки *базального* и *шиповатого слоев*, функционально объединенных в *ростковый слой*. Среди базальных клеток имеются также пигментные эпителиоциты, богатые зернами пигмента меланина (меланоциты), от количества которого зависит цвет кожи. Меланин защищает кожу от воздействия ультрафиолетовых лучей.

Дерма (собственно кожа) (dermis, s. corinum) состоит из соединительной ткани с некоторым количеством гладких мышечных клеток. В собственно коже выделяют более поверхностный сосочковый слой и более глубокий сетчатый слой. *Сосочковый слой* (stratum papillare) располагается непосредственно под эпидермисом, состоит из рыхлой волокнистой неоформленной соединительной ткани и образует выпячивания — *сосочки* (papillae), содержащие кровеносные и лимфатические капилляры, нервные волокна. Соответственно расположению сосочков на поверхности эпидермиса видны *гребешки кожи* (cristae cutis), а между ними продолговатые углубления — *бороздки кожи* (sulci cutis). Гребешки и бороздки лучше всего выражены на подошве и ладони, где они образуют сложный индивидуальный рисунок, что часто используется в криминалистике и судебной медицине для установления личности (дактилоскопия). В сосочковом слое располагаются пучки гладких мышечных клеток, связанные с луковицами волос. *Сетчатый слой* (stratum reticularis) стоит из плотной неоформленной соединительной ткани, содержащей пучки коллагеновых и эластических волокон. Этот слой без резкой границы переходит в *подкожную основу* (tela subcutanea), или клетчатку, содержащую в большем или в меньшем количестве жировые скопления.

Волосы (pili) покрывают в разной мере всю кожу (кроме ладоней, подошв, переходной части губ, головки полового члена, внутренней поверхности крайней плоти, малых половых губ). Волосы имеют *стержень*, выступающий над поверхностью кожи и *корень* (radix pili). Корень лежит в толще кожи, заканчиваясь расширением — *волосяной луковицей* (bulbi pili), ростковой частью луковицы (см. рис. 508). Корень волоса лежит в соединительнотканной сумке, в которую открывается сальная железа. В сумку волоса вплетается *мышца*, *поднимающая волос* (m. arrector pili). При сокращении мышцы волос выпрямляется, сальная железа сдавливается и выделяет свой секрет.

Ноготь (unguis) является роговой пластикой, которая лежит в соединительнотканном ногтевом ложе, откуда осуществляется рост ногтя. У ногтя различают *корень* (radix unguis), *тело* (corpus unguis) и *свободный край* (margo unguis), выступающий за пределы ногтевого ложа. Кожные складки, ограничивающие ноготь со стороны его корня и с боков, получили название *валика ногтя* (vallum unguis).

Развитие кожи

В эмбриогенезе эпидермис и его придатки развиваются из эктодермы, собственно кожа (дерма) — из мезодермы. Дерма в 1-й месяц эмбрионального развития образована круглыми и веретенообразными клетками. На 2-м месяце внутриутробного развития в образующейся дерме формируются нежные аргирофильные волокна. К концу 2-го месяца они теряют аргирофилию (не окрашиваются солями серебра)

и преобразуются в коллагеновые волокна. Эластические волокна в дерме формируются у плода на 3—4-м месяцах.

К рождению в составе дермы имеются два слоя: сосочковый (прилежит к базальной мембране) и сетчатый, расположенный под ним.

Возрастные особенности строения кожи

Функции кожи у новорожденных и детей грудного возраста имеют ряд особенностей. Тонкий разрыхленный роговой слой эпидермиса в отличие от такового у взрослых людей легко подвергается разным механическим и химическим воздействиям. Процессы образования меланина не сформированы в этом возрасте, количество его гранул меньше, чем у взрослых людей, поэтому дети крайне восприимчивы к действию ультрафиолетовых лучей. Защитные функции кожи у детей грудного возраста существенно снижены: pH кожи близок к нейтральной среде, у взрослых — к кислой — pH 4,5—6, что выражается в уменьшении ее бактерицидных свойств и бóлшей восприимчивости к инфекции (особенно при охлаждении). Несовершенна терморегулирующая функция кожи. Теплоотдача на 1 кг массы тела у детей существенно повышена. Поэтому наблюдается гиперчувствительность к изменениям температуры внешней среды. Кожа у детей более проницаема для газов и многих растворимых веществ, чем у взрослых.

Эпидермис у новорожденных и детей грудного возраста состоит из базального, шиповатого, зернистого и рогового слоев (как и у взрослых людей), однако он значительно тоньше. Толщина эпидермиса в большой степени зависит от области его расположения в теле. На ладонях и подошвах эпидермис у новорожденного в 2,5—3 раза тоньше, чем у взрослых (отсутствует также его блестящий слой). У новорожденных и в грудном возрасте значительно тоньше сами слои эпидермиса, меньше размеры клеток зернистого, шиповатого и базального слоев. Базальный слой образован одним рядом цилиндрических клеток с развитыми органеллами. До 6-месячного возраста количество гранул меланина в эпителиоцитах уменьшено, снижено пигментообразование. Шиповатый слой у новорожденных и связи между клетками рогового слоя незначительные, роговые пластинки легко отторгаются.

Относительное количество потовых желез у новорожденных в 12 раз больше, чем у взрослых, однако они еще неактивны. Выводной проток у желез имеет прямо направленную форму (у взрослых штопорообразную). После рождения размеры желез увеличиваются, их эпителиоциты дифференцируются, в возрасте 2—3 месяцев интенсивность потоотделения увеличивается.

Количество сальных желез на 1 см^2 кожи лица у новорожденных в 5—8 раз больше, чем у взрослых людей. В первые месяцы жизни эти железы мелкие, состоят из одной дольки, имеют поверхностное расположение. К концу 1-го года часть секреторных отделов подвергаются обратному развитию (атрофии), некоторые сальные железы полностью исчезают. К началу 2-го года функция сальных желез существенно уменьшается и усиливается вновь лишь в период полового созревания.

После рождения вскоре выпадают первичные волосы, появляющиеся на 6-м месяце жизни плода. На их месте вырастают постоянные (вторичные) волосы. Среди них длинные волосы на голове, пушковые — на туловище и конечностях, щетинистые волосы — брови и ресницы. Волосы мягкие, мало пигментированные.

Строение ногтей у новорожденных и в грудном возрасте почти не отличается от такового у взрослого человека. В первые дни после рождения отмечается замедление роста ногтей. У детей грудного возраста на ногтевой пластинке заметны поперечные

бороздки. Полное обновление ногтевой пластинки происходит за 105—115 суток. У детей со слабым развитием волосяного покрова рост ногтей замедлен по сравнению с детьми с нормальным ростом волос.

У новорожденных и в грудном возрасте дерма особенно тонкая. Сосочковый слой сформирован не полностью (кроме ладоней и подошв), в нем много недифференцированных и тучных клеток, тонких коллагеновых волокон.

Мускулатура кожи состоит из гладких миоцитов (мышц, поднимающих волосы). Поперечнополосатые мышечные волокна имеются в области лица (мимические мышцы), шеи (подкожная мышца шеи).

Нервный аппарат кожи у новорожденных в целом соответствует таковому у взрослых. Однако многие рецепторы кожи еще не сформированы, тельца Мейснера дифференцируются лишь на 6-м месяце жизни, тельца Фатера — Пачини мельче, чем у взрослых. У новорожденных развиты все виды кожной чувствительности.

Кожа у детей грудного возраста содержит больше воды (10%), чем у взрослых людей (6—8% от ее количества в организме в целом).

В возрасте 7—8 месяцев ребенок может уже точно прикоснуться к месту кожного раздражения. Различать «болевые точки» на коже дети начинают в возрасте 7—8 лет.

Варианты и аномалии волос, ногтей, потовых и сальных желез

Возможно частичное или общее врожденное отсутствие волос (атрихия, алопеция). Волосы могут изменяться по форме (кольчатые, перекрученные, пучкообразные). Часто наблюдается избыточное развитие волос (гипертрихоз), которое может иметь как местный, так и общий характер.

Форма ногтей крайне вариабельна (треугольная, овальная, квадратная), их размеры также изменчивы. Встречается врожденное отсутствие ногтей (анонихия), утолщение (пахионихия), истончение. Возможно сращение ногтей, сопровождающее сращение пальцев.

Потовые железы могут быть в избыточном количестве в отдельных участках тела, иметь местное или общее недоразвитие, редко — полностью отсутствуют. Сальные железы могут быть недоразвиты. Иногда наблюдается их гетеротопия — расположение в нетипичных местах (кайма губ, слизистая оболочка рта и др.).

Молочные железы

Молочная (грудная) железа (mamma, s. glandula mammaria) — парный орган, по происхождению является видоизмененной потовой железой. У мужчин железа остается недоразвитой. Молочная железа располагается на уровне от III до IV ребра на поверхностной пластинке грудной фасции, покрывающей большую грудную мышцу. С грудной фасцией молочная железа соединена рыхло, что обеспечивает ее подвижность. Примерно на середине железы находится *сосок молочной железы* (papilla mammaria) на вершине которого открываются 10—15 выводных млечных протоков (рис. 509). Участок кожи вокруг соска — *околососковый кружок* (areola mammae) — пигментирован, так же как и сосок. Кожа околососкового кружка неровная, на ней видны бугорки, на поверхности которых открываются протоки *желез околососко-*

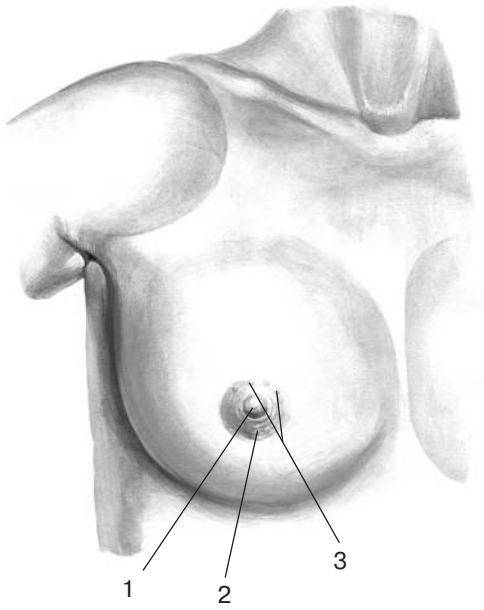

Рис. 509. Молочная железа женщины, правая. Вид спереди:

1 — сосок молочной железы; 2 — околососковый кружок молочной железы; 3 — железы околососкового кружка

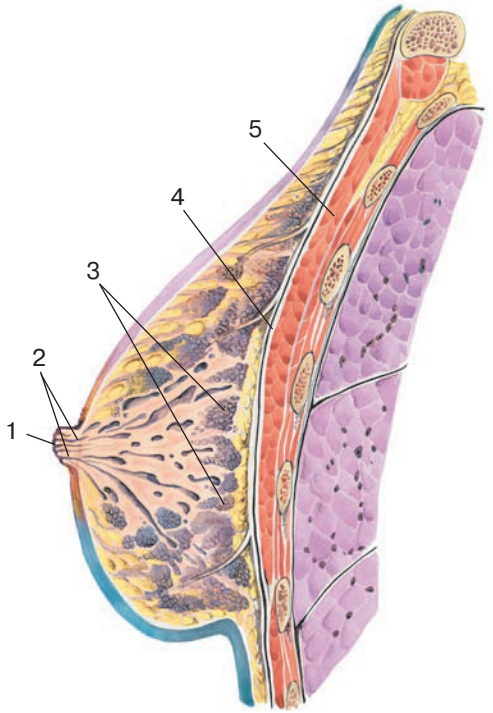

вого кружка (glandulae areolares). В коже соска и околососкового кружка залегают пучки гладких мышечных клеток, часть которых ориентирована циркулярно, а часть — продольно. Сокращение этих мышц напрягает сосок. *Тело молочной железы* (corpus mammae) состоит из 15—20 долей, отделенных друг от друга прослойками рыхлой волокнистой соединительной ткани. *Доли* (lobi mammae), имеющие строение сложных альвеолярно-трубчатых желез, по отношению к соску располагаются радиально. Выводные протоки открываются на вершине соска молочной железы (рис. 510). На пути к соску (у его основания) каждый проток имеет расширение — *млечный синус* (sinus lactiferi).

Иннервация молочной железы: чувствительная — межреберные, надключичные нервы (из шейного сплетения); секреторная — симпатические волокна, проникающие вместе с чувствительными нервами и кровеносными сосудами.

Кровоснабжение: ветви 3—7 задних межреберных артерий, прободающие и латеральные грудные ветви внутренней грудной артерии. *Венозная кровь* оттекает в вены, прилежащие к одноименным артериям.

Лимфатические сосуды направляются в подмышечные, окологрудинные (своей и противоположной стороны), в глубокие нижние шейные (надключичные) лимфатические узлы.

Развитие молочной железы

Молочные железы по функциональному значению относятся к женской половой системе. Они закладываются у эмбриона в конце 6-й недели как утолщение эктодермы от подмышечной области до

Рис. 510. Молочная железа женщины, правая. Сагиттальный разрез. Вид слева:

1 — сосок молочной железы; 2 — млечные протоки; 3 — тело молочной железы; 4 — грудная фасция; 5 — большая грудная мышца

паха зародыша (*молочные линии*). Эпителиальные клетки молочных линий врастают постепенно в подлежащую мезенхиму, с последующим образованием молочных желез. У женщин остается по одной железе на каждой половине тела. По мере развития зародыша эпителиальные клетки образуют небольшую гроздь, из которой в подлежащую мезенхиму прорастают примерно до двадцати тяжей эпителиальных клеток, превращающихся в отдельную сложную железу. В результате образуется единая молочная железа. На поверхности соска открываются примерно 20 самостоятельных выводных протоков. Тяжи эпителиальных клеток постепенно разветвляются, в них формируется просвет. К рождению образуется система протоков; различий у девочек и мальчиков нет.

Возрастные и функциональные особенности строения молочной железы

Молочная железа в детском возрасте недоразвита, она формируется полностью к периоду полового созревания. При наступлении полового созревания под влиянием эстрогенов у девушек молочные железы увеличиваются в размерах, полностью формируются соски (вторичные половые признаки), в соединительной ткани между долями и дольками накапливается жировая ткань. У мужского пола в период полового созревания изменений молочных желез не происходит.

У девушек в течение полового цикла секреторная активность повышается в период овуляции и снижается при менструации. Однако истинные секреторные элементы (ацинусы) развиваются лишь при беременности. С момента имплантации зародыша в дольках молочной железы разрастаются альвеолярные ходы, на концах которых формируются альвеолы. Во второй половине беременности в альвеолах секретируется молозиво, в первые дни после рождения ребенка начинается секреция молока. С наступлением климактерического периода молочная железа подвергается обратному развитию, но часть альвеол сохраняется.

Аномалии молочной железы

Встречаются случаи недоразвития одной или обеих желез, появляются добавочные железы (polimastia) или только добавочные соски. У мужчин иногда железы развиваются по женскому типу (ginecomastia).

Вопросы для повторения и самоконтроля

1. В каком отделе стенок полости носа расположена обонятельная область?
2. В каком возрасте ребенок способен различать резкие и слабые запахи?
3. Расскажите о строении вкусовой почки.
4. Расскажите анатомию вкусового анализатора.
5. В каком возрасте орган вкуса у ребенка полностью дифференцирован?
6. Назовите слои кожи.
7. Расскажите об особенностях строения кожи у детей.
8. В каком возрасте ребенок способен точно различать место болевого раздражения кожи (болевые точки)?
9. Перечислите придатки кожи.
10. Что такое млечные синусы? Как они располагаются по отношению к долям молочной железы?

Содержание

Мочеполовой аппарат . . . 3
Мочевые органы . . . 5
Почка . . . 5
Мочеточник . . . 12
Мочевой пузырь . . . 13
Мочеиспускательный канал . . . 17
Половые органы . . . 20
Мужские половые органы . . . 20
Яичко . . . 20
Семявыносящий проток, семенной канатик и семенная железа . . . 24
Предстательная железа . . . 26
Бульбоуретральная железа . . . 28
Половой член . . . 28
Мошонка . . . 30
Женские половые органы . . . 34
Яичник . . . 34
Матка . . . 38
Функциональные изменения матки . . . 41
Плацента . . . 41
Маточная труба . . . 42
Влагалище . . . 43
Наружные женские половые органы . . . 44
Промежность . . . 49
Развитие мочеполового аппарата у человека . . . 54
Развитие мочевых органов . . . 54
Развитие половых органов . . . 55
Внутренние половые органы . . . 55
Наружные половые органы . . . 58
Развитие промежности . . . 59

ОРГАНЫ ИММУННОЙ СИСТЕМЫ . . . 60

Иммунная система . . . 60
Топография и общие функции органов иммунной системы . . . 61
Костный мозг . . . 62
Тимус . . . 63
Миндалины . . . 64
Язычная миндалина . . . 65
Глоточная миндалина . . . 65
Небная миндалина . . . 66
Трубная миндалина . . . 67
Червеобразный отросток . . . 68
Лимфоидные узелки . . . 68
Селезенка . . . 69

Лимфатическая система . . . 73
Лимфатические узлы . . . 73
Общее строение сосудов лимфатической системы . . . 76
Лимфатические сосуды и узлы головы . . . 80
Лимфатические сосуды и узлы шеи . . . 81
Лимфатические сосуды и узлы верхней конечности . . . 83

Лимфатические сосуды и узлы молочной железы 83
Лимфатические сосуды и узлы грудной полости 84
Лимфатические сосуды и узлы брюшной полости 87
Лимфатические сосуды и узлы таза 90
Лимфатические сосуды и узлы нижней конечности 91

ЭНДОКРИННЫЕ ЖЕЛЕЗЫ 96
Гипофиз 97
Щитовидная железа 99
Околощитовидные железы 102
Шишковидная железа 104
Надпочечник 105
Эндокринная часть поджелудочной железы 108
Эндокринная часть половых желез 108
Симпатические параганглии 109
Диффузная нейроэндокринная система 109

СЕРДЕЧНО-СОСУДИСТАЯ СИСТЕМА 111
Сердце 115
Внешнее строение 115
Полость сердца 118
Правое предсердие 119
Правый желудочек 120
Левое предсердие 121
Левый желудочек 121
Строение стенки сердца 122
Проводящая система сердца 123
Кровеносные сосуды сердца 123
Развитие сердца 125
Перикард 130
Система кровообращения 133
Сосуды малого круга кровообращения 133
Легочный ствол 133
Легочные вены 134
Сосуды большого круга кровообращения 135
Аорта 135
Общая сонная артерия и ее ветви 137
Наружная сонная артерия и ее ветви 138
Внутренняя сонная артерия и ее ветви 143
Подключичная артерия и ее ветви 147
Артерии верхней конечности 152
Грудная часть аорты и ее ветви 159
Брюшная часть аорты и ее ветви 161
Артерии таза 171
Артерии нижней конечности 177
Вены большого круга кровообращения 192
Система верхней полой вены 193
Верхняя полая вена 193
Вены головы и шеи 197

Meduniver.com
Все по медицине

Вены верхней конечности 201
Система нижней полой вены 203
Нижняя полая вена 203
Система воротной вены печени 205
Вены таза 207
Вены нижней конечности 209
Развитие венозной сети 213
Кровообращение плода 217

НЕРВНАЯ СИСТЕМА 219
Центральная нервная система 220
Спинной мозг 220
Оболочки спинного мозга 228
Головной мозг 231
Полушария большого мозга 231
Конечный мозг 235
Внешнее строение полушарий 235
Строение и функции коры полушарий большого мозга 242
Базальные ядра и белое вещество конечного мозга 244
Боковые желудочки 248
Промежуточный мозг 250
Средний мозг 253
Задний мозг 255
Продолговатый мозг 260
Четвертый желудочек 262
Ядра черепных нервов 263
Оболочки головного мозга 266
Проводящие пути головного и спинного мозга 273
Экстероцептивные проводящие пути 275
Проприоцептивные проводящие пути 276
Нисходящие проекционные пути 279
Экстрапирамидные проводящие пути 281
Развитие центральной нервной системы человека 282
Варианты и аномалии спинного и головного мозга 287
Периферическая нервная система 289
Черепные нервы 290
Обонятельные нервы (I) 292
Зрительный нерв (II) 292
Глазодвигательный нерв (III) 293
Блоковый нерв (IV) 294
Тройничный нерв (V) 294
Отводящий нерв (VI) 299
Лицевой нерв (VII) 299
Преддверно-улитковый нерв (VIII) 301
Языкоглоточный нерв (IX) 302
Блуждающий нерв (X) 303
Добавочный нерв (XI) 305
Подъязычный нерв (XII) 305
Спинномозговые нервы 307
Шейное сплетение 311
Плечевое сплетение 313

Межреберные нервы. 323
Пояснично-крестцовое сплетение 325
Поясничное сплетение 327
Крестцовое сплетение 330
Копчиковое сплетение 337
Вегетативная (автономная) нервная система 339
Симпатическая часть вегетативной (автономной) нервной системы 342
Шейный отдел симпатического ствола 344
Грудной отдел симпатического ствола 346
Пояснично-тазовый отдел симпатического ствола 347
Вегетативные сплетения брюшной полости и таза 348
Парасимпатическая часть вегетативной (автономной) нервной системы 351
Головной отдел 352
Крестцовый отдел 354
Развитие периферической и вегетативной нервных систем 360

ОРГАНЫ ЧУВСТВ 363

Орган зрения 363
Глазное яблоко 363
Вспомогательные органы глаза 369
Фасции и клетчаточные пространства глазницы 372
Проводящий путь зрительного анализатора 373
Развитие органа зрения 374
Орган слуха и равновесия (преддверно-улитковый орган) 376
Наружное ухо 376
Среднее ухо 379
Внутреннее ухо 382
Орган обоняния 393
Орган вкуса 395
Общий покров тела человека и его производные 396
Молочные железы 399

Mediniver.com
Все по медицине

Учебник

Сапин М.Р., Никитюк Д.Б., Клочкова С.В.

АНАТОМИЯ ЧЕЛОВЕКА

В 2-х томах. Том II

Редактор А.С Баканина
Художники В.В. Иванов, В.А. Казьмин, Н.В. Стахеева, В.С. Тихомирова, А.В. Киселев
Компьютерная верстка А.Б. Пожарского, Т.С. Прокуратовой

Налоговая льгота — общероссийский классификатор продукции ОК-005-93, том 2;
953000 — книги, брошюры.

Подписано в печать 10.05.18. Формат 70 × 100 1/16. Печать офсетная. Гарнитура Ньютон.
Усл. печ. л. 33,15. Уч.-изд. л. 20,18. Тираж 500 экз. Изд. № 296. Заказ № .

ООО «РИА «Новая волна».
111141, г. Москва, 1-й пр-д Перова Поля, д. 11А.
Тел. (495) 306-07-59, факс (495) 306-29-57.
www.newwave.msk.ru sales@newwave.msk.ru

Издатель Умеренков